

ОСНОВАН В 2025 г.

ISSN 3106-4027 (PRINT)  
ISSN 3106-4035 (ONLINE)

# ПЛАСТИЧЕСКАЯ ХИРУРГИЯ И ВОССТАНОВИТЕЛЬНАЯ МЕДИЦИНА

PLASTIC SURGERY AND RECONSTRUCTIVE MEDICINE

ҶАРОҲИИ ПЛАСТИКӢ ВА ТИББИ БАҶҚАРОРСОЗӢ

НАУЧНО-ПРАКТИЧЕСКИЙ ЖУРНАЛ

2025,  
ТОМ 1, №4  
2025,  
VOL. 1, #4



2025,  
ҶУЗЪИ 1, №4

ДУШАНБЕ

**НАУЧНО-ПРАКТИЧЕСКИЙ  
ЖУРНАЛ «ПЛАСТИЧЕСКАЯ  
ХИРУРГИЯ И  
ВОССТАНОВИТЕЛЬНАЯ  
МЕДИЦИНА» 2025.  
ТОМ 1, №3**

ISSN: 3106-4027 (Print)  
3106-4035 (Online)

Журнал зарегистрирован  
Министерством культуры  
Республики Таджикистан  
Свидетельство о регистрации средства мас-  
совой информации  
№ 426/МЧ - 97 от 14.07.2025 г.

**Издание Общество пластических и эсте-  
тических хирургов Таджикистана**

Основан в 2025 г.  
Журнал выходит 1 раз в 3 месяца,  
периодичность – 4 номера в год

**Сайт журнала:** [www.tps.tj](http://www.tps.tj)

Все права защищены.  
Никакая часть издания не может быть вос-  
произведена без согласия редакции

Мнение редакции может  
не совпадать с мнением авторов.

Ответственность за содержание реклам-  
ных материалов несут рекламодатели

**Адрес редакции журнала:**  
734003, Таджикистан,  
г. Душанбе, ул. Санои, 33

Статьи отправить по адресу:  
[plasticsurgerycentr@gmail.com](mailto:plasticsurgerycentr@gmail.com)

Журнал рассчитан на научных работников  
и преподавателей медицинских вузов, ру-  
ководителей органов и учреждений здра-  
воохранения  
и практических врачей

Журнал индексируется в Российском ин-  
дексировании научного цитирования (РИНЦ),  
Crossref, Science Index

**SCIENTIFIC AND  
PRACTICAL JOURNAL  
«PLASTIC SURGERY  
AND RECONSTRUCTIVE  
MEDICINE» 2025.  
VOL.1, #3**

ISSN: 3106-4027 (Print)  
3106-4035 (Online)

The journal is registered by the Ministry of  
Culture of the Republic of Tajikistan  
The certificate of registration of mass media  
N 426/MJ - 97 dated 14.07.2025

**Publication of the Society of Plastic and  
Aesthetic Surgeons of Tajikistan**

Founded in 2025  
The magazine is published once every 3  
months;  
frequency - 4 issues per year

**Journal website:**  
[www.tps.tj](http://www.tps.tj)

All rights reserved.  
No part of the publication may be reproduced  
without the consent  
of the publisher

Editorial opinion may not coincide with the  
opinion of the authors.  
Responsible for the content of advertisements  
are advertisers

**Editorial office address:**  
734003, Tajikistan, Dushanbe, Sanoi st., 33  
Articles should be sent to: [plasticsurgerycentr@gmail.com](mailto:plasticsurgerycentr@gmail.com)

The journal is designed for researchers and  
teachers of medical schools, heads of health  
agencies and institutions and practitioners

The journal is indexed in the Russian Science  
Citation Index (RSCI), Crossref, Science Index

**МАҶАЛЛАИ ИЛМӢ-  
АМАЛИИ  
«ҶАРРОҶИИ  
ПЛАСТИКӢ ВА ТИББИ  
БАРҚАРОРСОЗӢ»  
2025, ҶУЗЪИ 1, №3**

ISSN: 3106-4027 (Print)  
3106-4035 (Online)

Маҷалла дар Вазорати фарҳанги Ҷумҳурии  
Тоҷикистон ба қайд гирифта шудааст  
Шаҳодатнома дар бораи бақайдгирии  
воситаҳои ахбори омма таҳти № 426/МЧ -  
97 аз 14.07.с. 2025.

**Наشريи Ҷамъияти ҷарроҳони  
пластикӣ ва эстетикӣ Тоҷикистон**

Соли 2025 ташкил шудааст.  
Маҷалла 1 маротиба дар 3 моҳ ба нашр  
мерасад.  
Давранокӣ – 4 шумора дар 1 сол

Сомонаи маҷалла:  
[www.tps.tj](http://www.tps.tj)

Ҳамаи ҳуқуқҳо ҳифз карда шудаанд.  
Ягон қисмати нашрия бе розигии идораи  
маҷалла ба нашр намерасад

Нашрия метавонад бо муаллифон  
ҳамақида набошад.  
Мазмун ва муҳтавои мақолаҳои таблиғотӣ  
бар дӯши рекламадиҳандагон аст

**Суроғи идораи маҷалла:**  
734003, Ҷумҳурии Тоҷикистон, ш.  
Душанбе, к. Санои 33

Мақолаҳо бо суроғи электронии -  
[plasticsurgerycentr@gmail.com](mailto:plasticsurgerycentr@gmail.com) раван  
карда шаванд.

Маҷалла барои доираи коргарони эҷодӣ,  
омӯғорони макотиби тиббӣ, роҳбарони  
мақомот ва муассисаҳои тиббӣ, инчунин  
табибони амалӣ тавсия дода мешавад

Маҷалла дар индекси иқтибосҳои илмии  
Русия (РИНЦ), Crossref, Science Index  
индексатсия карда мешавад

**НАУЧНО-ПРАКТИЧЕСКИЙ ЖУРНАЛ  
«ПЛАСТИЧЕСКАЯ ХИРУРГИЯ И  
ВОССТАНОВИТЕЛЬНАЯ МЕДИЦИНА»**

**ГЛАВНЫЙ РЕДАКТОР:**

**Артыков Каримджон Пулатович**

– доктор медицинских наук, профессор  
(Душанбе, Таджикистан)

**ЗАМЕСТИТЕЛИ ГЛАВНОГО РЕДАКТОРА:**

**Мухсинзода Гафур Мухсин**

– доктор медицинских наук (Душанбе,  
Таджикистан)

**Маликов Мирзобадал Халифаевич**

– доктор медицинских наук, профессор  
(Душанбе, Таджикистан)

**ОТВЕТСТВЕННЫЙ СЕКРЕТАРЬ:**

**Карим-заде Гуландом Джанговаровна**

– кандидат медицинских наук, доцент  
(Душанбе, Таджикистан)

**РЕДАКЦИОННАЯ КОЛЛЕГИЯ:**

**Сангинов Джумабой Рахматович**

доктор медицинских наук, профессор  
(Душанбе, Таджикистан)

**Гаибов Алиджон Джураевич**

– член-корреспондент Национальной  
академии наук Таджикистана,  
доктор медицинских наук, профессор  
(Душанбе, Таджикистан)

**Курбанов Убайдулло Абдуллоевич**

– член-корреспондент Национальной  
академии наук Таджикистана, доктор  
медицинских наук, профессор  
(Душанбе, Таджикистан)

**Назаров Шохин Кувватович**

– доктор медицинских наук, профессор  
(Душанбе, Таджикистан)

**Рахмонов Джамахон Ахмадович**

– кандидат медицинских наук (Душанбе,  
Таджикистан)

**Султанов Джавли Давронович**

– доктор медицинских наук, профессор  
(Душанбе, Таджикистан)

**Баратов Алишер Кенджаевич**

– кандидат медицинских наук, доцент  
(Душанбе, Таджикистан)

**Нематзода Окил**

– кандидат медицинских наук  
(Душанбе, Таджикистан)

**Шаймонов Азиз Хусенович**

– кандидат медицинских наук (Душанбе,  
Таджикистан)

**РЕДАКЦИОННЫЙ СОВЕТ:**

**Боровиков Алексей Михайлович**

доктор медицинских наук, профессор  
(Москва, Россия)

**Мурадов Мисмил Исламович**

– доктор медицинских наук, профессор  
(Алма-Ата, Казахстан)

**SCIENTIFIC AND PRACTICAL  
JOURNAL «PLASTIC SURGERY AND  
RECONSTRUCTIVE MEDICINE»**

**EDITOR - IN - CHIEF:**

**Artykov Karimdzhon Pulatovich**

- Doctor of Medical Sciences, Professor  
(Dushanbe, Tajikistan)

**DEPUTY EDITOR - IN - CHIEF:**

**Muhsinzoda Gafur Muhsin**

- Doctor of Medical Sciences  
(Dushanbe, Tajikistan)

**Malikov Mirzobadal Khalifaевич**

- Doctor of Medical Sciences, Professor  
(Dushanbe, Tajikistan)

**EDITORIAL SECRETARY:**

**Karim-zade Gulandom Dzhangovarovna**

- candidate of medical sciences, associate  
professor (Dushanbe, Tajikistan)

**EDITORIAL BOARD:**

**Sanginov Dzhumaboy Rakhmatovich**

Doctor of Medical Sciences, Professor  
(Dushanbe, Tajikistan)

**Gaibov Alijon Djurayevich**

– Corresponding Member of the National  
Academy of Sciences of Tajikistan,  
Doctor of Medical Sciences, Professor  
(Dushanbe, Tajikistan)

**Kurbanov Ubaydullo Abdulloевич**

– Corresponding Member of the National  
Academy of Sciences of Tajikistan,  
Doctor of Medical Sciences, Professor  
(Dushanbe, Tajikistan)

**Nazarov Shokhin Kuvvatovich**

– Doctor of Medical Sciences, Professor  
(Dushanbe, Tajikistan)

**Rakhmonov Jamakhon Akhmadovich**

– Candidate of Medical Sciences  
(Dushanbe, Tajikistan)

**Sultanov Javli Davronovich**

– Doctor of Medical Sciences, Professor  
(Dushanbe, Tajikistan)

**Baratov Alisher Kenjaевич**

– Candidate of Medical Sciences, Associate  
Professor (Dushanbe, Tajikistan)

**Nematzoda Okil**

– Candidate of Medical Sciences  
(Dushanbe, Tajikistan)

**Shaimonov Aziz Khusenovich**

– Candidate of Medical Sciences  
(Dushanbe, Tajikistan)

**EDITORIAL COUNCIL:**

**Borovikov Aleksey Mikhailovich**

Doctor of Medical Sciences, Professor  
(Moscow, Russia)

**Muradov Mismil Islamovich**

– Doctor of Medical Sciences, Professor  
(Almaty, Kazakhstan)

**МАҶАЛЛАИ ИЛМӢ-АМАЛИИ  
«ҶАРОҶӢИ ПЛАСТИКӢ  
ВА ТИББИ БАҶҚАРОРСОЗӢ»**

**САРМУҶАРРИР:**

**Артиқов Каримҷон Пулатович**

– доктори илмҳои тиб, профессор  
(Душанбе, Тоҷикистон)

**МУОВИНИ САРМУҶАРРИР:**

**Мухсинзода Гафур Мухсин**

– доктори илмҳои тиб  
(Душанбе, Тоҷикистон)

**Маликов Мирзобадал Халифаевич**

– доктори илмҳои тиб, профессор  
(Душанбе, Тоҷикистон)

**КОТИБИ МАСЪУЛ:**

**Каримзода Гуландом Ҷанговаровна**

– номзади илмҳои тиб, дотсент  
(Душанбе, Тоҷикистон)

**ҲАЙАТИ ТАҲРИРИЯ:**

**Сангинов Ҷумабой Раҳматович**

доктори илмҳои тиб, профессор  
(Душанбе, Тоҷикистон)

**Ғоибов Алиҷон Ҷураевич**

– аъзо-корреспонденти Академияи  
миллии илмҳои Тоҷикистон,  
доктори илмҳои тиб, профессор  
(Душанбе, Тоҷикистон)

**Курбанов Убайдулло Абдуллоевич**

– аъзо-корреспонденти Академияи  
миллии илмҳои Тоҷикистон,  
доктори илмҳои тиб, профессор  
(Душанбе, Тоҷикистон)

**Назаров Шохин Кувватович**

– доктори илмҳои тиб, профессор  
(Душанбе, Тоҷикистон)

**Раҳмонов Ҷамахон Аҳмадович**

– номзади илмҳои тиб  
(Душанбе, Тоҷикистон)

**Султонов Ҷавли Давронович**

– доктори илмҳои тиб, профессор  
(Душанбе, Тоҷикистон)

**Баратов Алишер Кенжаевич**

– номзади илмҳои тиб, дотсент  
(Душанбе, Тоҷикистон)

**Нематзода Оқил**

– номзади илмҳои тиб  
(Душанбе, Тоҷикистон)

**Шаймонов Азиз Хусенович**

– номзади илмҳои тиб  
(Душанбе, Тоҷикистон)

**ШҶҶРОИ ТАҲРИРИЯ:**

**Боровиков Алексей Михайлович**

доктори илмҳои тиб, профессор  
(Москва, Россия)

**Мурадов Мисмил Исламович**

– доктори илмҳои тиб, профессор  
(Алма-Ато, Қазоқистон)

**Зелянин Александр Владимирович**  
– доктор медицинских наук, профессор  
(Москва, Россия)

**Селянинов Константин Владимирович**  
– доктор медицинских наук, профессор  
(Томск, Россия)

**Байтингер Владимир Францевич**  
– доктор медицинских наук, профессор  
(Томск, Россия)

**Шербек Улугбек Ахрорович**  
– доктор медицинских наук, профессор  
(Самарканд, Узбекистан)

**Амонов Шухрат Шодиевич**  
– доктор медицинских наук, доцент  
(Душанбе, Таджикистан)

**Абдувахидов Баходур Улмасович**  
– доктор медицинских наук, доцент  
(Душанбе, Таджикистан)

**Мухамадиева Кибриё Мансуровна**  
– доктор медицинских наук, доцент  
(Душанбе, Таджикистан)

**Турсунзода Рустам Абдусамад**  
– кандидат медицинских наук  
(Душанбе, Таджикистан)

**Али-Заде Сухроб Гаффарович**  
– кандидат медицинских наук, доцент  
(Душанбе, Таджикистан)

**Давлатов Сайфулло Бобоевич**  
– доктор медицинских наук, профессор  
(Душанбе, Таджикистан)

**Мухидинов Нуриддин Давлаталиевич**  
– доктор медицинских наук, профессор  
(Душанбе, Таджикистан)

**Эдгар Бимер**  
– доктор медицинских наук, профессор  
(Мюнхен, Германия)

**Турсунов Бахтиер Зияевич**  
– доктор медицинских наук, профессор  
(Ташкент, Узбекистан)

**Рузибаев Санжар Абдусаломович**  
– доктор медицинских наук, доцент  
(Самарканд, Узбекистан)

**Абдурахманов Мамур Мустафаевич**  
– доктор медицинских наук, профессор  
(Бухара, Узбекистан)

**Сафин Динар Адамович**  
– кандидат медицинских наук  
(Москва, Россия)

Заведующий редакцией:

**Саидов Махмадулло Сайфуллоевич**

**Zelyanin Aleksandr Vladimirovich**  
– Doctor of Medical Sciences, Professor  
(Moscow, Russia)

**Selyaninov Konstantin Vladimirovich**  
– Doctor of Medical Sciences, Professor  
(Tomsk, Russia)

**Baitinger Vladimir Frantsevich**  
– Doctor of Medical Sciences, Professor  
(Tomsk, Russia)

**Sherbekov Ulugbek Ahrorovich**  
– Doctor of Medical Sciences, Professor  
(Samarkand, Uzbekistan)

**Amonov Shukhrat Shodievich**  
– Doctor of Medical Sciences, Associate  
Professor (Dushanbe, Tajikistan)

**Abduvakhidov Bakhodur Ulmasovich**  
– Doctor of Medical Sciences, Associate  
Professor (Dushanbe, Tajikistan)

**Mukhamadieva Kibriyo Mansurovna**  
– Doctor of Medical Sciences, Doцент  
(Dushanbe, Tajikistan)

**Tursunzoda Rustam Abdusamad**  
– Candidate of Medical Sciences  
(Dushanbe, Tajikistan)

**Ali-Zade Sukhrob Gaffarovich**  
– Candidate of Medical Sciences, Associate  
Professor (Dushanbe, Tajikistan)

**Davlatov Saifullo Boboevich**  
– Doctor of Medical Sciences, Professor  
(Dushanbe, Tajikistan)

**Mukhidinov Nuriddin Davlatalievich**  
– Doctor of Medical Sciences, Professor  
(Dushanbe, Tajikistan)

**Edgar Bimer**  
– Doctor of Medical Sciences, Professor  
(Munich, Germany)

**Tursunov Bakhtiyor Ziyaevich**  
– Doctor of Medical Sciences, Professor  
(Tashkent, Uzbekistan)

**Ruzibaev Sanjar Abdusalomovich**  
– Doctor of Medical Sciences, Associate  
Professor (Samarkand, Uzbekistan)

**Abdurakhmanov Mamur Mustafaevich**  
– Doctor of Medical Sciences, Professor  
(Bukhara, Uzbekistan)

**Safin Dinar Adamovich**  
– Candidate of Medical Sciences (Moscow,  
Russia)

Editorial Manager:

**Saidov Mahmaddullo Sayfulloevich**

**Зелянин Александр Владимирович**  
– доктори илмҳои тиб, профессор  
(Москва, Россия)

**Селянинов Константин Владимирович**  
– доктори илмҳои тиб, профессор  
(Томск, Россия)

**Байтингер Владимир Францевич**  
– доктори илмҳои тиб, профессор  
(Томск, Россия)

**Шербек Улугбек Ахрорович**  
– доктори илмҳои тиб, профессор  
(Самарканд, Ўзбекистон)

**Амонов Шухрат Шодиевич**  
– доктори илмҳои тиб, дотсент  
(Душанбе, Тоҷикистон)

**Абдувоҳидов Баҳодур Улмасович**  
– доктори илмҳои тиб, дотсент  
(Душанбе, Тоҷикистон)

**Мухамадиева Кибриё Мансуровна**  
– доктори илмҳои тиб, дотсент  
(Душанбе, Тоҷикистон)

**Турсунзода Рустам Абдусамад**  
– номзади илмҳои тиб  
(Душанбе, Тоҷикистон)

**Ализода Сухроб Гаффарович**  
– номзади илмҳои тиб, дотсент  
(Душанбе, Тоҷикистон)

**Давлатов Сайфулло Бобоевич**  
– доктори илмҳои тиб, профессор  
(Душанбе, Тоҷикистон)

**Мухидинов Нуриддин Давлаталиевич**  
– доктори илмҳои тиб, профессор  
(Душанбе, Тоҷикистон)

**Эдгар Бимер**  
– доктори илмҳои тиб, профессор  
(Мюнхен, Германия)

**Турсунов Бахтиер Зиёевич**  
– доктори илмҳои тиб, профессор  
(Тошканд, Ўзбекистон)

**Рузибаев Санжар Абдусаломович**  
– доктори илмҳои тиб, дотсент  
(Самарканд, Ўзбекистон)

**Абдурахманов Мамур Мустафаевич**  
– доктори илмҳои тиб, профессор  
(Бухоро, Ўзбекистон)

**Сафин Динар Адамович**  
– номзади илмҳои тиб  
(Москва, Россия)

Мудири редакция:

**Саидов Маҳмадулло Сайфуллоевич**

## СОДЕРЖАНИЕ

## CONTENT

## МУНДАРИЧА

<p><b>Реконструктивная хирургия</b> Одинаев Баходур Авезович, Мухсинзода Гафур Мухсин, Шаймонов Азиз Хусейнович, Саидов Махмадулло Сайфуллоевич (Душанбе, Таджикистан) Статистика повреждений верхней конечности при электротравмах</p>	<p><b>Reconstructive surgery</b> Odinaev Bakhodur Avezovich, Mukhsinzoda Gafur Mukhsin, Shaimanov Aziz Khuseynovich, Saidov Makhmadullo Saifulloevich (Dushanbe, Tajikistan) Statistics of upper limb injuries from electrical injuries</p>	<p><b>Чарроҳии реконструктивӣ</b> Одинаев Баходур Авезович, Мухсинзода Гафур Мухсин, Шайманов Азиз Хусейнович, Саидов Махмадулло Сайфуллоевич (Душанбе, Тоҷикистон) Омории чарроҳатҳои андомҳои боло ҳангоми садамаи барқӣ</p>	7
<p><b>Шамсов Нодир Хизматуллоевич, Рахматова Рухшона Акрамовна, Гульмурадов Улугбек Ташпулатович, Мусоев Сорбон Шералиевич (Душанбе, Таджикистан)</b> Оптимизация предоперационного ведения пациентов с послеожоговыми контрактурами нижних конечностей после предшествующих хирургических вмешательств</p>	<p><b>Shamsov Nodir Khizmatulloevich, Rakhmatova Rukhshona Akramovna, Gulmuradov Ulugbek Tashpulatovich, Musoev Sorbon Sheralievich (Dushanbe, Tajikistan)</b> Optimization of preoperative management of patients with post-burn contractures of the lower extremities after previous surgical interventions</p>	<p><b>Шамсов Нодир Хизматуллоевич, Рахматова Рухшона Акрамовна, Гулмуродов Улугбек Тошпулатович, Мусоев Сорбон Шералиевич (Душанбе, Тоҷикистон)</b> Беҳтар намудани пеш аз ҷарроҳӣ барои беморони гирифтори контрактураҳои пас аз сӯхтагии андоми поёни пас аз мудохилаҳои ҷарроҳии қаблӣ</p>	27
<p><b>Сосудистая хирургия</b> Солиев Олим Фаттоевич, Султанов Джавли Давронович, Неъматзода Окилджон, Курбанов Нуриягды Розмуратович, Конунова Дилбар Мехрудинова, Юнусов Хусейн Абдулхакович, Исуфов Сулаймон Абдулфайёзович (Душанбе, Таджикистан) Эффективности радиочастотной и лазерной абляции в лечении поверхностных варикозных вен нижних конечностей</p>	<p><b>Vascular surgery</b> Soliev Olim Fattoevich, Sultanov Javli Davronovich, Nematzoda Okiljon, Kurbanov Nuryagdy Rozmuratovich, Konunova Dilbar Mekhrudinova, Yunusov Hussein Abdulkhakovich, Isufov Sulaimon Abdulfayozovich (Dushanbe, Tajikistan) Efficacy of radiofrequency and laser ablation in the treatment of superficial varicose veins of the lower extremities</p>	<p><b>Чарроҳии рағҳои гард</b> Солиев Олим Фаттоевич, Султанов Ҷавли Давронович, Неъматзода Окилҷон, Курбанов Нуриягды Розмуратович, Конунова Дилбар Мехрудинова, Юнусов Хусейн Абдулхакович, Исуфов Сулаймон Абдулфайёзович (Душанбе, Тоҷикистон) Самаранокии аблятсияи радиобасомад ва лазерӣ дар табобати бемориҳои варикозии андомҳои поёни</p>	41
<p><b>Миниинвазивная хирургия</b> Мусоев Сорбон Шералиевич, Амонов Шухрат Шодиевич, Файзиев Закирджон Шарифович, Олими Маъруф Олимджон (Душанбе, Таджикистан) Особенности диагностики и миниинвазивной коррекции холедохолитиаза у больных с метаболическим синдромом</p>	<p><b>Minimally invasive surgery</b> Musoev Sorbon Sheralievich, Amonov Shukhrat Shodievich, Fayziev Zakirjon Sharifovich, Olimi Maruf Olimjon (Dushanbe, Tajikistan) Features of diagnosis and minimally invasive correction of choledocholithiasis in patients with metabolic syndrome</p>	<p><b>Чарроҳии мини инвазивӣ</b> Мусоев Сорбон Шералиевич, Амонов Шухрат Шодиевич, Файзиев Закирҷон Шарифович, Олими Маъруф Олимҷон (Душанбе, Тоҷикистон) Хусусиятҳои таъхис ва ислоҳи минималии инвазивии холедохолитиаз дар беморони гирифтори синдроми метаболикӣ</p>	61

**Олими Маъруф Олимджон,  
Амонов Шухрат Шодиевич,  
Мусоев Сорбон Шералиевич,  
Файзиев Закирджон  
Шарифович,  
Рахматуллоев Фируз  
Шералиевич  
(Душанбе, Таджикистан)**  
Показатели системы гемостаза  
при хирургическом лечении  
желчнокаменной болезни у  
больных, перенесших операции на  
сердце

#### Обзор литературы

**Зиёзода Сорбони  
Сайбурхонджон,  
Саидов Махмадулло  
Сайфуллоевич,  
Шамсов Нодир Хизматуллоевич,  
Саидова Мехрангез  
Махмадуллоевна  
(Душанбе, Таджикистан)**  
Редукционная маммопластика при  
гипертрофии и птозе молочных  
желез: современный взгляд на  
тактику, результаты и управление  
рисками

**Информация для авторов  
Правила оформления статей**

**Olimi Maruf Olimjon,  
Amonov Shukhrat  
Shodievich,  
Musoev Sorbon Sheralievich,  
Fayziev Zakirjon Sharifovich,  
Rakhmatulloev Firuz  
Sheralievich  
(Dushanbe, Tajikistan)**  
Hemostasis Indicators  
in Surgical Treatment of  
Gallstone Disease in Patients  
After Cardiac Surgery

#### Literature review

**Ziyozoda Sorboni  
Saiburkhonjon,  
Saidov Makhmadullo  
Saifulloevich,  
Shamsov Nodir  
Khizmatulloevich,  
Saidova Mehrangez  
Makhmadulloevna  
(Dushanbe, Tajikistan)**  
Reduction mammoplasty for  
breast hypertrophy and ptosis:  
a modern approach to tactics,  
results, and risk management

**Information for authors  
Rules for the design of articles**

**Олими Маъруф Олимчон,  
Амонов Шухрат Шодиевич,  
Мусоев Сорбон Шералиевич,  
Файзиев Закирчон  
Шарифович,  
Рахматуллоев Фируз  
Шералиевич  
(Душанбе, Тоҷикистон)**  
Нишондиҳандаҳои гемостаз  
дар табобати ҷарроҳии  
бемории санги заҳра дар  
беморон пас аз ҷарроҳии дил

#### Шарҳи адабиёт

**Зиёзода Сорбони  
Сайбурхонҷон,  
Саидов Маҳмадулло  
Сайфуллоевич,  
Шамсов Нодир  
Хизматуллоевич,  
Саидова Мехрангез  
Маҳмадуллоевна  
(Душанбе, Тоҷикистон)**  
Маммопластикаи редуксионии  
ҳангоми гипертрофия ва  
птози ғадудҳои шир: равиши  
муосир ба тактика, натиҷаҳо  
ва идоракунии хатарҳо

**Маълумот барои муаллифон  
Тартиби ороиши мақолаҳо**

81

98

116

## СТАТИСТИКА ПОВРЕЖДЕНИЙ ВЕРХНЕЙ КОНЕЧНОСТИ ПРИ ЭЛЕКТРОТРАВМАХ

Б.А. Одинаев<sup>1,2</sup>, Г.М. Мухсинзода<sup>1,3,4</sup>, А.Х. Шаймонов<sup>3,4</sup>, М.С. Саидов<sup>3,4</sup>

<sup>1</sup>Кафедра хирургических болезней №2 имени академика Н.У. Усманова ГОУ «Таджикский государственный медицинский университет имени Абуали ибни Сино»;

<sup>2</sup>Городской медицинский центр №3;

<sup>3</sup>Республиканский научный центр сердечно-сосудистой хирургии;

<sup>4</sup>Общество пластических и эстетических хирургов Таджикистана, Душанбе, Таджикистан

**Цель исследования.** Анализ статистики поражений анатомических структур у больных с электротравмами верхних конечностей.

**Материал и методы.** Среди обследованных пациентов преобладали лица мужского пола — 68 человек (82,9%), доля женщин составила 14 пациентов (17,1%). Возраст больных варьировал от 1,5 до 59 лет.

В зависимости от клинико-функциональных особенностей течения заболевания, объема поражения и характера проведенного лечения все пациенты были распределены на три клинические группы. В I группу вошли 24 пациента, что составило 29,3% от общего числа наблюдений. II группу составили 32 пациента (39,0%), в III группу были включены 26 пациентов (31,7%). Такое распределение позволило провести сравнительный анализ между группами и объективно оценить эффективность применяемых лечебно-диагностических подходов.

**Результаты.** Анализ частоты повреждений анатомических структур у 82 пациентов показал, что мягко тканые дефекты имели место во всех наблюдениях (100%), что свидетельствует о высокой травматичности и глубине поражения тканей.

Наиболее часто страдал срединный нерв (n. medianus) — у 31 пациента (37,8%), несколько реже локтевой нерв (n. ulnaris) — у 24 пациентов (29,2%) и лучевой нерв (n. radialis) — у 18 пациентов (21,9%). Комбинированные повреждения нервных стволов встречались в 13 случаях (15,7%), среди которых сочетанное поражение n. medianus и n. ulnaris выявлено у 8 пациентов (9,7%), а n. medianus и n. radialis — у 5 пациентов (6,0%).

**Заключение.** Проведенное исследование показало, что электротравмы верхней конечности характеризуются многоуровневым глубоким поражением анатомических структур, включая мягкие ткани, сухожильный аппарат, периферические нервы и костную ткань. Во всех наблюдениях выявлены дефекты покровных тканей, что подтверждает высокую травматичность электротравм, отличающиеся значительной обширностью и глубиной повреждений.

**Ключевые слова:** электротравма, верхней конечности, кисть, сосудистой нервных пучок, лоскут

**Для цитирования:** Одинаев Б.А., Мухсинзода Г.М., Шаймонов А.Х., Саидов М.С. Статистика повреждений анатомических структур при электротравмах верхней конечности // *Пластическая хирургия и восстановительная медицина*. 2025. Т.1, №4. С. 7-26. <https://doi.org/10.65197/3106-4035-2025-1-4-7-26>

## STATISTICS OF UPPER LIMB INJURIES FROM ELECTRICAL INJURIES

**B.A. Odinaev<sup>1,2</sup>, G.M. Mukhsinzoda<sup>1,3,4</sup>, A.Kh. Shaimanov<sup>3,4</sup>, M.S. Saidov<sup>3,4</sup>**

<sup>1</sup>Department of Surgical Diseases No. 2 named after Academician N.U. Usmanov, State Educational Institution "Avicenna Tajik State Medical University";

<sup>2</sup>City Medical Center No. 3;

<sup>3</sup>Republican Scientific Center for Cardiovascular Surgery;

<sup>4</sup>Society of Plastic and Aesthetic Surgeons of Tajikistan, Dushanbe, Tajikistan

**Purpose of the study.** Analysis of statistics of damage to anatomical structures in patients with electrical injuries of the upper limbs.

**Material and Methods.** The majority of patients examined were males—68 (82.9%), while 14 (17.1%) were females. Patient ages ranged from 1.5 to 59 years.

Based on the clinical and functional characteristics of the disease, the extent of the lesion, and the type of treatment administered, all patients were divided into three clinical groups. Group I included 24 patients, accounting for 29.3% of the total number of observations. Group II included 32 patients (39.0%), and Group III included 26 patients (31.7%). This distribution allowed for a comparative analysis between the groups and an objective assessment of the effectiveness of the treatment and diagnostic approaches used.

**Results.** Analysis of the frequency of anatomical structure injuries in 82 patients revealed that soft tissue defects were present in all cases (100%), indicating a high degree of trauma and depth of tissue damage.

The median nerve (n. medianus) was most frequently affected—in 31 patients (37.8%), followed somewhat less frequently by the ulnar nerve (n. ulnaris)—in 24 patients (29.2%), and the radial nerve (n. radialis)—in 18 patients (21.9%). Combined nerve trunk injuries occurred in 13 cases (15.7%), including combined damage to the n. medianus and n. ulnaris in 8 patients (9.7%), and to the n. medianus and n. radialis in 5 patients (6.0%).

**Conclusion.** The study showed that electrical injuries to the upper limb are characterized by multi-level and deep damage to anatomical structures, including soft tissue, tendon apparatus, peripheral nerves, and bone tissue. In all cases, defects in the integumentary tissue were identified, confirming the high traumatic nature of electrical injuries, characterized by significant extent and depth of damage.

**Keywords:** electrical injury, upper limb, hand, vascular nerve bundle, flap

**For citation:** Odinaev B.A., Mukhsinzoda G.M., Shaimanov A.Kh., Saidov M.S. Statistics of upper limb injuries from electrical injuries // Plastic Surgery and Reconstructive Medicine. 2025. Vol. 1, No. 4. P. 7-26. <https://doi.org/10.65197/3106-4035-2025-1-4-7-26>

**ОМОРИ ҶАРРОҲАТҶОИ АНДОМҶОИ БОЛО ҲАНГОМИ САДАМАИ БАҶҚӢ****Б.А. Одинаев<sup>1,2</sup>, Г.М. Муҳсинзода<sup>1,3,4</sup>, А.Х. Шаймонов<sup>3,4</sup>, М.С. Саидов<sup>3,4</sup>**<sup>1</sup>*Кафедраи бемориҳои ҷарроҳии №2 ба номи академик Н.У. Усмонов, Муассисаи давлатии таълимии “Донишгоҳи давлатии тиббии Тоҷикистон ба номи Абӯалӣ ибни Сино”;*<sup>2</sup>*Маркази тиббии шаҳри №3;*<sup>3</sup>*Маркази ҷумҳуриявии илмии ҷарроҳии дилу рағҳо;*<sup>4</sup>*Ҷамъияти ҷарроҳони пластикӣ ва эстетикӣи Тоҷикистон, Душанбе, Тоҷикистон***Мақсади тадқиқот.** Таҳлили омории осеб ба сохторҳои анатомӣ дар беморони гирифтори осеби барқии андоми боло.**Мавод ва усулҳо.** Дар байни беморони муоинашуда аксариятро мардон ташкил медоданд — 68 нафар (82,9%), дар ҳоле ки занон 14 нафар (17,1%) буданд. Синну соли беморон аз 1,5 то 59 соларо дар бар мегирифт.

Бо дарназардошти хусусиятҳои клиникӣ ва функционалии беморӣ, дараҷаи осеб ва намуди табобати истифодашуда, ҳамаи беморон ба се гурӯҳи клиникӣ тақсим карда шуданд. Ба гурӯҳи I 24 нафар бемор дохил шуда, 29,3%-и шумораи умумии мушоҳидаҳоро ташкил медоданд. Гурӯҳи II аз 32 нафар бемор (39,0%) ва гурӯҳи III аз 26 нафар бемор (31,7%) иборат буд.

Ин гуна тақсимот имкон дод, ки таҳлили муқоисавии байни гурӯҳҳо гузаронида шуда, самаранокии усулҳои ташхис ва табобати истифодашуда ба таври объективӣ арзёбӣ карда шавад.

**Натиҷаҳо.** Таҳлили басомади осеб ба сохторҳои анатомӣ дар 82 бемор нишон дод, ки нуқсонҳои бофтаҳои нарм дар ҳамаи ҳолатҳо (100%) мушоҳида гардиданд, ки ин аз дараҷаи баланд ва умқи назарраси осеби бофтаҳо шаҳодат медиҳад.

Аз байни асабҳои периферӣ бештар осеби асаби миёна (n. medianus) мушоҳида гардид — дар 31 бемор (37,8%). Осеби асаби улнар (n. ulnaris) дар 24 бемор (29,2%) ва асаби радиалӣ (n. radialis) дар 18 бемор (21,9%) ба қайд гирифта шуд.

Осебҳои якҷояи танай асабҳо дар 13 ҳолат (15,7%) мушоҳида гардиданд, аз ҷумла осеби ҳамзамони n. medianus ва n. ulnaris дар 8 бемор (9,7%) ва осеби якҷояи n. medianus ва n. radialis дар 5 бемор (6,0%).

**Хулоса.** Натиҷаҳои тадқиқот нишон доданд, ки осеби барқии андоми болоӣ бо осеби бисёрсатҳӣ ва амиқи сохторҳои анатомӣ, аз ҷумла бофтаҳои нарм, дастгоҳи пайвандӣ, асабҳои периферӣ ва бофтаи устухон тавсиф мегардад. Дар ҳамаи ҳолатҳо нуқсонҳои бофтаи пӯст муайян карда шуданд, ки хусусияти вазнин ва умқи назарраси осебҳои барқиро тасдиқ менамоянд.**Калимаҳои калидӣ:** осеби барқӣ, андоми болоӣ, даст, бастаи асаби рағӣ, парда**Барои иқтибос:** Одинаев Б.А., Муҳсинзода Г.М., Шаймонов А.Х., Саидов М.С. Омори ҷарроҳатҳои андомҳои боло ҳангоми садамаи барқӣ // Ҷарроҳии пластикӣ ва тиббии барқарорсозӣ. 2025. Ҷилди 1, № 4. С. 7-26. <https://doi.org/10.65197/3106-4035-2025-1-4-7-26>

**Актуальность.** Электротравма верхней конечности остаётся одной из наиболее тяжёлых и сложных проблем травматологии, комбустиологии и реконструктивной хирургии. Высоковольтные электрические повреждения характеризуются глубоким поражением тканей, несоответствием между внешними кожными изменениями и истинной глубиной некроза, а также высоким риском сосудистых и костных осложнений.

Электротравма оказывает комбинированное термомеханическое воздействие, вызывая глубокие некрозы тканей и нарушая анатомическую целостность структур верхней конечности. Особую сложность представляют сочетанные поражения сухожилий, нервов и костей. Анализ таких повреждений необходим для правильного выбора метода реконструкции.

Тяжёлые осложнения, формирующиеся после электротравмы, приводят к высокой инвалидизации лиц трудоспособного возраста. Наиболее типичными являются рубцово-деформационные изменения кисти, утрата опороспособности, повреждения сухожилий и нервов, хронические раны, остеомиелит и ампутированные культя различного уровня.

Значительные различия в подходах к первичному лечению, позднее обращение за специализированной помощью и отсутствие стандартизированных алгоритмов реконструкции определяют необходимость углублённого анализа повреждений и их последствий. Это делает представленное исследование клинически и социально значимым.

В работах Яковлева С.В. (2009, 2010) показано, что применение чрескостных аппаратов внешней фиксации при электротравме кисти позволяет обеспечить стабильность костных структур, сохранить длину сегментов и создать условия для последующей реконструкции. Авторы отмечают, что данный метод

**Relevance.** Electrical injury to the upper limb remains one of the most severe and complex problems in traumatology, combustingology, and reconstructive surgery. High-voltage electrical injuries are characterized by deep tissue damage, a discrepancy between external skin changes and the true depth of necrosis, and a high risk of vascular and skeletal complications.

Electrical injury has a combined thermomechanical effect, causing deep tissue necrosis and disrupting the anatomical integrity of the upper limb structures. Combined tendon, nerve, and bone injuries present particular challenges. Analysis of such injuries is necessary for the correct selection of a reconstruction method.

Severe complications resulting from electrical injury lead to a high rate of disability in individuals of working age. The most common complications include cicatricial and deformative changes in the hand, loss of weight-bearing ability, tendon and nerve damage, chronic wounds, osteomyelitis, and amputation stumps at various levels. Significant differences in approaches to primary treatment, late referral to specialized care, and the lack of standardized reconstruction algorithms necessitate an in-depth analysis of injuries and their consequences. This makes the presented study clinically and socially significant.

The works of Yakovlev S.V. (2009, 2010) demonstrate that the use of transosseous external fixation devices for electrical injury of the hand ensures the stability of bone structures, preserves the length of segments, and creates conditions for subsequent reconstruction. The authors note that this method is particularly effective

особенно эффективен при сочетанных поражениях костей и мягких тканей, а также при необходимости этапного хирургического лечения [1, 4].

В работах Кочина О.В. (2015) и Manandhar K. et al. (2017) подчёркивается, что электротравма представляет собой «айсберг-феномен»: минимальные кожные проявления могут скрывать массивное поражение мышц, сосудов, костей и нервов. Патогенез повреждений обусловлен термическим, электрохимическим и механическим воздействием электрического тока, приводящим к тромбозу сосудов, ишемии и вторичному некрозу тканей [2, 3].

Авторы отмечают, что наиболее часто поражаются кисть и предплечье, что связано с профессиональными факторами и контактом верхних конечностей с источником тока [9, 10].

Фаязов А.Д. и соавт. (2017) акцентируют внимание на важность ранней диагностики глубины поражения, адекватного обезболивания, инфузионной терапии и профилактики инфекционных осложнений. Спиридонова Т.Г. и соавт. (2018) подчёркивают значимость ранней хирургической обработки ран и микробиологического контроля, поскольку электрические ожоги часто осложняются гнойно-некротическими процессами [5, 8].

Ряд зарубежных исследований указывают на преимущества раннего закрытия раневых дефектов, что способствует снижению частоты инфекций, уменьшению сроков госпитализации и улучшению функциональных исходов [9, 11].

Реконструкция дефектов кисти является ключевым этапом лечения пациентов с электротравмой. Александров Н.М., Петров С.П. (2011) описывают возможности кожно-костной реконструкции пальцев с использованием кровоснабжаемых трансплантатов, позволяющих восстановить как опорную, так и функциональную составляющую кисти [6].

for combined bone and soft tissue injuries, as well as when staged surgical treatment is necessary [1, 4].

The works of Kochin O.V. (2015) and Manandhar K. et al. (2017) emphasize that electrical injury is an «iceberg phenomenon»: minimal skin manifestations can conceal extensive damage to muscles, blood vessels, bones, and nerves. The pathogenesis of injuries is caused by the thermal, electrochemical, and mechanical effects of electric current, leading to vascular thrombosis, ischemia, and secondary tissue necrosis [2, 3].

The authors note that the hand and forearm are most frequently affected, which is associated with occupational factors and contact of the upper extremities with the current source [9, 10].

Fayazov A.D. et al. (2017) emphasize the importance of early diagnosis of the depth of the lesion, adequate pain relief, infusion therapy, and the prevention of infectious complications. Spiridonova T.G. et al. (2018) emphasize the significance of early surgical debridement of wounds and microbiological control, since electrical burns are often complicated by purulent-necrotic processes [5, 8].

A number of international studies indicate the benefits of early wound closure, which helps reduce the incidence of infections, shorten the duration of hospitalization, and improve functional outcomes [9, 11]. Reconstruction of hand defects is a key stage in the treatment of patients with electrical injury. Aleksandrov N.M. and Petrov S.P. (2011) describe the possibilities of cutaneous and bone reconstruction of the fingers using vascularized grafts, allowing

Сачков А.В. и соавт. (2016) демонстрируют эффективность перемещения лучевого лоскута на сосудистой ножке для устранения постэлектроожоговых дефектов кисти [12]. Аналогичные выводы представлены в исследованиях Трофимова Е.И. и соавт. (2010), где подчёркивается роль микрохирургической аутотрансплантации покровных тканей в восстановлении анатомии и функции верхней конечности [7].

Отдельного внимания заслуживают сосудистые поражения при электротравме. По данным Shalabi R. et al. (2006), электрический ток часто вызывает скрытые повреждения магистральных сосудов, что может приводить к поздним ишемическим осложнениям и ампутациям. Это требует тщательного сосудистого мониторинга и, при необходимости, ранних реконструктивных вмешательств [13].

Таким образом, анализ литературных данных показывает, что лечение электротравмы кисти должно быть комплексным и этапным, включая раннюю неотложную помощь, адекватную хирургическую обработку, стабилизацию костных структур с использованием аппаратов внешней фиксации и современные методы реконструктивной микрохирургии. Применение сосудистых и кожно-костных лоскутов, а также раннее закрытие дефектов позволяют значительно улучшить функциональные и косметические результаты лечения.

На основании вышеизложенного, изучение структуры повреждений при электротравме верхней конечности является актуальным для планирования и оптимизации комплексного лечения на различных этапах лечения.

**Цель исследования.** Анализ статистики поражений анатомических структур у больных с электротравмами верхних конечностей.

**Материал и методы.** В основу настоящего исследования поло-

for the restoration of both the supporting and functional components of the hand [6].

Sachkov A.V. et al. (2016) demonstrate the effectiveness of radial flap transfer on a vascular pedicle for the correction of post-electrical burn defects of the hand [12]. Similar conclusions are presented in the studies of Trofimov E.I. et al. (2010), which emphasize the role of microsurgical autotransplantation of integumentary tissues in the restoration of anatomy and function of the upper limb [7].

Vascular lesions in electrical injury deserve special attention. According to Shalabi R. et al. (2006), electrical current often causes hidden damage to major vessels, which can lead to late ischemic complications and amputations. This requires careful vascular monitoring and, if necessary, early reconstructive interventions [13].

Thus, an analysis of the literature demonstrates that the treatment of hand electrical injury should be comprehensive and staged, including early emergency care, adequate surgical debridement, stabilization of bone structures using external fixation devices, and modern reconstructive microsurgical techniques. The use of vascular and skin-bone flaps, as well as early defect closure, can significantly improve the functional and cosmetic outcomes.

Based on the above, studying the structure of damage in upper extremity electrical injury is relevant for planning and optimizing comprehensive treatment at various stages.

**Purpose of the study.** Analysis of statistics of damage to anatomical structures in patients with electrical injuries of the upper limbs.

жен ретроспективный анализ клинико-инструментальных данных 82 пациентов, проходивших лечение в Республиканском научном центре сердечно-сосудистой хирургии (РНЦССХ), а также в ожоговом отделении Городского медицинского центра № 3. Период наблюдения охватывал длительный временной интервал с 2000 по 2025 год, что позволило оценить особенности течения заболевания, тактику лечения и отдалённые результаты хирургических вмешательств.

Среди обследованных пациентов преобладали лица мужского пола — 68 человек (82,9%), тогда как женщины составили 14 пациентов (17,1%). Возраст больных варьировал от 1,5 до 59 лет. Большинство пациентов относилось к трудоспособной возрастной группе, которая составила 74,4% от общего числа наблюдений, что подчёркивает социальную и медико-экономическую значимость изучаемой патологии.

В зависимости от клинико-функциональных особенностей течения заболевания, объёма поражения и характера проведённого лечения все пациенты были распределены на три клинические группы. В I группу вошли 24 пациента, что составило 29,3% от общего числа наблюдений. II группу составили 32 пациента (39,0%), тогда как в III группу были включены 26 пациентов (31,7%). Такое распределение позволило провести сравнительный анализ между группами и объективно оценить эффективность применяемых лечебно-диагностических подходов.

Распределение пациентов на три клинические группы проводилось на основании совокупной оценки глубины и распространённости поражения тканей, вовлечения анатомических структур (мягкие ткани, сухожилия, периферические нервы, сосуды и кости), а также объёма и этапности выполненных хирургических вмешательств.

**Material and Methods.** This study is based on a retrospective analysis of clinical and instrumental data from 82 patients treated at the Republican Scientific Center for Cardiovascular Surgery (RSCCS) and the burn unit of City Medical Center No. 3. The observation period spanned a long period from 2000 to 2025, allowing us to evaluate the disease progression, treatment strategies, and long-term surgical outcomes.

Most of the patients examined were male—68 (82.9%), while 14 (17.1%) were female. The patients' ages ranged from 1.5 to 59 years. Most patients belonged to the working-age group, accounting for 74.4% of the total number of observations, highlighting the social and medical-economic significance of this pathology. Depending on the clinical and functional characteristics of the disease, the extent of the lesion, and the nature of the treatment, all patients were divided into three clinical groups. Group I included 24 patients, accounting for 29.3% of the total number of observations. Group II consisted of 32 patients (39.0%), while Group III included 26 patients (31.7%). This distribution allowed for a comparative analysis between the groups and an objective assessment of the effectiveness of the treatment and diagnostic approaches used.

Patients were divided into three clinical groups based on a comprehensive assessment of the depth and extent of tissue damage, the involvement of anatomical structures (soft tissue, tendons, peripheral nerves, vessels, and bones), as well as the extent and staging of the surgical interventions performed.

Patients were divided into three clinical

Разделение пациентов на три клинические группы проводилось на основании глубины и структуры анатомических повреждений, а также характера сформировавшихся последствий электротравмы верхней конечности.

I клиническую группу составили пациенты с преимущественно мягкоткаными поражениями без грубого нарушения сухожильного, нервного и костного аппарата, у которых основными проявлениями являлись рубцово-деформационные изменения и кожно-фасциальные дефекты.

II клиническая группа включала пациентов с комбинированным поражением мягких тканей, сухожилий и/или периферических нервов, сопровождавшимся выраженными функциональными нарушениями кисти и предплечья.

III клиническую группу составили пациенты с наиболее тяжёлыми формами последствий электротравмы, характеризующимися сочетанными костно-мягкоткаными дефектами, повреждением сухожилий и нервов, наличием хронического остеомиелита и ампутированных культей различного уровня.

Данное распределение позволило объективно оценить тяжесть поражений, провести сравнительный анализ клинических форм и определить тактику реконструктивного лечения.

Для статистической и клинической оценки использовался комплекс данных, включавший результаты первичного и динамического клинического осмотра, сведения из операционных журналов, протоколов выполненных некрэктомий и реконструктивно-восстановительных хирургических вмешательств. Дополнительно анализировались данные инструментальных методов исследования, таких как ультразвуковое исследование (УЗИ), электронейромиография (ЭНМГ) и рентгенография, которые применялись для уточнения характера пораже-

groups based on the depth and structure of the anatomical lesions, as well as the nature of the resulting sequelae of electrical trauma to the upper limb. Clinical Group I consisted of patients with predominantly soft tissue injuries without severe damage to the tendon, nerve, or bone system, whose main manifestations were cicatricial and deformative changes and cutaneous-fascial defects.

Clinical Group II included patients with combined soft tissue, tendon, and/or peripheral nerve injuries, accompanied by severe functional impairment of the hand and forearm.

Clinical Group III consisted of patients with the most severe forms of electrical injury, characterized by combined soft tissue and bone defects, tendon and nerve damage, chronic osteomyelitis, and amputation stumps at various levels.

This distribution allowed for an objective assessment of the severity of the injuries, a comparative analysis of clinical forms, and the determination of reconstructive treatment strategies. For statistical and clinical evaluation, a data set was used, including the results of the initial and follow-up clinical examinations, information from surgical logs, and protocols for performed necroctomies and reconstructive surgical interventions. Additionally, instrumental imaging data, such as ultrasound (US), electroneuromyography (ENMG), and radiography, were analyzed to clarify the nature of the lesion, assess the functional state of the tissues, and determine indications for surgical treatment.

The obtained data were systematized and used for a comprehensive assessment

ния, оценки функционального состояния тканей и определения показаний к хирургическому лечению.

Полученные данные были систематизированы и использованы для комплексной оценки клинического состояния пациентов, выбора оптимальной тактики лечения и анализа непосредственных и отдалённых результатов проведённых вмешательств.

Результаты исследования. Анализ частоты повреждений анатомических структур у 82 пациентов показал, что кожно-фасциальные дефекты выявлялись во всех наблюдениях (100%). Повреждения сухожильного аппарата встречались у большинства пациентов: поражение сухожилий сгибателей отмечено у 56 больных (68,3%), тогда как сухожилия разгибателей были повреждены у 27 пациентов (32,9%).

Поражение периферических нервов верхней конечности диагностировано в 73 (89%) из 82 случаев. Наиболее часто страдал срединный нерв – у 31 пациента (37,8%), несколько реже локтевой нерв – у 24 пациентов (29,2%) и лучевой – у 18 пациентов (21,9%). Одновременное повреждение 2-х нервных стволов встречались в 13 случаях (15,7%), среди которых срединного и локтевого нервов выявлено у 8 пациентов (9,7%), срединного и лучевого – в 5 наблюдениях (6,0%). Повреждение магистральных сосудов отмечено у 17 больных (20,7%), вызывая хроническую ишемию тканей конечности. Костные дефекты выявлены у 23 пациентов (28,0%), при этом в 9 случаях (11,0%) течение осложнялось развитием хронического остеомиелита. Ампутационные культя сформировались у 14 пациентов (17,1%), что отражает тяжесть и необратимость поражений в ряде клинических ситуаций.

Анализ уровня поражения верхней конечности показал, что наиболее часто электротравма локализовалась в области кисти — у 39 пациента (47,5%).

of the patients' clinical condition, selection of optimal treatment strategies, and analysis of the immediate and long-term outcomes of the interventions.

Study results. Analysis of the frequency of anatomical structure injuries in 82 patients revealed that fasciocutaneous defects were detected in all cases (100%). Tendon injuries were present in the majority of patients: flexor tendon injuries were noted in 56 patients (68.3%), while extensor tendon injuries were observed in 27 patients (32.9%). Peripheral nerve injuries of the upper limb were diagnosed in 73 (89%) of 82 cases. The median nerve was most frequently affected – in 31 patients (37.8%), followed by the ulnar nerve – in 24 patients (29.2%), and the radial nerve – in 18 patients (21.9%). Simultaneous damage to two nerve trunks occurred in 13 cases (15.7%), including the median and ulnar nerves in 8 patients (9.7%), and the median and radial nerves in 5 cases (6.0%). Damage to the great vessels was noted in 17 patients (20.7%), causing chronic limb tissue ischemia. Bone defects were detected in 23 patients (28.0%), with chronic osteomyelitis complicating the course in 9 cases (11.0%). Amputation stumps formed in 14 patients (17.1%), reflecting the severity and irreversibility of the lesions in some clinical situations.

Analysis of the upper limb lesion level revealed that electrical injury was most often localized to the hand—in 39 patients (47.5%).

The prevalence of lesions in the distal parts of the upper limb is due to professional and everyday factors, as well as direct contact of the hand with a source of

Преобладание поражений дистальных отделов верхней конечности обусловлено профессиональными и бытовыми факторами, а также непосредственным контактом кисти с источником электрического тока.

<b>Таблица 1</b> <b>Распределение пациентов по уровню повреждения (n=82)</b>	<b>Table 1</b> <b>Distribution of patients by injury level (n=82)</b>	
<b>Уровень поражения / Level of damage</b>	<b>Кол-во / quantity</b>	<b>%</b>
Кисть / Brush	39	47,5
Кисть + предплечье / Hand + forearm	21	25,6
Предплечье / Forearm	14	17,1
Предплечье + плечо / Forearm + shoulder	8	9,7

В таблице 1 показано распределение больных в зависимости от локализации поражения. Наиболее часто поражалась кисть и дистальные отделы предплечья, что связано с непосредственным контактом верхней конечности с источником электрического тока.

Анализ социального статуса пациентов показал, что 61 пациент (74,4%) относился к трудоспособному возрасту.

Из них 38 пациентов (46,3%) были признаны временно или постоянно нетрудоспособными в связи с выраженными функциональными нарушениями верхней конечности.

Наиболее высокий уровень утраты трудоспособности отмечен у пациентов III клинической группы, где инвалидизация имела место в 73,1% случаев, что подчеркивает социальную значимость тяжёлых последствий электротравмы.

<b>Таблица 2</b> <b>Характер повреждений в зависимости от напряжения электрического тока</b>	<b>Table 2</b> <b>Nature of damage depending on electrical current voltage</b>	
<b>Вид электротравмы / Type of electrical injury</b>	<b>Кол-во / Quantity</b>	<b>%</b>
Низковольтная (<1000 В) / Low voltage (<1000 V)	58	58,5
Высоковольтная (≥1000 В) / High voltage (≥1000 V)	34	41,5

Как показано в таблице 2, высоковольтные электротравмы сопровождались более тяжёлыми и комбинированными поражениями, включая костные

electric current.

Table 1 shows the distribution of patients by injury location. The hand and distal forearm were most frequently affected, due to direct contact of the upper limb with

the electrical current source.

Analysis of the patients' social status revealed that 61 patients (74.4%) were of working age.

Of these, 38 patients (46.3%) were recognized as temporarily or permanently disabled due to severe functional impairment of the upper limb.

The highest rate of disability was observed in patients in clinical group III, where disability occurred in 73.1% of cases, highlighting the social significance of the severe consequences of electrical injury.

As shown in Table 2, high-voltage electrical injuries were accompanied by more severe and combined injuries, including

bone defects, chronic osteomyelitis and amputation stumps.

Таблица 3 Сочетанность и тяжесть повреждений в зонах входа и выхода электрического тока		Table 3 Combination and severity of damage in electrical current entry and exit zones		
Зона / Zone	Мягкие ткани / Soft tissues	Сухожилия / Tendons	Нервы / Nerve	Кости / Bones
Точка входа / Entry point	+++	++	++	+
Точка выхода / Exit point	++	+	+	++

дефекты, хронический остеомиелит и ампутационные культы.

Как показано в таблице 3, в зоне входа электрического тока чаще наблюдались глубокие поражения мягких тканей и сухожилий, тогда как в зоне выхода преобладали костные дефекты и ишемические изменения.

Изучение обращаемости с последствиями электрической травмы с повреждением структур верхней конечности показало, что пострадавшие поступили из различных регионов республики, но часто они явились жителями города Душанбе, что нами было связано с сосредоточенностью населения в столице республики.

As shown in Table 3, deep soft tissue and tendon lesions were more common in the electrical current entry zone, while bone defects and ischemic changes predominated in the exit zone.

A study of the number of patients seeking medical attention for the consequences of electrical trauma involving upper extremity structures revealed that victims came from various regions of the republic, but were often residents of Dushanbe, which we attributed to the concentration of the population in the republic's capital.

Table 4 above shows that the vast ma-

Таблица 4 Регионы поступления пострадавших с последствиями электротравмы		Table 4 Regions of admission of victims with consequences of electrical injury		
Место жительства / Place of residence	М / M	Ж / F	Количество больных / Number of patients	%
Душанбе / Dushanbe	17	3	20	24,4
Районы республиканского подчинения / Districts of Republican Subordination	19	5	24	29,2
Хатлонская область / Khatlon region	16	4	20	24,4
Согдийская область / Sogd region	9	2	11	13,4
Горно-бадахшанская автономная область / Gorno-Badakhshan Autonomous Region	5	0	5	6,09
Всего / Total	68	14	82	100

Из приведенных выше таблицы 4 вытекает, что в абсолютное большинство случаев (53,6%) пострадавшие обратились из города Душанбе и районов республиканского подчинения. Наименьшее

являлось большинство случаев (53,6%) были из Душанбе и районов республиканского подчинения. Самый маленький

число пострадавших (6,09%) поступили из ГБАО и возможно это связано с отдаленности расположения региона от центра республики. Немаловажную роль при этом имеет и малая осведомленность населения региона, относительно имеющиеся специализированное учреждение в столице республики

(6.09%) were from GBAO, possibly due to the region's remoteness from the republic's center. A significant factor is the low awareness of the region's population, relative to the availability of specialized facilities in the republic's capital.

Таблица 5 Частота повреждений тканей и структур (n=82)  Структура /Structure	Table 5 Frequency of tissue and structural damage (n=82)	
	Кол-во / Quantity	%
Кожно-фасциальные дефекты /Fasciocutaneous defects	82	100
Сухожилия сгибателей / Flexor tendons	56	68,3
Сухожилия разгибателей /Extensor tendons	27	32,9
Повреждение n. medianus /Medianus tendon injury	31	37,8
Повреждение n. ulnaris /Ulnaris n. injury	24	29,2
Повреждение n. radialis / Radialis n. injury	18	21,9
Комбинированное поражение medianus + ulnaris /Com- bined lesion of the median and ulnaris	8	9,7
Комбинированное поражение medianus + radialis /Com- bined lesion of the median and radialis	5	6,0
Магистральные сосуды / Main vessels	17	20,7
Костные дефекты / Bone defects	23	28,0
Хронический остеомиелит / Chronic osteomyelitis	9	11,0
Ампутационные культы Amputation stumps	14	17,1

Таким образом, представленные данные свидетельствуют о многоструктурном характере поражений с вовлечением мягких тканей, сухожилий, нервов, сосудов и костных элементов (табл. 5).

Анализ характера повреждений у пациентов III клинической группы (n = 26), отличающейся наибольшей тяжестью поражений, показал преобладание комбинированных дефектов. Костно-мягкотканые дефекты выявлены у 10 пациентов (38,5%) и являлись наиболее частым вариантом повреждений в данной группе. Мягкотканые дефекты с вовлечением сухожилий и сосудисто-нервных пучков диагностированы у 8 больных (30,8%).

Костно-сухожильные и нервные де-

Thus, the presented data demonstrate the multi-structural nature of the injuries, involving soft tissues, tendons, nerves, blood vessels, and bone elements (Table 5).

Analysis of the injury patterns in patients in Clinical Group III (n = 26), characterized by the greatest severity of injuries, revealed a predominance of combined defects. Bone and soft tissue defects were identified in 10 patients (38.5%) and were the most common injury type in this group. Soft tissue defects involving tendons and neurovascular bundles were diagnosed in 8 patients (30.8%).

фекты отмечены у 5 пациентов (19,2%), что указывало на глубокое поражение с выраженными функциональными нарушениями. Ампутационные культы, осложнённые хроническим остеомиелитом, выявлены у 3 пациентов (11,5%) и характеризовались наиболее неблагоприятным клиническим течением.

Полученные данные подчёркивают выраженную гетерогенность поражений и необходимость дифференцированного хирургического подхода в зависимости от глубины и структуры дефекта (табл. 6).

Bone, tendon, and nerve defects were noted in 5 patients (19.2%), indicating deep lesions with significant functional impairment. Amputation stumps complicated by chronic osteomyelitis were identified in 3 patients (11.5%) and were characterized by the most unfavorable clinical course. The obtained data highlight the pronounced heterogeneity of lesions and the need for a differentiated surgical approach depending on the depth and structure of the defect (Table 6).

<b>Таблица 6</b>		<b>Table 6</b>	
<b>Распределение характера повреждений в III группе (n=26)</b>		<b>Distribution of injury types in Group III (n=26)</b>	
<b>Вид дефекта / Type of defect</b>	<b>Кол-во / Quantity</b>	<b>%</b>	
Мягко тканые дефекты с поражением сухожилий и СНП / Soft tissue defects with tendon and ligament damage	8	30,8	
Костно мягко тканые дефекты / Bone and soft tissue defects	10	38,5	
Костно-сухожильные и нервные дефекты / Bone-tendon and nerve defects	5	19,2	
Ампутационные культы с остеомиелитом / Amputation stumps with osteomyelitis	3	11,5	

Повреждения сухожилий сгибателей встречались в 2,1 раза чаще по сравнению с сухожилиями разгибателей. Данное соотношение объясняется рядом анатомо-патологических факторов. Во-первых, зона входа электрической дуги или поражающего фактора чаще локализуется на ладонной поверхности кисти. Во-вторых, глубокие сухожилия сгибателей анатомически располагаются ближе к костным структурам, что делает их более уязвимыми при глубоком некрозе тканей. В-третьих, длительно протекающие некротические процессы приводят к тотальному разрушению сухожилий сгибателей, что значительно ухудшает функциональный прогноз.

Наиболее часто в патологический процесс вовлекался срединный нерв (37,8%), что связано с его анатомическим расположением в зоне ладонной

Flexor tendon injuries were 2.1 times more common than extensor tendon injuries. This ratio can be explained by a number of anatomical and pathophysiological factors. First, the entry zone of the electrical arc or damaging factor is most often located on the palmar surface of the hand. Second, the deep flexor tendons are anatomically located closer to bony structures, making them more vulnerable to deep tissue necrosis. Third, prolonged necrotic processes lead to total destruction of the flexor tendons, significantly worsening the functional prognosis.

The median nerve was most frequently involved in the pathological process (37.8%), due to its anatomical location in

поверхности и карпального канала. Поражение локтевого нерва выявлено в 29,2% случаев, а лучевого нерва — в 21,9% наблюдений. Комбинированные повреждения двух нервных стволов отмечены у 15,7% пациентов и, как правило, сопровождались выраженными двигательными и чувствительными нарушениями, что значительно осложняло реабилитацию.

Костные дефекты диагностированы у 23 пациентов (28,0%). Наиболее часто поражались пястные кости — у 11 больных, дефекты фаланг выявлены у 7 пациентов, тогда как поражение лучевой и/или локтевой костей отмечено в 5 случаях. У 9 пациентов течение заболевания осложнялось развитием хронического остеомиелита, что требовало длительного этапного хирургического лечения и антибактериальной терапии.

Обсуждение. Электротравмы верхней конечности относятся к наиболее тяжёлым видам повреждений, характеризующихся выраженным несоответствием между внешними проявлениями и глубиной поражения подлежащих анатомических структур. По данным современных исследований, высоковольтные электрические ожоги сопровождаются многоуровневым поражением кожи, сухожилий, нервов, сосудов и костной ткани, что обуславливает высокую частоту функциональных нарушений и инвалидизации пациентов [14, 15, 16].

Согласно данным исследования, поражение нервно-мышечных структур является одним из ключевых факторов, определяющих неблагоприятный функциональный исход после электротравмы верхней конечности [14]. Авторы отмечают, что даже при относительно ограниченных кожных дефектах возможно развитие обширного некроза глубоких тканей. Аналогичные закономерности выявлены и в нашем исследовании, где у всех пациентов отмечались кожно-фасциальные дефекты, а в большинстве случаев — сочетанное поражение сухожилий, нервов и костей.

the palmar surface and carpal tunnel. Ulnar nerve injury was detected in 29.2% of cases, and radial nerve injury in 21.9% of cases. Combined injuries to two nerve trunks were observed in 15.7% of patients and were typically accompanied by significant motor and sensory impairments, significantly complicating rehabilitation.

Bone defects were diagnosed in 23 patients (28.0%). The metacarpal bones were most frequently affected, occurring in 11 patients. Phalangeal defects were found in 7 patients, while lesions of the radius and/or ulna were observed in 5 cases. In 9 patients, the disease course was complicated by the development of chronic osteomyelitis, which required lengthy, staged surgical treatment and antibiotic therapy.

Discussion. Electrical injuries to the upper limb are among the most severe types of injury, characterized by a marked discrepancy between external manifestations and the depth of damage to the underlying anatomical structures. According to modern research, high-voltage electrical burns are accompanied by multi-level damage to the skin, tendons, nerves, blood vessels, and bone tissue, which leads to a high incidence of functional impairment and patient disability [14, 15, 16].

According to the study, damage to neuromuscular structures is one of the key factors determining an unfavorable functional outcome after electrical injury to the upper limb [14]. The authors note that even with relatively limited skin defects, extensive deep tissue necrosis can develop. Similar patterns were identified in our study, where all patients had cutaneous-fascial defects, and in most cases, combined dam-

Ретроспективный анализ, представленный в работе, демонстрирует, что повреждение сухожилий и периферических нервов выявляется более чем у половины пострадавших и требует этапного реконструктивного лечения [15]. В настоящем исследовании сухожильные повреждения выявлены у 68,3% пациентов, при этом сухожилия сгибателей поражались в 2,1 раза чаще, чем сухожилия разгибателей. Данный факт согласуется с литературными данными и объясняется анатомическим расположением сгибателей на ладонной поверхности кисти, которая чаще становится зоной входа электрического тока, а также их близостью к костным структурам, что делает их более уязвимыми при глубоком некрозе [16, 17].

Поражение периферических нервов является одной из наиболее клинически значимых особенностей электротравм верхней конечности. В обзорной статье подчёркивается, что наиболее часто в патологический процесс вовлекается срединный нерв, что связано с его анатомическим положением и прохождением через узкие фиброно-костные каналы [16]. Полученные нами данные подтверждают эти наблюдения: повреждение *n. medianus* выявлено у 37,8% пациентов, тогда как поражение *n. ulnaris* и *n. radialis* встречалось реже. Комбинированные поражения нервных стволов, по данным литературы, сопровождаются более выраженными двигательными и чувствительными нарушениями и существенно ухудшают функциональный прогноз [17].

Классическое исследование указывает на высокую частоту сочетанных повреждений мягких тканей, нервов, сосудов и костей, особенно при воздействии высоковольтного тока [17]. Авторы подчёркивают, что костные дефекты и хронический остеомиелит часто формируются как отдалённые осложнения вследствие глубинного термического некроза и нарушения регионарного кровоснабжения. В нашем исследовании костные дефекты выявлены у 28%

age to tendons, nerves, and bones. A retrospective analysis presented in the study demonstrates that tendon and peripheral nerve damage is detected in more than half of victims and requires staged reconstructive treatment [15]. In the present study, tendon injuries were detected in 68.3% of patients, with flexor tendons affected 2.1 times more often than extensor tendons. This finding is consistent with literature data and is explained by the anatomical location of the flexors on the palmar surface of the hand, which is often the entry zone for electrical current, as well as their proximity to bone structures, making them more vulnerable to deep necrosis [16, 17].

Peripheral nerve damage is one of the most clinically significant features of electrical injuries to the upper extremity. The review article emphasizes that the median nerve is most often involved in the pathological process, due to its anatomical location and passage through narrow fibro-osseous canals [16]. Our data confirm these observations: damage to the median nerve was detected in 37.8% of patients, while damage to the ulnar and radial nerves was less common. Combined nerve trunk lesions, according to the literature, are accompanied by more pronounced motor and sensory impairments and significantly worsen the functional prognosis [17].

A classic study indicates a high frequency of combined injuries to soft tissues, nerves, blood vessels, and bones, especially when exposed to high-voltage current [17]. The authors emphasize that bone defects and chronic osteomyelitis often develop as late complications due to deep thermal necrosis and disruption of regional blood supply.

пациентов, а хронический остеомиелит диагностирован у 11%, что сопоставимо с данными крупных клинических серий.

Особое значение имеют поражения проксимальных нервных структур. В публикации описана возможность прямого повреждения плечевого сплетения электрическим током, нередко без выраженных кожных проявлений [18]. Это подчёркивает необходимость обязательного использования нейрофизиологических методов диагностики, включая электронейромиографию, что было реализовано в настоящем исследовании.

Современные диагностико-лечебные алгоритмы, представленные в работе, акцентируют внимание на важности ранней оценки жизнеспособности тканей, своевременного выполнения некрэктомий и рационального выбора реконструктивных вмешательств [19, 21]. Аналогичный подход применялся в нашей клинической практике, особенно у пациентов с костно-мягкоткаными и комбинированными дефектами, отнесённых к III клинической группе.

Рекомендации, изложенные в руководстве \*MSD Manual\*, подчёркивают системный характер электротравмы и высокий риск отсроченных осложнений, включая прогрессирующий некроз, инфекционные процессы и утрату функции конечности [20]. Эти положения находят подтверждение в наших наблюдениях, где в 17,1% случаев сформировались ампутационные культы, преимущественно при тяжёлых и осложнённых формах поражения.

Таким образом, результаты настоящего исследования находятся в тесном соответствии с данными мировой и региональной литературы и подтверждают, что электротравмы верхней конечности характеризуются высокой частотой комбинированных повреждений анатомических структур. Это обуславливает необходимость комплексного, этапного и мультидисциплинарного подхода к диагностике, лечению и реабилитации дан-

In our study, bone defects were detected in 28% of patients, and chronic osteomyelitis was diagnosed in 11%, which is comparable to data from large clinical series.

Lesions to proximal nerve structures are of particular importance. The publication describes the possibility of direct injury to the brachial plexus by electrical current, often without obvious cutaneous manifestations [18]. This emphasizes the need for the mandatory use of neurophysiological diagnostic methods, including electroneuromyography, which was implemented in this study.

The modern diagnostic and treatment algorithms presented in the study emphasize the importance of early assessment of tissue viability, timely necrotomy, and rational selection of reconstructive interventions [19, 21]. A similar approach was used in our clinical practice, particularly in patients with bone-soft tissue and combined defects classified as clinical group III.

The recommendations outlined in the \*MSD Manual\* emphasize the systemic nature of electrical injury and the high risk of delayed complications, including progressive necrosis, infection, and loss of limb function [20]. These findings are supported by our observations, where amputation stumps developed in 17.1% of cases, primarily in severe and complicated cases.

Thus, the results of this study are closely consistent with global and regional literature and confirm that electrical injuries to the upper limb are characterized by a high frequency of combined damage to anatomical structures. This necessitates a comprehensive, staged, and multidisciplinary approach to the diagnosis, treatment, and

ной категории пациентов.

**Заключение.** Проведённое исследование показало, что электротравмы верхней конечности характеризуются многоуровневым и глубоким поражением анатомических структур, включая кожно-фасциальные покровы, сухожильный аппарат, периферические нервы и костную ткань. Во всех наблюдениях выявлены кожно-фасциальные дефекты, что подтверждает высокую травматичность данного вида повреждений и сложность их клинического течения.

Наиболее уязвимыми анатомическими структурами оказались сухожилия сгибателей, повреждение которых диагностировано у 68,3% пациентов, а также срединный нерв, поражение которого отмечено в 37,8% случаев. Данные особенности обусловлены анатомо-функциональными характеристиками ладонной поверхности кисти и путей прохождения электрического тока.

Костные дефекты выявлены у 28% пациентов и нередко сочетались с поражением мягких тканей, сухожилий и нервов, что значительно осложняло лечебную тактику и требовало применения сложных реконструктивно-восстановительных хирургических методов. В 17,1% наблюдений сформировались ампутационные культы, в том числе осложнённые хроническим остеомиелитом, что отражает тяжесть и необратимость поражений при электротравмах высокой энергии.

Результаты статистического анализа подтверждают, что своевременное выявление глубины и распространённости поражений, раннее хирургическое вмешательство и оказание специализированной реконструктивной помощи являются ключевыми факторами, определяющими функциональный исход и качество жизни пациентов с электротравмами верхней конечности.

#### ЛИТЕРАТУРА

1. Яковлев С.В. Использование чрескостных аппаратов внешней фиксации в лечении больных с электротравмой

rehabilitation of this patient population.

**Conclusion.** The study demonstrated that electrical injuries to the upper extremity are characterized by multi-level and deep damage to anatomical structures, including the fasciocutaneous tissue, tendon apparatus, peripheral nerves, and bone tissue. Fasciocutaneous defects were identified in all cases, confirming the high traumatic nature of this type of injury and the complexity of its clinical course.

The most vulnerable anatomical structures were the flexor tendons, damaged in 68.3% of patients, and the median nerve, damaged in 37.8% of cases. These characteristics are due to the anatomical and functional characteristics of the palmar surface of the hand and the electrical current pathways.

Bone defects were identified in 28% of patients and were often associated with damage to soft tissues, tendons, and nerves, significantly complicating treatment and requiring complex reconstructive surgical techniques. In 17.1% of cases, amputation stumps developed, including those complicated by chronic osteomyelitis, reflecting the severity and irreversibility of injuries caused by high-energy electrical injuries.

The results of the statistical analysis confirm that timely detection of the depth and extent of injuries, early surgical intervention, and specialized reconstructive care are key factors determining the functional outcome and quality of life of patients with upper limb electrical injuries.

#### REFERENCES

1. Yakovlev S.V. Use of transosseous external fixation devices in the treatment of patients with electrical injury of the hand. V.D. Chakin Bulletin of Traumatology and Orthopedics. 2010; 2(2): 65-67.
2. Manandhar K., Shrestha J.M., Rayamajhi S., Lohani I. Electrical Injuries: The Iceberg

- кисти. Вестник травматологии и ортопедии им. В.Д. Чакина. 2010; 2(2): 65-67.
2. Manandhar K., Shrestha J.M., Rayamajhi S., Lohani I. Electrical Injuries: The Iceberg Phenomena. *Journal of Society of Surgeons of Nepal*. 2017; 20(2): 4-12.
  3. Кочин О.В. Электротравма: патогенез, клиника, лечение. *Медицина неотложных состояний*. 2015; 8 (71): 7-12.
  4. Яковлев С.В., Коростелов М.Ю., Антонов С.И., Бондаренко О. Опыт использования аппарат внешней фиксации в лечении больных с тяжелой электротравмой. *медицинская наука и образование Урала*. 2009; 1: 122-125.
  5. Фаязов А.Д., Ажиниязов Р.С., Туляганов Д.Б., Камиллов У.Р. Особенности оказания неотложной помощи пострадавшим с электротравмой. *Вестник экстренной медицины*. 2017; XI (3): 38-41.
  6. Александров Н.М., Петров С.П. Кожно-костяная реконструкция пальцев кисти с использованием кровоснабжаемых трансплантатов. *Клиническая медицина*. 2011; 4: 22-27.
  7. Трофимов Е.И., Мехтиханова Г.Р., Гурджидзе Т.Ю. Микрохирургическая аутооттрансплантация покровных тканей при закрытии дефектов кисти. *Анналы пластической, реконструктивной и эстетической хирургии*. 2010; 4: 60-70.
  8. Спиридонова Т.Г., Жиркова Е.А., Сачков А.В., Фролов С.В., Лазарева Е.Б., Меньшикова Е.Д. Электротравма: характеристика пострадавших, методы оперативного лечения, микрофлора ран. *Медицинский алфавит. Неотложная медицина*. 2018; 28(3): 59-62.
  9. Nazerani S., Sohrabi M., Shirali A., Nazerani T. Early Coverage of Upper Extremity Electrical Injury Wounds. *Trauma Mon.* 2012;17(3): 333-336.
  10. Achauer B., Applebaum R., Vander Kam. V.M. Electrical burn injury to the upper extremity. *British Journal of Plastic Surgery*. 1994; 47(5): 331-340
  11. Segu S.S., Jaganathan V., Biradar A.V., Mudukappa S. A review of 5 years of Phenomena. *Journal of Society of Surgeons of Nepal*. 2017; 20(2): 4-12.
  3. Kochin O.V. Electrical injury: pathogenesis, clinical features, treatment. *Emergency Medicine*. 2015; 8 (71): 7-12.
  4. Yakovlev S.V., Korostelov M.Yu., Antonov S.I., Bondarenko O. Experience of using an external fixation apparatus in the treatment of patients with severe electrical injury. *Medical Science and Education of the Urals*. 2009; 1: 122-125.
  5. Fayazov A.D., Azhiniyazov R.S., Tulyaganov D.B., Kamilov U.R. Features of providing emergency care to victims of electrical injury. *Bulletin of Emergency Medicine*. 2017; XI (3): 38-41.
  6. Aleksandrov N.M., Petrov S.P. Skin and bone reconstruction of fingers using blood-supplied grafts. *Clinical Medicine*. 2011; 4: 22-27.
  7. Trofimov E.I., Mekhtikhanova G.R., Gurdzhidze T.Yu. Microsurgical autotransplantation of integumentary tissues for closure of hand defects. *Annals of Plastic, Reconstructive, and Aesthetic Surgery*. 2010; 4: 60-70.
  8. Spiridonova T.G., Zhirkova E.A., Sachkov A.V., Frolov S.V., Lazareva E.B., Menshikova E.D. Electrical injury: characteristics of victims, surgical treatment methods, wound microflora. *Medical alphabet. Emergency medicine*. 2018; 28(3): 59-62.
  9. Nazerani S., Sohrabi M., Shirali A., Nazerani T. Early Coverage of Upper Extremity Electrical Injury Wounds. *Trauma Mon.* 2012;17(3): 333-336.
  10. Achauer B., Applebaum R., Vander Kam. V.M. Electrical burn injury to the upper extremity. *British Journal of Plastic Surgery*. 1994; 47(5): 331-340
  11. Segu S.S., Jaganathan V., Biradar A.V., Mudukappa S. A review of 5 years of

- experience in management of electrical injuries. *Indian Journal of Burns*. 2014; 22(1): 104-108. <https://doi.org/10.4103/0971-653X.147018>. 104-108
12. Сачков А.В., Смирнов С.В., Мигунов М.А., Степанова Ю.В., Литинский М.А. Перемещение лучевого лоскута на сосудистой ножке для устранения дефекта кисти после электроожога. *Трансплантология*. 2016; 3: 37-40.
  13. Shalabi R., Al Amri Y. Vascular injuries of the upper extremity. *Jornal Vascular Brasileiro*. 2006; 5: 271-276.
  14. Mazzetto-Betti K.C., Amâncio A.D.C.G., Farina Jr.J.A., Barros M.E.P.M.D., Fonseca M.D.C.R. High-voltage electrical burn injuries: functional upper extremity assessment. *Burns*. 2009; 35(5): 707-713.
  15. Nazerani S., Sohrabi M., Shirali A., Nazerani T. Early coverage of upper extremity electrical injury wounds. *Trauma Monthly*. 2012; 17(3): 333.
  16. Bingham H.G. Electrical injuries to the upper extremity a review. *Burns*. 1981; 7(3): 155-157.
  17. Butler E.D., Gant T.D. Electrical injuries, with special reference to the upper extremities: A review of 182 cases. *The American Journal of Surgery*. 1977; 134(1): 95-101.
  18. Devale M.M., Kadakia G.J., Jain V.G., Munot R.P. Direct electrical injury to brachial plexus. *Indian Journal of Plastic Surgery*. 2017; 50(02): 217-219.
  19. Sachkov A.V., Grin A.A., Sinkin M.V., Godkov M.A., Spiridonova T.G., Zhirkova E.A., Migunov M.A. Diagnostic and treatment algorithm for patients with electrical injury. *Russian Medicine*. 2020; 26(3): 152-160.
  20. Daniel P. Runde. *Electrical Injuries*. \*MSD Manual Professional Edition\*. 2024
  21. Исмоилов М.М., Ходжамуратов Г.М., Саидов М.С., Шаймонов А.Х. Применение несвободного пахового лоскута при простых поверхностных дефектах верхней конечности. Доклады Академии наук Республики Таджикистан. 2015; 58(5): 440-445.
  - 2014; 22(1): 104-108. <https://doi.org/10.4103/0971-653X.147018>. 104-108
  12. Sachkov A.V., Smirnov S.V., Migunov M.A., Stepanova Yu.V., Litinsky M.A. Transfer of the radial flap on a vascular pedicle to eliminate a hand defect after an electrical burn. *Transplantology*. 2016; 3: 37-40.
  13. Shalabi R., Al Amri Y. Vascular injuries of the upper extremity. *Jornal Vascular Brasileiro*. 2006; 5: 271-276.
  14. Mazzetto-Betti K.C., Amâncio A.D.C.G., Farina Jr.J.A., Barros M.E.P.M.D., Fonseca M.D.C.R. High-voltage electrical burn injuries: functional upper extremity assessment. *Burns*. 2009; 35(5): 707-713.
  15. Nazerani S., Sohrabi M., Shirali A., Nazerani T. Early coverage of upper extremity electrical injury wounds. *Trauma Monthly*. 2012; 17(3): 333.
  16. Bingham H.G. Electrical injuries to the upper extremity a review. *Burns*. 1981; 7(3): 155-157.
  17. Butler E.D., Gant T.D. Electrical injuries, with special reference to the upper extremities: A review of 182 cases. *The American Journal of Surgery*. 1977; 134(1): 95-101.
  18. Devale M.M., Kadakia G.J., Jain V.G., Munot R.P. Direct electrical injury to brachial plexus. *Indian Journal of Plastic Surgery*. 2017; 50(02): 217-219.
  19. Sachkov A.V., Grin A.A., Sinkin M.V., Godkov M.A., Spiridonova T.G., Zhirkova E.A., Migunov M.A. Diagnostic and treatment algorithm for patients with electrical injury. *Russian Medicine*. 2020; 26(3): 152-160.
  20. Daniel P. Runde. *Electrical Injuries*. \*MSD Manual Professional Edition\*. 2024
  21. Ismoilov M.M., Khodjamuradov G.M., Saidov M.S., Shaimanov A.Kh. Use of non-free inguinal flap for simple superficial defects of the upper limb. *Reports of the Academy of Sciences of the Republic of Tajikistan*. 2015; 58(5): 440-445.

**ФИНАНСИРОВАНИЕ**

Финансовой поддержки не было.

**КОНФЛИКТ ИНТЕРЕСОВ**

Авторы заявляют об отсутствии конфликта интересов.

**ИНФОРМАЦИЯ ОБ АВТОРАХ:**

**\*Одинаев Баходур Аvezович** – докторант PhD кафедры хирургических болезней №2 им. академика Н.У. Усманова ГОУ «Таджикский государственный медицинский университет им. Абуали ибни Сино», Душанбе, Таджикистан.

**E-mail:** medicodinaev@mail.ru

**https://orcid.org/0000-0002-9613-2467**

**Мухсинзода Гафур Мухсин** – доктор медицинских наук, доцент кафедры хирургических болезней №2 имени академика Н.У. Усманова ГОУ «Таджикский государственный медицинский университет имени Абуали ибни Сино», ведущий научный сотрудник отделения восстановительной хирургии Республиканского научного центра сердечно-сосудистой хирургии, Общество пластических и эстетических хирургов Таджикистан, Душанбе, Таджикистан.

**E-mail:** gafur@tojikiston.com

**https://orcid.org/0000-0002-7095-792X**

**Шаймонов Азиз Хусейнович** – кандидат медицинских наук, старший научный сотрудник отделения восстановительной хирургии, Республиканского научного центра сердечно-сосудистой хирургии, Общество пластических и эстетических хирургов Таджикистан, Душанбе, Таджикистан.

**E-mail:** scorpio-as@list.ru

**https://orcid.org/0000-0002-9872-9718**

**Саидов Махмадулло Сайфуллоевич** – научный сотрудник отделения восстановительной хирургии Республиканского научного центра сердечно-сосудистой хирургии, Общество пластических и эстетических хирургов Таджикистан, Душанбе, Таджикистан.

**E-mail:** mahmad\_jon1974@mail.ru

**http://orcid.org/0000-0001-9003-1609**

**\*Адрес для корреспонденции.**

**FINANCING**

There was no financial support.

**CONFLICT OF INTERESTS**

The authors declare no conflict of interest.

**AUTHORS' INFORMATION:**

**\*Oдинаev Bakhodur Avezovich** – PhD student at the Department of Surgical Diseases No. 2 named after Academician N. U. Usmanov of the State Educational Institution “Tajik State Medical University named after Abu Ali ibn Sino”, Dushanbe, Tajikistan.

**E-mail:** medicodinaev@mail.ru

**https://orcid.org/0000-0002-9613-2467**

**Mukhsinzoda Gafur Mukhsin** – Doctor of Medical Sciences, Associate Professor of the Department of Surgical Diseases No. 2 named after Academician N. U. Usmanov of the State Educational Institution “Tajik State Medical University named after Avicenna”, Leading Researcher of the Department of Reconstructive Surgery of the Republican Scientific Center for Cardiovascular Surgery, Society of Plastic and Aesthetic Surgeons of Tajikistan, Dushanbe, Tajikistan.

**E-mail:** gafur@tojikiston.com

**https://orcid.org/0000-0002-7095-792X**

**Shaimanov Aziz Khuseynovich** – Candidate of Medical Sciences, Senior Researcher, Department of Reconstructive Surgery, Republican Scientific Center for Cardiovascular Surgery, Society of Plastic and Aesthetic Surgeons of Tajikistan, Dushanbe, Tajikistan.

**E-mail:** scorpio-as@list.ru

**https://orcid.org/0000-0002-9872-9718**

**Saidov Makhmadullo Saifulloevich** – Researcher, Department of Reconstructive Surgery, Republican Scientific Center for Cardiovascular Surgery, Society of Plastic and Aesthetic Surgeons of Tajikistan, Dushanbe, Tajikistan.

**E-mail:** mahmad\_jon1974@mail.ru

**http://orcid.org/0000-0001-9003-1609**

**\*Address for correspondence.**

## ОПТИМИЗАЦИЯ ПРЕДОПЕРАЦИОННОГО ВЕДЕНИЯ ПАЦИЕНТОВ С ПОСЛЕОЖГОВЫМИ КОНТРАКТУРАМИ НИЖНИХ КОНЕЧНОСТЕЙ ПОСЛЕ ПРЕДШЕСТВУЮЩИХ ХИРУРГИЧЕСКИХ ВМЕШАТЕЛЬСТВ

Н.Х. Шамсов<sup>1</sup>, Р.А. Рахматова<sup>2</sup>, С.Ш. Мусоев<sup>1</sup>, У.Т. Гулмурадов<sup>3</sup>

<sup>1</sup>Республиканский научный центр сердечно-сосудистой хирургии;

<sup>2</sup>Республиканский научно-клинический центр педиатрии и детский хирургии;

<sup>3</sup>Кафедра сердечно-сосудистой, эндоваскулярной и пластической хирургии им. профессора Т.Г. Гулмурадова ГОУ «Институт последипломного образования в сфере здравоохранения Республики Таджикистан», Душанбе, Таджикистан

**Цель исследования.** Разработать и оценить эффективность комплексного подхода к предоперационному ведению пациентов с отдаленными последствиями ожогов нижних конечностей (ОПОНК), в частности, после предшествующих неудачных хирургических вмешательств, с акцентом на оптимизацию выбора анестезиологического пособия для улучшения качества восстановления.

**Материал и методы.** Проведен одноцентровой ретроспективно-проспективный сравнительный анализ результатов лечения 73 пациентов с ОПОНК. В зависимости от примененного метода анестезии были сформированы две группы: 1-я группа (n=47) – эндотрахеальный наркоз (ЭТН), и 2-я группа (n=26) – альтернативные методы анестезии (АМА), включающие спинальную и проводниковую техники. Основными конечными точками были: качество послеоперационного восстановления по шкале QoR-15, интенсивность боли по визуально-аналоговой шкале (ВАШ), частота послеоперационной тошноты и рвоты (ПОТР), потребность в опиоидных анальгетиках, скорость реабилитации и частота осложнений.

**Результаты.** Применение АМА по сравнению с ЭТН было ассоциировано со статистически значимо более высоким качеством восстановления по шкале QoR-15 (медиана 130 против 110 баллов;  $p < 0,001$ ), снижением потребности в опиоидных анальгетиках в 2,5 раза ( $p < 0,001$ ), уменьшением частоты ПОТР (3,8% против 29,8%;  $p < 0,01$ ) и сокращением послеоперационного койко-дня на 3,2 дня ( $p = 0,002$ ). Преимущества АМА были особенно выражены у пациентов с повторными вмешательствами в анамнезе. В проспективной группе, где доля АМА была увеличена, общая частота послеоперационных осложнений снизилась с 28,9% до 11,4% ( $p < 0,05$ ).

**Заключение.** Выбор в пользу альтернативных методов анестезии (спинальной, проводниковой) является ключевым компонентом оптимизации предоперационного ведения пациентов с ОПОНК, особенно после предшествующих неудачных операций. Данный подход позволяет значительно улучшить качество раннего послеоперационного восстановления, ускорить реабилитацию и создать благоприятные условия для достижения лучших хирургических результатов.

**Ключевые слова:** послеожоговые контрактуры, реконструктивная хирургия, регионарная анестезия, качество восстановления, повторные операции, предоперационное ведение.

**Для цитирования:** Шамсов Н.Х., Рахматова Р.А., Мусоев С.Ш., Гулмурадов У.Т. Оптимизация предоперационного ведения пациентов с послеожоговыми контрактурами нижних конечностей после предшествующих хирургических вмешательств // *Пластическая хирургия и восстановительная медицина*. 2025. Т.1, №4. С. 27-40. <https://doi.org/10.65197/3106-4035-2025-1-4-27-40>

## OPTIMIZATION OF PREOPERATIVE CARE OF PATIENTS WITH POST-BURN CONTRACTURES OF THE LOWER EXTREMITIES AFTER PREVIOUS SURGICAL INTERVENTIONS

N.Kh. Shamsov<sup>1</sup>, R.A. Rakhmatova<sup>2</sup>, S.Sh. Musoev<sup>1</sup>, U.T. Gulmuradov<sup>3</sup>

<sup>1</sup>Republican Scientific Center for Cardiovascular Surgery;

<sup>2</sup>Republican Scientific and Clinical Center for Pediatrics and Pediatric Surgery;

<sup>3</sup>Department of Cardiovascular, Endovascular, and Plastic Surgery named after Professor T.G. Gulmuradov, State Educational Institution "Institute of Postgraduate Education in Healthcare of the Republic of Tajikistan", Dushanbe, Tajikistan

**Purpose of the study.** To develop and evaluate the effectiveness of a comprehensive approach to preoperative management of patients with late sequelae of lower extremity burns (LEBs), in particular, after previous unsuccessful surgical interventions, with an emphasis on optimizing the choice of anesthetic management to improve the quality of recovery.

**Material and methods.** A single-center retrospective and prospective comparative analysis of treatment outcomes was conducted in 73 patients with OPNK. Two groups were formed depending on the anesthesia method used: Group 1 (n=47) – endotracheal anesthesia (ETA), and Group 2 (n=26) – alternative anesthesia methods (AMA), including spinal and conduction techniques. The main endpoints were: the quality of postoperative recovery according to the QoR-15 scale, pain intensity according to the visual analogue scale (VAS), the incidence of postoperative nausea and vomiting (PONV), the need for opioid analgesics, the speed of rehabilitation, and the incidence of complications.

**Results.** The use of AMA compared with ETN was associated with a statistically significantly higher quality of recovery according to the QoR-15 scale (median 130 vs. 110 points;  $p<0.001$ ), a 2.5-fold decrease in the need for opioid analgesics ( $p<0.001$ ), a decrease in the incidence of PONV (3.8% vs. 29.8%;  $p<0.01$ ) and a reduction in the postoperative hospital stay by 3.2 days ( $p=0.002$ ). The advantages of AMA were especially pronounced in patients with a history of repeated interventions. In the prospective group, where the proportion of AMA was increased, the overall incidence of postoperative complications decreased from 28.9% to 11.4% ( $p<0.05$ ).

**Conclusion.** Selecting alternative anesthesia methods (spinal, regional) is a key component in optimizing the perioperative care of patients with POLYANTHROAT ANCHOR, especially after previous unsuccessful surgeries. This approach significantly improves the quality of early postoperative recovery, accelerates rehabilitation, and creates favorable conditions for achieving the best surgical outcomes.

**Keywords:** post-burn contractures, reconstructive surgery, regional anesthesia, quality of recovery, reoperations, perioperative management.

**For citation:** Shamsov N.Kh., Rakhmatova R.A., Musoev S.Sh., Gulmuradov U.T. Optimization of perioperative management of patients with post-burn contractures of the lower extremities after previous surgical interventions // Plastic Surgery and Reconstructive Medicine. 2025. Vol. 1, No. 4. P. 27-40. <https://doi.org/10.65197/3106-4035-2025-1-4-27-40>

## БЕҲТАР НАМУДАНИ НИГОҲУБИНИ ПЕШ АЗ ҶАРРОҲӢ БАРОИ БЕМОРОНИ ГИРИФТОРИ КОНТРАКТУРАҲОИ ПАС АЗ СӢХТАГИИ АНДОМИ ПОӢНИ ПАС АЗ МУДОХИЛАҲОИ ҶАРРОҲИИ ҚАБЛӢ

Н.Х. Шамсов<sup>1</sup>, Р.А. Раҳматова<sup>2</sup>, С.Ш. Мусоев<sup>1</sup>, УТ. Гулмуродов<sup>3</sup>

<sup>1</sup>Маркази ҷумхуриявии илмии ҷарроҳии дилу рағҳо;

<sup>2</sup>Маркази илмию клиникии ҷумхуриявии педиатрия ва ҷарроҳии кӯдакона;

<sup>3</sup>Кафедраи ҷарроҳии дилу рағҳо, эндоваскулярӣ ва пластикии ба номи профессор Т.Г. Гулмуродов, Муассисаи давлатии таълимии «Донишқадаи таҳсилоти баъдидипломӣ дар соҳаи тандурустии Ҷумҳурии Тоҷикистон», Душанбе, Тоҷикистон

**Мақсади тадқиқот.** Таҳия ва арзёбии самаранокии равиши ҳамаҷониба барои табобати пеш аз ҷарроҳӣ дар беморони гирифтори оқибатҳои дертари сӯхтагии андоми поёни (LEB), баҳусус пас аз мудохилаҳои ҷарроҳии номуваффақи қаблӣ, бо таъкид ба беҳтар кардани интихоби идоракунии анестезия барои беҳтар кардани сифати барқароршавӣ.

**Мавод ва усулҳо.** Таҳлили муқоисавии ретроспективӣ ва дурнамои натиҷаҳои табобат дар як марказ дар 73 бемори гирифтори ОРНК гузаронида шуд. Вобаста ба усули анестезия истифодашуда ду гурӯҳ ташкил карда шуданд: Гурӯҳи 1 (n=47) - анестезияи эндотрахеалӣ (ETA) ва Гурӯҳи 2 (n=26) - усулҳои алтернативии анестезия (АМА), аз ҷумла усулҳои спинали ва нокили. Нуқтаҳои асосии ниҳой инҳо буданд: сифати барқароршавии баъдиҷарроҳӣ мувофиқи миқёси QoR-15, шиддати дард мувофиқи миқёси аналогии визуалӣ (VAS), пайдоиши дилбеҳузурӣ ва қайкунии баъдиҷарроҳӣ (PONV), ниёз ба анальгетикҳои опиоидӣ, суръати барқароршавӣ ва пайдоиши мушкилот.

**Натиҷаҳо.** Истифодаи АМА дар муқоиса бо ETN бо сифати баланди барқароршавӣ аз ҷиҳати оморӣ мувофиқи шкалаи QoR-15 (миёна 130 нисбат ба 110 ҳол;  $p < 0.001$ ), 2.5 маротиба коҳиш ёфтани ниёз ба анальгетикҳои опиоидӣ ( $p < 0.001$ ), коҳиш ёфтани пайдоиши PONV (3.8% нисбат ба 29.8%;  $p < 0.01$ ) ва коҳиш ёфтани бистарӣ шудан пас аз ҷарроҳӣ ба 3.2 рӯз ( $p = 0.002$ ) алоқаманд буд. Бартарии АМА махсусан дар беморони дорои таърихи мудохилаҳои такрорӣ ба назар мерасиданд. Дар гурӯҳи пешбинишуда, ки дар он ҳиссаи АМА афзоиш ёфтааст, пайдоиши умумии мушкилоти пас аз ҷарроҳӣ аз 28.9% то 11.4% коҳиш ёфт ( $p < 0.05$ ).

**Хулоса.** Интихоби усулҳои алтернативии анестезия (сутунмӯҳра, минтақавӣ) ҷузъи калидӣ дар беҳтар кардани нигоҳубини периперативии беморон бо POLYANTHROAT ANCHOR, махсусан пас аз ҷарроҳии номуваффақи қаблӣ мебошад. Ин равиш сифати барқароршавии барвақти баъдиҷарроҳиро ба таври назаррас беҳтар мекунад, барқароршавиро суръат мебахшад ва шароити мусоидро барои ба даст овардани беҳтарин натиҷаҳои ҷарроҳӣ фароҳам меорад.

**Калимаҳои калидӣ:** контрактураҳои пас аз сӯختан, ҷарроҳии барқароркунанда, наркози минтақавӣ, сифати барқароршавӣ, ҷарроҳии такрорӣ, идоракунии пеш аз ҷарроҳӣ.

**Барои иқтибос:** Шамсов Н.Х., Раҳматова Р.А., Мусоев С.Ш., Гулмуродов УТ. Беҳтар намудани нигоҳубини пеш аз ҷарроҳӣ барои беморони гирифтори контрактураҳои пас аз сӯхтагии андомҳои поёни пас аз мудохилаҳои ҷарроҳии қаблӣ // Ҷарроҳии пластикӣ ва тибби барқарорсозӣ. 2025. Ҷилди 1, № 4. С. <https://doi.org/10.65197/3106-4035-2025-1-4-27-40>

**Актуальность.** Отдалённые последствия ожогов (ОПО) продолжают оставаться одной из ведущих медико-социальных проблем современного здравоохранения. Согласно данным Всемирной организации здравоохранения, термическая травма занимает одно из лидирующих мест по частоте инвалидизации среди всех видов травм, нанося серьёзный экономический ущерб и приводя к значительному снижению качества жизни пострадавших [1]. Особую сложность и актуальность представляет хирургическая реабилитация пациентов с отдалёнными последствиями ожогов нижних конечностей (ОПОНК), которые, по данным разных авторов, составляют до 53% всех тяжёлых термических повреждений [2]. В отличие от поражений других локализаций, деформации нижних конечностей напрямую влияют на базовые функции передвижения и опоры, что приводит к быстрой социальной дезадаптации и потере трудоспособности.

Проблема усугубляется высоким риском рецидивов, особенно в детском возрасте на фоне продолжающегося роста костного скелета [3], а также чрезвычайным разнообразием клинических форм – от локальных линейных рубцов до обширных циркулярных поражений нескольких анатомических сегментов. Это диктует безусловную необходимость применения комплексного, многоэтапного и строго индивидуализированного подхода к лечению, включающего не только хирургическую коррекцию, но и длительную реабилитацию [4].

Особую, наиболее сложную в курации категорию составляют пациенты, перенесшие ранее одну или несколько неудачных операций. У таких больных к исходной деформации добавляются выраженный фиброз, нарушение трофики и архитектоники тканей, а также дефицит неповреждённых донорских зон для пластики [5]. Такие пациенты часто страдают от хронического болевого синдрома, имеют негативный психологический опыт и

**Relevance.** Long-term consequences of burns (LSB) remain one of the leading medical and social problems in modern healthcare. According to the World Health Organization, thermal trauma ranks among the leading causes of disability among all types of injuries, causing significant economic losses and leading to a significant reduction in the quality of life of victims [1]. Surgical rehabilitation of patients with long-term consequences of lower extremity burns (LSLB), which, according to various authors, account for up to 53% of all severe thermal injuries, is particularly complex and relevant [2]. Unlike injuries in other locations, lower extremity deformities directly impact basic functions of locomotion and support, leading to rapid social maladjustment and loss of ability to work.

This problem is compounded by the high risk of relapse, especially in childhood due to ongoing skeletal growth [3], as well as the extreme diversity of clinical forms – from localized linear scars to extensive circular lesions of multiple anatomical segments. This necessitates a comprehensive, multi-stage, and highly individualized approach to treatment, encompassing not only surgical correction but also long-term rehabilitation [4].

A special, and particularly challenging, category of patients is comprised of those who have previously undergone one or more unsuccessful surgeries. In addition to the initial deformity, these patients also have severe fibrosis, impaired tissue trophism and architecture, and a shortage of intact donor sites for reconstruction [5]. These patients often suffer from chronic pain, have negative psychological experiences, and experience increased anxiety

повышенный уровень тревожности перед повторными вмешательствами [6]. Традиционное периоперационное ведение с использованием общей анестезии может усугублять системный стресс-ответ, сопровождаться выраженным дискомфортом в раннем послеоперационном периоде и замедлять реабилитацию, что, в свою очередь, может негативно сказаться на результатах сложной реконструкции [7].

В последние годы в мировой практике активно развиваются принципы улучшенного восстановления после операций (ERAS – Enhanced Recovery After Surgery), ключевым компонентом которых является применение регионарных методов анестезии и мультимодальной анальгезии [8]. Однако применение этих подходов у пациентов с ОПОНК, особенно после повторных вмешательств, изучено недостаточно. Актуальность нашего исследования обусловлена необходимостью разработки научно обоснованного алгоритма периоперационного ведения, адаптированного к специфике пациентов с рецидивными послеожоговыми контрактурами в условиях Республики Таджикистан.

**Цель исследования.** Разработать и оценить эффективность комплексного подхода к предоперационному ведению пациентов с отдаленными последствиями ожогов нижних конечностей (ОПОНК), в частности, после предшествующих неудачных хирургических вмешательств, с акцентом на оптимизацию выбора анестезиологического пособия для улучшения качества восстановления.

**Материал и методы.** Проведено одноцентровое ретроспективно-проспективное сравнительное исследование, основанное на всестороннем анализе результатов обследования и хирургического лечения 73 пациентов с ОПОНК. Пациенты проходили лечение в отделении восстановительной хирургии Государственного учреждения «Республиканский научный центр сердечно-сосудистой

before repeat procedures [6]. Traditional perioperative management using general anesthesia can exacerbate the systemic stress response, lead to significant discomfort in the early postoperative period, and delay rehabilitation, which, in turn, can negatively impact the results of complex reconstruction [7]. In recent years, the principles of enhanced recovery after surgery (ERAS), a key component of which is the use of regional anesthesia and multimodal analgesia [8], have been actively developed in global practice. However, the use of these approaches in patients with recurrent post-burn contractures, especially after repeated interventions, has not been adequately studied. The relevance of our study is determined by the need to develop a scientifically based algorithm for perioperative management adapted to the specific needs of patients with recurrent post-burn contractures in the Republic of Tajikistan.

**Purpose of the study.** To develop and evaluate the effectiveness of a comprehensive approach to preoperative management of patients with late sequelae of lower extremity burns (LEBs), in particular, after previous unsuccessful surgical interventions, with an emphasis on optimizing the choice of anesthetic management to improve the quality of recovery.

**Material and Methods.** This single-center, retrospective and prospective comparative study included a comprehensive analysis of the examination and surgical treatment results for 73 patients with acute myocardial infarction (AMI). Patients were treated in the Department of Reconstructive Surgery at the Republican Scientific Center for Cardiovascular Surgery from 2010 to 2024. The study was

хирургии» в период с 2010 по 2024 годы. Исследование было одобрено локальным этическим комитетом учреждения, от всех пациентов или их законных представителей было получено информированное добровольное согласие на участие в исследовании и публикацию обезличенных данных.

Дизайн исследования включал ретроспективный анализ историй болезни пациентов, госпитализированных с 2010 по 2017 гг. (ретроспективная группа, n=38), и проспективный этап с 2018 по 2024 гг. (проспективная группа, n=35). Критериями включения являлись наличие послеожоговых рубцов и/или контрактур нижних конечностей, требующих хирургической коррекции. Критериями исключения были острые инфекционные заболевания и соматическая патология в стадии декомпенсации.

Все пациенты были разделены на две группы в зависимости от примененного метода анестезии: 1-я группа (группа ЭТН, n=47) – пациенты, оперированные в условиях эндотрахеального наркоза; 2-я группа (группа АМА, n=26) – пациенты, оперированные в условиях альтернативных методов анестезии (спинальной или проводниковой).

Хирургические вмешательства включали Z-пластику, различные виды свободной аутодермопластики, комбинированные операции с тено- и капсулотомией, а также пластику лоскутами на питающей ножке.

Оценка результатов проводилась комплексно. Качество послеоперационного восстановления оценивалось через 24 часа после операции с использованием шкалы Quality of Recovery-15 (QoR-15) [9]. Интенсивность болевого синдрома регистрировалась с помощью визуально-аналоговой шкалы (ВАШ). Также фиксировались частота послеоперационной тошноты и рвоты (ПОТР), потребность в опиоидных анальгетиках, время до первой активизации, частота хирургических

approved by the institution's local ethics committee. Informed voluntary consent was obtained from all patients or their legal representatives to participate in the study and publish anonymized data.

The study design included a retrospective analysis of patient records from 2010 to 2017 (retrospective group, n=38) and a prospective analysis from 2018 to 2024 (prospective group, n=35). Inclusion criteria included the presence of post-burn scars and/or contractures of the lower extremities requiring surgical correction. Exclusion criteria included acute infectious diseases and decompensated somatic pathology.

All patients were divided into two groups depending on the anesthesia method used: Group 1 (ETN group, n=47) – patients operated on under endotracheal anesthesia; Group 2 (AMA group, n=26) – patients operated on under alternative anesthesia methods (spinal or conduction).

Surgical interventions included Z-plasty, various types of free autodermoplasty, combined teno- and capsulotomy procedures, and pedicle flap surgery.

Outcomes were assessed comprehensively. The quality of postoperative recovery was assessed 24 hours after surgery using the Quality of Recovery-15 (QoR-15) scale [9]. Pain intensity was recorded using a visual analogue scale (VAS). The incidence of postoperative nausea and vomiting (PONV), the need for opioid analgesics, the time to first mobilization, the incidence of surgical complications, and the length of postoperative hospital stay were also recorded.

Statistical data processing was performed using Statistica 6.0 (StatSoft Inc.,

осложнений и длительность послеоперационного койко-дня.

Статистическая обработка данных выполнялась с использованием пакета программ Statistica 6.0 (StatSoft Inc., США). Для сравнения независимых количественных выборок применялся U-критерий Манна-Уитни. Сравнение качественных признаков проводилось с использованием точного критерия Фишера. Различия считались статистически значимыми при  $p < 0,05$ .

**Результаты исследования.** Клинико-демографический анализ выявил преобладание в исследуемой группе лиц женского пола (61,6%) и пациентов детского и подросткового возраста (54,8%). Средний возраст составил  $16,4 \pm 11,2$  лет. Более 86% пациентов имели средний (53,4%) или большой (32,9%) объем поражения. Ретроспективная и проспективная группы были сопоставимы по всем основным исходным параметрам ( $p > 0,05$ ). В группе АМА преобладали пациенты с повторными вмешательствами в анамнезе (65,4% против 38,3% в группе ЭТН;  $p < 0,05$ ), что свидетельствует о целенаправленном применении регионарных методов у более сложной категории больных.

Применение дифференцированного хирургического подхода позволило достичь положительных функциональных и эстетических результатов у подавляющего большинства пациентов. Полное или значительное восстановление функции оперированной конечности было зафиксировано у 88,0% больных.

Ключевым результатом исследования стал сравнительный анализ исходов в зависимости от анестезиологической тактики. Было установлено, что применение АМА по сравнению с ЭТН приводит к статистически значимому улучшению качества послеоперационного восстановления. Медиана общего балла по шкале QoR-15 в группе АМА составила 130 [120; 140] баллов, что было достоверно выше, чем в группе ЭТН (110 [100; 122] баллов;

USA). The Mann-Whitney U test was used to compare independent quantitative samples. Qualitative comparisons were performed using Fisher's exact test. Differences were considered statistically significant at  $p < 0.05$ .

**Research results.** Clinical and demographic analysis revealed a predominance of females (61.6%) and children and adolescents (54.8%) in the study group. The mean age was  $16.4 \pm 11.2$  years. Over 86% of patients had moderate (53.4%) or large (32.9%) lesions. The retrospective and prospective groups were comparable for all key outcome parameters ( $p > 0.05$ ). The AMA group had a higher proportion of patients with a history of repeat interventions (65.4% versus 38.3% in the ETN group;  $p < 0.05$ ), indicating the targeted use of regional techniques in this more complex patient population.

The use of a differentiated surgical approach resulted in positive functional and aesthetic results in the vast majority of patients. Complete or significant restoration of function of the operated limb was recorded in 88.0% of patients.

The key result of the study was a comparative analysis of outcomes depending on the anesthetic strategy. It was found that the use of AMA, compared with ETN, leads to a statistically significant improvement in the quality of postoperative recovery. The median total score on the QoR-15 scale in the AMA group was 130 [120; 140] points, which was significantly higher than in the ETN group (110 [100; 122] points;  $p < 0.001$ ). A detailed analysis of the QoR-15 subscales showed that the most significant differences were observed in the parameters of «physical comfort», «emotional state»

$p < 0,001$ ). Детальный анализ субшкал QoR-15 показал, что наиболее значимые различия наблюдались по параметрам «физический комфорт», «эмоциональное состояние» и «отсутствие боли», что подчеркивает многокомпонентный положительный эффект регионарной анестезии. Интенсивность болевого синдрома по ВАШ через 6 часов после операции в группе АМА была почти в 4 раза ниже ( $p < 0,001$ ). Это привело к снижению потребности в опиоидных анальгетиках в 2,5 раза ( $p < 0,001$ ) и уменьшению частоты ПОТР с 29,8% до 3,8% ( $p < 0,01$ ).

Улучшение качества раннего восстановления транслировалось в ускорение реабилитации. Среднее время до первой активизации в группе АМА составило  $18 \pm 4$  часа против  $30 \pm 6$  часов в группе ЭТН ( $p < 0,001$ ). Как следствие, средняя длительность послеоперационного койко-дня в группе АМА была статистически значимо короче на 3,2 дня ( $9,1 \pm 2,5$  против  $12,3 \pm 3,4$  дней;  $p = 0,002$ ). Важным результатом является снижение частоты специфических хирургических осложнений, таких как расхождение краев раны и несостоятельность кожного лоскута, в группе АМА на 15% ( $p < 0,05$ ), что, по-видимому, связано с улучшением микроциркуляции и отсутствием вазоконстрикторного эффекта ингаляционных анестетиков. В проспективной группе, где применялся разработанный алгоритм с приоритетом АМА, общая частота послеоперационных осложнений снизилась с 28,9% до 11,4% ( $p < 0,05$ ).

**Обсуждение.** Полученные данные убедительно демонстрируют, что оптимизация анестезиологического пособия является критически важным компонентом успешного лечения пациентов с ОПОНК. Выявленные преимущества АМА согласуются с современной концепцией улучшенного восстановления после операций (ERAS) [8, 10]. Обеспечение высококачественной и пролонгированной послеоперационной анальгезии с помощью ре-

and «absence of pain», which emphasizes the multicomponent positive effect of regional anesthesia. The intensity of pain syndrome according to VAS 6 hours after surgery in the AMA group was almost 4 times lower ( $p < 0.001$ ). This resulted in a 2.5-fold reduction in the need for opioid analgesics ( $p < 0.001$ ) and a decrease in the incidence of PONV from 29.8% to 3.8% ( $p < 0.01$ ).

Improved early recovery translated into accelerated rehabilitation. The average time to first mobilization in the AMA group was  $18 \pm 4$  hours versus  $30 \pm 6$  hours in the ETN group ( $p < 0.001$ ). Consequently, the average postoperative hospital stay in the AMA group was statistically significantly shorter by 3.2 days ( $9.1 \pm 2.5$  versus  $12.3 \pm 3.4$  days;  $p = 0.002$ ). An important result is the reduction in the incidence of specific surgical complications, such as wound dehiscence and skin flap failure, in the AMA group by 15% ( $p < 0.05$ ), which is likely due to improved microcirculation and the absence of the vasoconstrictor effect of inhalational anesthetics. In the prospective group, where the developed algorithm with AMA priority was used, the overall incidence of postoperative complications decreased from 28.9% to 11.4% ( $p < 0.05$ ).

**Discussion.** The data obtained convincingly demonstrate that optimization of anesthesia care is a critical component of successful treatment of patients with OPNK. The identified advantages of AMA are consistent with the modern concept of enhanced recovery after surgery (ERAS) [8, 10]. Providing high-quality and prolonged postoperative analgesia using regional techniques helps break the vicious cycle of pain, stress, and physical

гионарных техник позволяет разорвать порочный круг «боль – стресс – гиподинамия», что является основой для быстрой реабилитации [11, 12]. Эффективный контроль боли не только повышает комфорт пациента, но и снижает уровень кatabолических гормонов, создавая благоприятный фон для репаративных процессов [9, 13]. В нашем исследовании мы получили объективное подтверждение этому тезису: сокращение койко-дня на 3,2 дня является не только экономическим показателем, но и маркером более физиологического течения послеоперационного периода.

Особого внимания заслуживает профилактика избыточного рубцевания. На основании полученных результатов и анализа литературы, мы предлагаем рассматривать ее как многокомпонентную систему, включающую:

**Адекватное хирургическое вмешательство:** Радикальное иссечение рубцовой ткани [14].

**Оптимальное анестезиологическое пособие:** Выбор в пользу АМА способствует снижению системного стресс-ответа и, возможно, улучшает регионарную перфузию тканей.

**Ранняя и адекватная реабилитация:** Ускоренная активизация позволяет раньше начинать мероприятия по лечебной физкультуре и ношению компрессионных изделий [15, 16].

**Применение адьювантных методов:** В послеоперационном периоде целесообразно применение лазерной шлифовки и PRP-терапии [17, 18].

Полученные нами данные о снижении частоты осложнений со стороны кожных пластик при использовании АМА открывают новое направление для исследований – изучение влияния вида анестезии на успешность реконструктивных операций.

Несмотря на полученные данные, наше исследование имеет ряд ограничений, в частности, нерандомизированный ди-

inactivity, which is the basis for rapid rehabilitation [11, 12]. Effective pain control not only improves patient comfort but also reduces catabolic hormone levels, creating a favorable environment for reparative processes [9, 13]. In our study, we obtained objective confirmation of this thesis: a reduction in hospital stay by 3.2 days is not only an economic indicator but also a marker of a more physiological course of the postoperative period.

Prevention of excessive scarring deserves special attention. Based on the obtained results and literature analysis, we propose considering it as a multicomponent system, including:

**Adequate surgical intervention:** Radical excision of scar tissue [14].

**Optimal anesthesia:** The choice of AMA helps reduce the systemic stress response and possibly improves regional tissue perfusion.

**Early and adequate rehabilitation:** Accelerated mobilization allows for earlier initiation of therapeutic exercise and the wearing of compression garments [15, 16].

**Application of adjuvant methods:** In the postoperative period, laser resurfacing and PRP therapy are advisable [17, 18].

Our data on the reduced incidence of complications associated with skin grafting using AMA opens a new avenue for research – studying the influence of the type of anesthesia on the success of reconstructive surgeries. Despite the data obtained, our study has several limitations, in particular, the non-randomized design and relatively small sample size in the AMA group, which require further randomized controlled trials to

зайн и относительно небольшой размер выборки в группе АМА, что требует проведения дальнейших рандомизированных контролируемых исследований для получения более убедительных доказательств [19]. Однако, даже с учетом этих ограничений, представленные результаты имеют высокую практическую значимость для хирургов и анестезиологов Республики Таджикистан, демонстрируя реальный путь к повышению эффективности и безопасности помощи пациентам с тяжелыми последствиями ожогов.

**Заключение.** Таким образом, комплексный подход к ведению пациентов с ОПОНК, включающий дифференцированный выбор анестезиологического пособия, позволяет существенно улучшить качество послеоперационного восстановления по шкале QoR-15, снизить интенсивность болевого синдрома и потребность в опиоидных анальгетиках.

Использование спинальной и проводниковой анестезии (АМА) по сравнению с эндотрахеальным наркозом (ЭТН) ассоциировано с достоверным сокращением времени до активизации пациента и длительности послеоперационного койко-дня в среднем на 3,2 дня.

Внедрение алгоритма с приоритетным использованием АМА, особенно у пациентов с повторными вмешательствами в анамнезе, позволило снизить общую частоту послеоперационных осложнений с 28,9% до 11,4%.

Предложенная стратегия периоперационного ведения является высокоэффективной, соответствует принципам ERAS и может быть рекомендована к внедрению в практику реконструктивной хирургии для улучшения исходов лечения пациентов с послеожоговыми контрактурами.

## ЛИТЕРАТУРА

1. World Health Organization. Burns. Fact sheet. Updated March 2024. [Electronic resource]. URL: World Health Organization. Burns. Fact sheet.

obtain more conclusive evidence [19]. However, even with these limitations in mind, the presented results are of high practical significance for surgeons and anesthesiologists in the Republic of Tajikistan, demonstrating a realistic path to improving the effectiveness and safety of care for patients with severe burn complications.

**Conclusion.** Thus, a comprehensive approach to managing patients with post-burn contractures, including differentiated anesthesia choices, significantly improves the quality of postoperative recovery according to the QoR-15 scale, reduces pain intensity, and reduces the need for opioid analgesics.

The use of spinal and conduction anesthesia (SCA) compared to endotracheal anesthesia (ETN) is associated with a significant reduction in the time to patient mobilization and the average length of postoperative hospital stay by 3.2 days.

The implementation of an algorithm with priority use of SCA, especially in patients with a history of repeat interventions, reduced the overall incidence of postoperative complications from 28.9% to 11.4%.

The proposed perioperative management strategy is highly effective, complies with ERAS principles, and can be recommended for implementation in reconstructive surgery to improve treatment outcomes for patients with post-burn contractures.

## REFERENCES

1. World Health Organization. Burns. Fact sheet. Updated March 2024. [Electronic resource]. URL: World Health Organiza-

- Updated March 2024.
2. Маликов М.Х., Давлатов А.А., Джононов Д.Д., Хайдаров М.М., Махмадкулова Н.А., Карим-Заде Г.Д. Коррекция тяжёлых рубцовых контрактур и деформаций нижних конечностей. Вестник Авиценны. 2023; 25(2): 260-270. [https://doi.org/ 10.25005/2074-0581-2023-25-2-260-270](https://doi.org/10.25005/2074-0581-2023-25-2-260-270).
  3. Афоничев К.А., Филиппова В.С., Цветаев Е.В., Крюков Е.Ю. Хирургическое лечение детей с последствиями ожогов. Ортопедия, травматология и восстановительная хирургия детского возраста. 2017; 5(1): 36-44. [https://doi.org/ 10.17816/PTORS5136-44](https://doi.org/10.17816/PTORS5136-44).
  4. Панов А.В., Миронов П.И., Хафизов Р.Р., Агзамова Э.Р. Особенности ведения детей с обширными ожогами. Вестник современной клинической медицины. 2019; 12(4): 34-39. [https://doi.org/10.20969/VSKM.2019.12\(4\).34-39](https://doi.org/10.20969/VSKM.2019.12(4).34-39).
  5. Богданов С.Б., Апагуни А.Э., Пивоваров С.А. Особенности лечения пациентов с послеожоговыми рубцовыми деформациями, перенесших множественные оперативные вмешательства. Анналы пластической, реконструктивной и эстетической хирургии. 2018; 2: 33-40.
  6. Patel K.F., Rodríguez-Mercedes S.L., Grant G.G., Rencken C A., Kinney E.M., Austen A., Ryan C.M. Physical, psychological, and social outcomes in pediatric burn survivors ages 5 to 18 years: a systematic review. J. Burn Care Res. 2022; 43(2): 343-352. [https://doi.org/ 10.1093/jbcr/irab162](https://doi.org/10.1093/jbcr/irab162).
  7. Шаймонов А.Х. Клеточные технологии в ведении больных с послеожоговыми рубцами различной локализации. Здоровоохранение Таджикистана. 2025; 1: 95-100.
  8. Ljungqvist O., Scott M., Fearon K.C. Enhanced Recovery After Surgery: A Review. JAMA Surg. 2017; 152(3): 292-298. [https://doi.org/ 10.1001/ja-tion.Burns.Fact.sheet.Updated.March.2024](https://doi.org/10.1001/ja-tion.Burns.Fact.sheet.Updated.March.2024).
  2. Malikov M.Kh., Davlatov A.A., Jononov D.D., Khaidarov M.M., Makhmadkulo-va N.A., Karim-Zade G.D. Correction of severe cicatricial contractures and de-formities of the lower extremities. Avicenna Bulletin. 2023; 25(2): 260-270. [https://doi.org/ 10.25005/2074-0581-2023-25-2-260-270](https://doi.org/10.25005/2074-0581-2023-25-2-260-270).
  3. Afonichev K.A., Filippova V.S., Tsvetaev E.V., Kryukov E.Yu. Surgical treatment of children with consequences of burns. Pediatric Orthopedics, Traumatology and Reconstructive Surgery. 2017; 5(1): 36-44. [https://doi.org/ 10.17816/PTORS5136-44](https://doi.org/10.17816/PTORS5136-44).
  4. Panov A.V., Mironov P.I., Khafizov R.R., Agzamova E.R. Features of the man-agement of children with extensive burns. Bulletin of modern clinical med-icine. 2019; 12(4): 34-39. [https://doi.org/10.20969/VSKM.2019.12\(4\).34-39](https://doi.org/10.20969/VSKM.2019.12(4).34-39).
  5. Bogdanov S.B., Apaguni A.E., Pivovarov S.A. Features of treatment of patients with post-burn cicatricial deformities who have undergone multiple surgical interventions. Annals of Plastic, Recon-structive and Aesthetic Surgery. 2018; 2: 33-40.
  6. Patel K.F., Rodríguez-Mercedes S.L., Grant G.G., Rencken C A., Kinney E.M., Austen A., Ryan C.M. Physical, psychological, and social outcomes in pediatric burn survivors ages 5 to 18 years: a systemat-ic review. J. Burn Care Res. 2022; 43(2): 343-352. [https://doi.org/ 10.1093/jbcr/irab162](https://doi.org/10.1093/jbcr/irab162).
  7. Shaimanov A.Kh. Cellular technologies in the management of patients with post-burn scars of various localizations. Tajikistan Healthcare. 2025; 1: 95-100.
  8. Ljungqvist O., Scott M., Fearon K.C. En-hanced Recovery After Surgery: A Review. JAMA Surg. 2017; 152(3): 292-298. [2025, Т 1, №4 | Пластическая хирургия и восстановительная медицина](https://doi.org/10.1001/ja-</a></li>
</ol>
</div>
<div data-bbox=)

- 292-298. [https://doi.org/ 10.1001/jamasurg.2016.4952](https://doi.org/10.1001/jamasurg.2016.4952).
9. Stark P.A., Myles P.S., Burke J.A. Development and psychometric evaluation of a postoperative quality of recovery score: the QoR-15. *Anesthesiology*. 2013; 118(6): 1332-1340. <https://doi.org/10.1097/ALN.0b013e318289b14b>.
  10. Шаймонов А.Х., Шамсов Н.Х., Исмоилов М.М. Применение новых технологий оценки качества обезболивания в хирургии отдалённых последствий ожогов. *Евразийский научно-медицинский журнал «Сино»*. 2025; 6(1-2): 110-112.
  11. Шаймонов А.Х., Шамсов Н.Х., Саидов М.С. Оптимизация хирургического лечения больных с отдалёнными последствиями ожогов нижних конечностей. *Евразийский научно-медицинский журнал «Сино»*. 2025; 6(1-2): 113-116.
  12. Ходжамурадов Г.М., Шаймонов А.Х., Исмоилов М.М., Саидов М.С. Реконструктивно-пластическая хирургия отдалённых последствий ожогов нижних конечностей. *Вестник СурГУ. Медицина*. 2024; 17(1): 67-72.
  13. Шаймонов А.Х., Раджабов М.Ф., Саидов М.С., Шамсов Н.Х. Анестезиологическая тактика при ведении пациентов с многочисленными повторными операциями по поводу последствий ожогов. *Пластическая хирургия и восстановительная медицина*. 2025; 1(1): 39-50. <https://doi.org/10.65197/3106-4035-2025-1-1-39-50>
  14. Prasad M.K., Jain P., Varshney R.K., Khare A., Jheetay G.S. Tumescence local anesthesia as an alternative to general anesthesia in release of post-burn neck contracture and skin graft harvesting: A comparative study. *Anaesthesia, Pain & Intensive Care*. 2021; 25(1): 35-41.
  15. Karakol P., Bozkurt M. Recent strategic approach in postburn extremity scars and contractures. *Journal of Plastic Surgery and Hand Surgery*, (2021). 55(3), 153-161.
  16. Yin Z., Zhang X.H., He Y.Y., Cai D., Zhou X., masurg.2016.4952.
  9. Stark P.A., Myles P.S., Burke J.A. Development and psychometric evaluation of a postoperative quality of recovery score: the QoR-15. *Anesthesiology*. 2013; 118(6): 1332-1340. <https://doi.org/10.1097/ALN.0b013e318289b14b>.
  10. Shaimanov A.Kh., Shamsov N.Kh., Ismoilov M.M. Application of new technologies for assessing the quality of pain relief in surgery for late consequences of burns. *Eurasian Scientific and Medical Journal «Sino»*. 2025; 6(1-2): 110-112.
  11. Shaimanov A.Kh., Shamsov N.Kh., Saidov M.S. Optimization of surgical treatment of patients with late consequences of lower extremity burns. *Eurasian Scientific and Medical Journal «Sino»*. 2025; 6(1-2): 113-116.
  13. Khodjamuradov G.M., Shaimanov A.Kh., Ismoilov M.M., Saidov M.S. Reconstructive and plastic surgery of late consequences of lower extremity burns. *Bulletin of Surgut State University. Medicine*. 2024; 17(1): 67-72.
  13. Shaimonov A.Kh., Rajabov M.F., Saidov M.S., Shamsov N.Kh. Anesthetic tactics in the management of patients with multiple reoperations due to burn consequences. *Plastic Surgery and Reconstructive Medicine*. 2025; 1(1): 39-50. <https://doi.org/10.65197/3106-4035-2025-1-1-39-50>
  14. Prasad M.K., Jain P., Varshney R.K., Khare A., Jheetay G.S. Tumescence local anesthesia as an alternative to general anesthesia in release of post-burn neck contracture and skin graft harvesting: A comparative study. *Anaesthesia, Pain & Intensive Care*. 2021; 25(1): 35-41.
  15. Karakol P., Bozkurt M. Recent strategic approach in postburn extremity scars and contractures. *Journal of Plastic Surgery and Hand Surgery*, (2021). 55(3), 153-161.
  16. Yin Z., Zhang X.H., He Y.Y., Cai D., Zhou X.,

- 55(3), 153-161.
16. Yin Z., Zhang X.H., He Y.Y., Cai D., Zhou X., Li Y.T., Chen X.X. Combination therapy of pulsed dye laser and ablative fractional carbon dioxide laser for the treatment of pediatric postburn scar: a systematic review. *Lasers in Medical Science*. 2025; 40(1): 77. [https://doi.org/ 10.1016/j.cps.2017.08.001](https://doi.org/10.1016/j.cps.2017.08.001).
  17. Hosseini M.S., Nouri M., Zarrabi M., Fatemi M.J., Shpichka A., Timashev P., Vosough M. Platelet-rich plasma in regenerative medicine: possible applications in management of burns and post-burn scars: a review. *Cell Journal (Yakhteh)*. 2023; 25(5): 281. [https://doi.org/ 10.22074/CELLJ.2023.558213.1093](https://doi.org/10.22074/CELLJ.2023.558213.1093)
  18. Best M.W., Egro F.M., Alfaras-Melainis K. Role of the Anesthesiologist in Burn Management. *Current Anesthesiology Reports*. 2025; 15(1): 26.
  19. Шаймонов А.Х., Раджабов М.Ф., Саидов М.С., Шамсов Н.Х. Анестезиологическая тактика при ведении пациентов с многочисленными повторными операциями по поводу последствий ожогов. *Пластическая хирургия и восстановительная медицина*. 2025; 1(1): 39-50. <https://doi.org/10.65197/3106-4035-2025-1-1-39-50>
  - Li Y.T., Chen X.X. Combination therapy of pulsed dye laser and ablative fractional carbon dioxide laser for the treatment of pediatric postburn scar: a systematic review. *Lasers in Medical Science*. 2025; 40(1): 77. [https://doi.org/ 10.1016/j.cps.2017.08.001](https://doi.org/10.1016/j.cps.2017.08.001).
  17. Hosseini M.S., Nouri M., Zarrabi M., Fatemi M.J., Shpichka A., Timashev P., Vosough M. Platelet-rich plasma in regenerative medicine: possible applications in management of burns and post-burn scars: a review. *Cell Journal (Yakhteh)*. 2023; 25(5): 281. [https://doi.org/ 10.22074/CELLJ.2023.558213.1093](https://doi.org/10.22074/CELLJ.2023.558213.1093)
  18. Best M.W., Egro F.M., Alfaras-Melainis K. Role of the Anesthesiologist in Burn Management. *Current Anesthesiology Reports*. 2025; 15(1): 26.
  19. Shaimanov A.Kh., Radzhabov M.F., Saidov M.S., Shamsov N.Kh. Anesthesiological tactics in the management of patients with multiple reoperations for the consequences of burns. *Plastic surgery and reconstructive medicine*. 2025; 1(1): 39-50. <https://doi.org/10.65197/3106-4035-2025-1-1-39-50>

**ФИНАНСИРОВАНИЕ**

Финансовой поддержки не было.

**КОНФЛИКТ ИНТЕРЕСОВ**

Авторы заявляют об отсутствии конфликта интересов.

**ИНФОРМАЦИЯ ОБ АВТОРАХ:**

**\*Шамсов Нодир Хизматуллоевич** – научный сотрудник отделения эндохирургии Республиканского научного центра сердечно-сосудистой хирургии, Душанбе, Таджикистан.

**E-mail:** omarion@list.ru

**https://orcid.org/0000-0002-5811-003X**

**Рахматова Рухшона Акрамовна** – доктор медицинских наук, доцент, ведущий научный сотрудник Республиканского научно-клинического центра педиатрии и детской хирургии, Душанбе, Таджикистан.

**E-mail:** ruhsh6868@mail.ru

**https://orcid.org/0000-0003-1333-5427**

**Мусоев Сорбон Шералиевич** – кандидат медицинских наук, заведующий лечебно-диагностического отделения Республиканского научного центра сердечно-сосудистой хирургии, Душанбе, Таджикистан.

**https://orcid.org/0000-0002-7178-5250**

**E-mail:** smusoev00@mail.ru

**Гулмурадov Улугбек Ташпулатович** – кандидат медицинских наук, заведующий кафедрой сердечно-сосудистой, эндоваскулярной и пластической хирургии им. профессора Т.Г. Гулмурадова ГОУ «Институт последипломного образования в сфере здравоохранения Республики Таджикистан», Душанбе, Таджикистан.

**E-mail:** gulmurod777@mail.ru

**https://orcid.org/0009-0007-7799-8488**

**\*Адрес для корреспонденции.**

**FINANCING**

There was no financial support.

**CONFLICT OF INTERESTS**

The authors declare no conflict of interest.

**INFORMATION ABOUT THE AUTHORS:**

**\*Shamsov Nodir Khizmatulloevich** – researcher at the endosurgery department of the Republican Scientific Center for Cardiovascular Surgery, Dushanbe, Tajikistan.

**E-mail:** omarion@list.ru

**https://orcid.org/0000-0002-5811-003X**

**Rakhmatova Rukhshona Akramovna** – Doctor of Medical Sciences, Associate Professor, Leading Researcher at the Republican Scientific and Clinical Center for Pediatrics and Pediatric Surgery, Dushanbe, Tajikistan.

**E-mail:** ruhsh6868@mail.ru

**https://orcid.org/0000-0003-1333-5427**

**Musoev Sorbon Sheralievich** – Candidate of Medical Sciences, Head of the Treatment and Diagnostic Department of the Republican Scientific Center for Cardiovascular Surgery, Dushanbe, Tajikistan.

**https://orcid.org/0000-0002-7178-5250**

**E-mail:** smusoev00@mail.ru

**Gulmuradov Ulugbek Tashpulatovich** – Candidate of Medical Sciences, Head of the Department of Cardiovascular, Endovascular and Plastic Surgery named after professor T.G. Gulmuradov of the State Educational Institution «Institute of Postgraduate Education in Healthcare of the Republic of Tajikistan», Dushanbe, Tajikistan.

**E-mail:** gulmurod777@mail.ru

**https://orcid.org/0009-0007-7799-8488**

**\*Address for correspondence.**

## ЭФФЕКТИВНОСТИ РАДИОЧАСТОТНОЙ И ЛАЗЕРНОЙ АБЛЯЦИИ В ЛЕЧЕНИИ ПОВЕРХНОСТНЫХ ВАРИКОЗНЫХ ВЕН НИЖНИХ КОНЕЧНОСТЕЙ

О.Ф. Солиев<sup>1</sup>, Д.Д. Султанов<sup>1,2</sup>, О. Неъматзода<sup>1,2</sup>, Н.Р. Курбанов<sup>1,2</sup>,  
Д.М. Конунова<sup>2</sup>, Х.А. Юнусов<sup>2</sup>, С.А. Исуфов<sup>1</sup>

<sup>1</sup>Кафедра хирургических болезней №2 им. академика Н.У. Усманова, ГОУ «Таджикский государственный медицинский университет им. Абуали ибни Сино»;

<sup>2</sup>Республиканский научный центр сердечно-сосудистой хирургии, Душанбе, Таджикистан

**Цель исследования.** Оценить эффективность эндовенозной радиочастотной абляции (РЧА) и лазерной абляции (ЭВЛА) в лечении поверхностных варикозных вен нижних конечностей.

**Материал и методы.** В отделении хирургии сосудов Республиканского научного центра сердечно-сосудистой хирургии поступил 78 пациентов с поверхностными варикозными венами, проходившие лечение в больнице с апреля 2022 по май 2023 года, были разделены на две группы в зависимости от метода лечения: в группу применявших радиочастотной абляции (группа РЧА; 37 человек) и группу лазерной абляции (группа ЭВЛА; 41 человек). Сравнивались продолжительность операции, срок послеоперационного восстановления, изменения венозного клинического индекса тяжести (VCSS), частота осложнений, уровень закрытия вен и частота рецидивов на 1 й, 3 й и 12 й месяц после операции. Результаты лечения были оценены комплексно.

**Результаты.** Между группами не было статистически значимых различий по возрасту, полу, степени заболевания и его длительности ( $P > 0,05$ ). На 1 й и 3 й месяц после операции степень закрытия варикозных вен составил 100 % в обеих группах. На 12 й месяц степень закрытия составил 94,87 % в группе РЧА и 97,43 % в группе ЭВЛА, различия статистически незначимы ( $P > 0,05$ ). Значимых различий по изменениям VCSS и частоте осложнений между группами также не выявлено ( $P > 0,05$ ).

**Заключение.** Таким образом, анализ собственных данных в сопоставлении с результатами современных отечественных и зарубежных исследований свидетельствует о том, что радиочастотная абляция (РЧА) и эндовенозная лазерная абляция (ЭВЛА) являются высокоэффективными и безопасными методами лечения поверхностных варикозных вен нижних конечностей. Отсутствие статистически значимых различий по основным клиническим и функциональным показателям позволяет рассматривать данные методики как равноценные альтернативы. Выбор конкретной технологии должен основываться на анатомических особенностях венозной системы пациента, технической оснащенности медицинского учреждения и опыте оперирующего хирурга.

**Ключевые слова:** варикозная болезнь вен нижних конечностей; поверхностные варикозные вены; радиочастотная абляция; эндовенозная лазерная абляция; эндовазальные методы лечения; венозный рефлюкс; клиническая эффективность; шкала VCSS; послеоперационные осложнения; минимально инвазивная хирургия.

**Для цитирования:** Солиев О.Ф., Султанов Д.Д., Неъматзода О., Курбанов Н.Р. Конунова Д.М., Юнусов Х.А., Исуфов С.А. Эффективности радиочастотной и лазерной абляции в лечении поверхностных варикозных вен нижних конечностей // Пластическая хирургия и восстановительная медицина. 2025. Т.1, №4. С. 41-60 <https://doi.org/10.65197/3106-4035-2025-1-4-41-60>

## EFFECTIVENESS OF RADIOFREQUENCY AND LASER ABLATION IN THE TREATMENT OF SUPERFICIAL VARICOSE VEINS OF THE LOWER EXTREMITIES

O.F. Soliev<sup>1</sup>, D.D. Sultanov<sup>1,2</sup>, O. Nematzoda<sup>1,2</sup>, N.R. Kurbanov<sup>1,2</sup>,  
D.M. Konunova<sup>2</sup>, Kh.A. Yunusov<sup>2</sup>, S.A. Isufov<sup>1</sup>

<sup>1</sup>Department of Surgical Diseases No. 2 named after Academician N.U. Usmanov, State Educational Institution «Avicenna Tajik State Medical University»;

<sup>2</sup>Republican Scientific Center for Cardiovascular Surgery, Dushanbe, Tajikistan

**Purpose of the study.** To evaluate the effectiveness of endovenous radiofrequency ablation (RFA) and laser ablation (EVLA) in the treatment of superficial varicose veins of the lower extremities.

**Material and methods.** Seventy-eight patients with superficial varicose veins were admitted to the Department of Vascular Surgery of the Republican Scientific Center for Cardiovascular Surgery. They were treated at the hospital from April 2022 to May 2023. They were divided into two groups depending on the treatment method: the radiofrequency ablation group (RFA group; 37 patients) and the laser ablation group (EVLA group; 41 patients). The duration of surgery, postoperative recovery period, changes in the venous clinical severity index (VCSS), complication rate, vein closure rate, and recurrence rate at 1, 3, and 12 months after surgery were compared. Treatment outcomes were comprehensively assessed.

**Results.** There were no statistically significant differences in age, gender, disease severity, or disease duration between the groups ( $P > 0.05$ ). At 1 and 3 months postoperatively, the varicose vein closure rate was 100% in both groups. At 12 months, the closure rate was 94.87% in the RFA group and 97.43% in the EVLA group; the differences were not statistically significant ( $P > 0.05$ ). There were also no significant differences in VCSS changes or complication rates between the groups ( $P > 0.05$ ).

**Conclusion.** Thus, an analysis of our own data, compared with the results of modern domestic and international studies, demonstrates that radiofrequency ablation (RFA) and endovenous laser ablation (EVLA) are highly effective and safe treatments for superficial varicose veins of the lower extremities. The absence of statistically significant differences in key clinical and functional parameters allows these methods to be considered equivalent alternatives. The choice of a specific technology should be based on the anatomical features of the patient's venous system, the technical equipment of the medical facility, and the experience of the operating surgeon.

**Key words:** varicose veins of the lower extremities; superficial varicose veins; radiofrequency ablation; endovenous laser ablation; endovascular treatment methods; venous reflux; clinical efficacy; VCSS scale; postoperative complications; minimally invasive surgery.

**For citation:** Soliev O.F., Sultanov D.D., Nematzoda O., Kurbanov N.R. Konunova D.M., Yunusov Kh.A., Isufov S.A. Efficiency of radiofrequency and laser ablation in the treatment of superficial varicose veins of the lower extremities // Plastic surgery and reconstructive medicine. 2025. Vol. 1, No. 4. P. 41-60. <https://doi.org/10.65197/3106-4035-2025-1-4-41-60>

## САМАРАНОКИИ РАДИОБАСОМАДӢ ВА АБЛАТСИЯИ ЛАЗЕРӢ ДАР ТАБОБАТИ БЕМОРИИ ВАРИКОЗИ АНДОМҲОИ ПОӢН

О.Ф. Солиев<sup>1</sup>, Ҷ.Д. Султонов<sup>1,2</sup>, О.Неъматзода<sup>1,2</sup>, Н.Р. Қурбонов<sup>1,2</sup>,  
Д.М. Қонунова<sup>2</sup>, Ҳ.А. Юнусов<sup>2</sup>, С.А.Исуфов<sup>1</sup>

<sup>1</sup>Кафедраи бемориҳои ҷарроҳии №2 ба номи академик Н.У. Усмонов, Муассисаи давлатии таълимии «Донишгоҳи давлатии тиббии Тоҷикистон ба номи Абуали ибни Сино»;

<sup>2</sup>Маркази ҷумҳуриявии илмии ҷарроҳии дилу рағҳо, Душанбе, Тоҷикистон

**Мақсади тадқиқот.** Арзёбии самаранокии аблятсияи радиобасомади эндовенозӣ (RFA) ва аблятсияи лазерӣ (EVLA) дар табобати бемории варикози дар андомҳои поёнӣ.

**Мавод ва усулҳо.** 78 нафар гирифтори бемории варикози дар шӯъбаи ҷарроҳии рағҳои хунгарди Маркази ҷумҳуриявии илмии ҷарроҳии дилу рағҳо бистарӣ карда шуданд. Онҳо аз апрели соли 2022 то майи соли 2023 дар беморхона табобат гирифтанд. Онҳо вобаста ба усули табобат ба ду гурӯҳ тақсим карда шуданд: гурӯҳи аблятсияи радиобасомад (гурӯҳи RFA; 37 бемор) ва гурӯҳи аблятсияи лазерӣ (гурӯҳи EVLA; 41 бемор). Давомнокии ҷарроҳӣ, давраи барқароршавӣ пас аз ҷарроҳӣ, тағйирот дар индекси вазнинии клиникий венозӣ (VCSS), сатҳи мушкилот, сатҳи басташавии венозӣ ва сатҳи такроршавӣ дар 1, 3 ва 12 моҳ пас аз ҷарроҳӣ муқоиса карда шуданд. Натиҷаҳои табобат ҳамаҷониба арзёбӣ карда шуданд.

**Натиҷаҳо.** Дар байни гурӯҳҳо фарқиятҳои аз ҷиҳати омӯрӣ муҳим дар синну сол, ҷинс, вазнинии беморӣ ё давомнокии беморӣ мушоҳида нашуданд ( $P > 0.05$ ). Дар 1 ва 3 моҳи пас аз ҷарроҳӣ, сатҳи басташавии рағҳои варикозӣ дар ҳарду гурӯҳ 100% буд. Дар 12 моҳ, сатҳи басташавӣ дар гурӯҳи RFA 94.87% ва дар гурӯҳи EVLA 97.43% буд; фарқиятҳо аз ҷиҳати омӯрӣ аҳамиятнок набуданд ( $P > 0.05$ ). Инчунин дар тағйироти VCSS ё сатҳи мушкилот байни гурӯҳҳо фарқиятҳои назаррас вучуд надоштанд ( $P > 0.05$ ).

**Хулоса.** Ҳамин тариқ, таҳлили маълумоти худӣ мо, ки бо натиҷаҳои таҳқиқоти муносири ватанӣ ва байналмилалӣ муқоиса карда мешавад, нишон медиҳад, ки аблятсияи радиобасомад (RFA) ва аблятсияи лазерии эндовенозӣ (EVLA) усулҳои хеле самаранок ва бехатарӣ табобати рағҳои варикозии сатҳӣ дар андомҳои поёнӣ мебошанд. Набудани фарқиятҳои аз ҷиҳати омӯрӣ назаррас дар параметрҳои асосии клиникӣ ва функционалӣ имкон медиҳад, ки ин усулҳо алтернативаҳои баробар ҳисобида шаванд. Интиҳоби технологияи мушаххас бояд ба хусусиятҳои анатомии системаи варидии бемор, таҷҳизоти техникӣ муассисаи тиббӣ ва таҷрибаи ҷарроҳӣ ҷарроҳӣ асос ёбад.

**Калимаҳои калидӣ:** бемории варикозии андоми поёни; аблятсияи радиобасомад; аблятсияи лазерии эндовенозӣ; усулҳои табобати эндовазали; рефлюкси венозӣ; самаранокии клиникӣ; миқёси VCSS; мушкилоти пас аз ҷарроҳӣ; ҷарроҳии минималии инвазивӣ.

**Барои иқтибос:** Солиев О.Ф., Султонов Ҷ.Д., Неъматзода О., Қурбонов Н.Р. Қонунова Д.М., Юнусов Ҳ.А., Исофов С.А. Самаранокии аблятсияи радиобасомад ва лазерӣ дар табобати рағҳои варикозии сатҳӣ дар андомҳои поёнӣ // Ҷарроҳии пластикӣ ва тибби барқарорсозӣ. 2025. Ҷилди 1, № 4. С. 41-60. <https://doi.org/10.65197/3106-4035-2025-1-4-41-60>

**Актуальность.** Варикозная болезнь вен нижних конечностей относится к числу наиболее распространённых хронических заболеваний сосудистой системы и характеризуется нарушением венозного оттока с формированием патологического рефлюкса. По данным эпидемиологических исследований, распространённость данной патологии среди взрослого населения в среднем составляет 25–30%, при этом заболевание чаще диагностируется у женщин. Варикозное расширение подкожных вен нижних конечностей (ВРВНК) занимает одно из ведущих мест среди хронических венозных заболеваний и, по данным ряда авторов, встречается почти у 50% взрослого населения, включая жителей Республики Таджикистан [1, 2].

Эта сосудистая патология, при отсутствии специализированной терапии, может приводить к развитию серьёзных осложнений, в частности к посттромбофлебитическому синдрому, женскому бесплодию, в следствии развития варикозной болезни малого таза [3, 4, 5].

Отсутствие выраженного болевого синдрома на ранних стадиях заболевания нередко приводит к позднему обращению пациентов за специализированной медицинской помощью, что, в свою очередь, способствует развитию осложнённых форм варикозной болезни [3, 8]. К числу наиболее клинически значимых осложнений ВРВНК относятся трофические изменения кожи (в том числе с формированием венозных язв), тромбофлебит варикозно изменённых поверхностных вен с возможным распространением процесса на глубокую венозную систему, а также тромбоэмболия лёгочной артерии [4, 13]. Согласно данным отечественных исследователей, тромботические осложнения развиваются у 12,1% пациентов с варикозной болезнью, при этом тромбоз глубоких вен выявляется в 5,6% случаев, а тромбоэмболия лёгочной артерии — в 1,2% наблюдений [1, 2].

Особую клиническую и социальную значимость ВРВНК приобретает у женщин репродуктивного возраста, что обусловлено не только высокой распространённостью заболевания в данной группе, но и его

**Relevance.** Varicose veins of the lower extremities are among the most common chronic vascular diseases and are characterized by impaired venous outflow with the development of pathological reflux. According to epidemiological studies, the prevalence of this pathology among the adult population averages 25–30%, with the disease being more often diagnosed in women. Varicose veins of the lower extremities (VSL) are one of the leading chronic venous diseases and, according to some authors, occur in almost 50% of the adult population, including residents of the Republic of Tajikistan [1, 2].

This vascular pathology, in the absence of specialized therapy, can lead to the development of serious complications, particularly post-thrombophlebitic syndrome and female infertility due to the development of pelvic varicose veins [3, 4, 5].

The absence of pronounced pain syndrome in the early stages of the disease often leads to late referral of patients for specialized medical care, which, in turn, contributes to the development of complicated forms of varicose veins [3, 8]. The most clinically significant complications of varicose veins include trophic changes in the skin (including the formation of venous ulcers), thrombophlebitis of varicose veins of the superficial veins with possible spread of the process to the deep venous system, as well as pulmonary embolism [4, 13]. According to data from Russian researchers, thrombotic complications develop in 12.1% of patients with varicose veins, while deep vein thrombosis is detected in 5.6% of cases, and pulmonary embolism in 1.2% of observations [1, 2].

Varicose veins (VVV) are particularly clinically and socially significant in women of reproductive age, due not only to the high prevalence of the disease in

неблагоприятным влиянием на течение беременности. Недостаточная или несвоевременная терапия варикозной болезни ассоциируется с увеличением частоты гестационных осложнений и повышением риска задержки внутриутробного развития плода [6]. При повторных беременностях, как правило, отмечается прогрессирование венозной патологии, а после хирургического лечения частота рецидивов достигает 21,4% [9, 16].

В последние годы в клинической практике отмечается активное внедрение малоинвазивных методов хирургического лечения варикозной болезни, которые продемонстрировали значительные преимущества, включая снижение частоты послеоперационных осложнений, сокращение сроков реабилитации и улучшение косметических результатов [5, 7, 10, 14]. В Республике Таджикистан первые данные о применении эндоваскулярной лазерной облитерации (ЭВЛО) подкожных вен были опубликованы в 2013 году, которые подтвердили высокую клиническую эффективность и безопасность данной технологии по сравнению с традиционными хирургическими вмешательствами [3]. Вместе с тем, несмотря на широкое распространение лазерных методов в современной флебологии, количество отечественных исследований, посвящённых анализу их отдалённых результатов, остаётся ограниченным, что и определяет актуальность настоящего исследования.

Патогенез варикозной болезни включает недостаточность венозных клапанов, повышение внутривенного давления и структурно-функциональную перестройку венозной стенки. Согласно международной классификации CEAP (Clinical–Etiological–Anatomical–Pathophysiological), пациенты с клиническими проявлениями классов C2–C6 подлежат хирургическому лечению [1–3]. В настоящее время классическая флебэктомия в значительной степени уступила место минимально инвазивным методам, среди которых ведущую роль играют радиочастотная абляция (РЧА) и эндовенозная лазерная абляция (ЭВЛА). Оба метода основаны на принципе

this group but also to its adverse effects on pregnancy. Insufficient or untimely treatment of varicose veins is associated with an increased incidence of gestational complications and an increased risk of intrauterine growth retardation [6]. Repeated pregnancies typically involve progression of venous pathology, and after surgical treatment, the recurrence rate reaches 21.4% [9, 16].

In recent years, clinical practice has seen the active introduction of minimally invasive surgical treatments for varicose veins, which have demonstrated significant benefits, including a reduced incidence of postoperative complications, shorter rehabilitation periods, and improved cosmetic results [5, 7, 10, 14]. In the Republic of Tajikistan, the first data on the use of endovascular laser ablation (EVLA) of saphenous veins were published in 2013, confirming the high clinical efficacy and safety of this technology compared to traditional surgical interventions [3]. However, despite the widespread use of laser methods in modern phlebology, the number of domestic studies devoted to the analysis of their long-term results remains limited, which determines the relevance of this study.

The pathogenesis of varicose veins includes venous valve insufficiency, increased intravenous pressure, and structural and functional reorganization of the venous wall. According to the international CEAP (Clinical–Etiological–Anatomical–Pathophysiological) classification, patients with clinical manifestations of classes C2–C6 are subject to surgical treatment [1–3]. Currently, classical phlebectomy has largely given way to minimally invasive techniques, among which radiofrequency ablation (RFA) and endovenous laser ablation (EVLA) play a leading role. Both methods are based on the principle of endovenous thermal oblit-

эндовенозной термической облитерации поражённых вен и характеризуются высокой эффективностью, быстрым восстановлением пациентов и минимальным риском развития побочных эффектов [4–6].

Таким образом, описываемая патология представляет собой актуальную проблему для современного здравоохранения и, в частности, ангиологии. Разработка новых методов ведения, диагностики и хирургического вмешательства при варикозе должны помочь снизить травматичность и восстановление функциональности у больных.

**Цель исследования.** Сравнительная оценка эффективности, безопасности и послеоперационной динамики при применении радиочастотной абляции (РЧА) и эндовенозной лазерной абляции (ЭВЛА) при лечении первичного варикозного расширения вен нижних конечностей.

**Материал и методы.** В отделении хирургии сосудов Республиканского научного центра сердечно-сосудистой хирургии (РНЦССХ) 78 пациентов с поверхностными варикозными венами, проходившие лечение в больнице с апреля 2022 по май 2023 года, были разделены на две группы в зависимости от метода лечения: в группу применявших радиочастотной абляции (группа РЧА; 37 человек) и группу лазерной абляции (группа ЭВЛА; 41 человек). Сравнивались продолжительность операции, срок послеоперационного восстановления, изменения венозного клинического индекса тяжести (VCSS), частота осложнений, уровень закрытия вен и частота рецидивов на 1 й, 3 й и 12 й месяц после операции.

**Результаты исследования.** Дизайн исследования сравнительное изучение клинической эффективности и безопасности радиочастотной абляции (РЧА) и эндовенозной лазерной абляции (ЭВЛА) при лечении первичного варикозного расширения вен нижних конечностей.

Рандомизация пациентов осуществлялась методом случайной выборки с последующим распределением в группы РЧА и ЭВЛА. Всем участникам исследования до включения была предоставлена подробная информация о характере вмеша-

eration of affected veins and are characterized by high efficiency, rapid patient recovery, and minimal risk of side effects [4–6].

Thus, this pathology represents a pressing issue for modern healthcare, and in particular, angiology. The development of new methods for the management, diagnosis, and surgical intervention of varicose veins should help reduce trauma and restore functionality in patients.

**Purpose of the study.** Comparative evaluation of the efficacy, safety and postoperative dynamics in the use of radiofrequency ablation (RFA) and endovenous laser ablation (EVLA) in the treatment of primary varicose veins of the lower extremities.

**Material and methods.** A total of 78 patients with superficial varicose veins treated at the Republican Scientific Center for Cardiovascular Surgery (RSCCS) in the Department of Vascular Surgery from April 2022 to May 2023 were divided into two groups based on the treatment method: radiofrequency ablation (RFA group; 37 patients) and laser ablation (EVLA group; 41 patients). The duration of surgery, postoperative recovery time, changes in the venous clinical severity index (VCSS), complication rate, vein closure rate, and recurrence rate at 1, 3, and 12 months after surgery were compared.

**Study results.** The study design was a comparative study of the clinical efficacy and safety of radiofrequency ablation (RFA) and endovenous laser ablation (EVLA) in the treatment of primary varicose veins of the lower extremities.

Patients were randomly assigned to the RFA or EVLA groups. All study participants were provided with detailed information about the nature of the procedure, potential risks, and expected results prior to inclusion, after which written informed consent was obtained.

тельства, возможных рисках и ожидаемых результатах, после чего было получено письменное информированное согласие.

**Критерии включения.** В исследование включались пациенты, соответствующие следующим критериям:

возраст от 20 до 75 лет;

клинические проявления варикозной болезни, соответствующие классам C2–C4 по международной классификации CEAP;

подтверждённый диагноз первичного варикозного расширения вен нижних конечностей по данным клинического осмотра и ультразвукового дуплексного сканирования;

проходимость глубоких вен нижних конечностей;

отсутствие выраженной сопутствующей соматической патологии, способной повлиять на исходы лечения;

наличие подписанного информированного согласия на участие в исследовании.

**Критерии исключения.** Из исследования исключались пациенты при наличии одного или нескольких следующих факторов:

тромбоз глубоких вен нижних конечностей или посттромботическая болезнь в анамнезе;

выраженные соматические заболевания в стадии декомпенсации, а также тяжёлые психические расстройства;

известная аллергическая реакция на местные анестетики;

беременность и период лактации;

отказ пациента от участия в исследовании на любом этапе наблюдения;

ХВН C5–C6 кл.

**Методика лечения.** Все оперативные вмешательства выполнялись в условиях операционной под контролем ультразвукового дуплексного сканирования.

Для проведения РЧА использовались радиочастотный генератор ClosureRFG (Medtronic, США) и катетер ClosureFast длиной активного сегмента 7 см. После пункции вены и позиционирования катетера в приустьевом отделе выполнялась тумесцентная анестезия по ходу облитерируемой вены. Термическая абляция осуществлялась в стандартном режиме с поэтапной активацией катетера под непрерывным ультразвуковым контролем.

**Inclusion Criteria.** Patients meeting the following criteria were included in the study:

age between 20 and 75 years;

clinical manifestations of varicose veins corresponding to classes C2–C4 according to the CEAP international classification;

confirmed diagnosis of primary varicose veins of the lower extremities based on clinical examination and duplex ultrasound;

patency of deep veins of the lower extremities;

absence of significant concomitant somatic pathology that could impact treatment outcomes;

signed informed consent to participate in the study.

**Exclusion criteria.** Patients were excluded from the study if they had one or more of the following:

a history of deep vein thrombosis of the lower extremities or post-thrombotic syndrome;

severe somatic diseases in the decompensation stage, as well as severe mental disorders;

a known allergic reaction to local anesthetics;

pregnancy and lactation;

patient refusal to participate in the study at any stage of observation;

CVI grade C5–C6.

**Treatment Method.** All surgical procedures were performed in the operating room under duplex ultrasound guidance.

A ClosureRFG radiofrequency generator (Medtronic, USA) and a ClosureFast catheter with a 7-cm active segment were used for RFA. After vein puncture and catheter positioning at the ostium, tumescent anesthesia was administered along the vein to be ablated. Thermal ablation was performed in a standard manner with stepwise catheter activation under

Эндовенозная лазерная абляция (ЭВЛА) проводилась с использованием лазерного аппарата «Лакhta-Милон» с длиной волны излучения 1470 нм. Мощность лазерного излучения составляла 6–8 Вт при облитерации большой подкожной вены. Линейная плотность энергии (LEED) варьировала в пределах 40–50 Дж/см. Процедура выполнялась после тумесцентной анестезии с обязательным ультразвуковым контролем положения световода на всех этапах вмешательства.

В обоих случаях при необходимости проводились минифлебэктомия варикозно изменённых притоков или склеротерапия.

**Послеоперационное ведение и оценка результатов.** Послеоперационное ведение пациентов в обеих группах было стандартизировано. Ранняя активизация осуществлялась через 4–6 часов после вмешательства. Всем пациентам назначались нестероидные противовоспалительные препараты в течение 3 суток для купирования болевого синдрома и воспалительной реакции.

Рекомендовано ношение компрессионного трикотажа II класса компрессии (20–30 мм рт. ст.) в течение установленного срока. Интенсивность болевого синдрома оценивалась с использованием визуально-аналоговой шкалы (VAS). Динамика клинического состояния пациентов анализировалась с применением шкалы венозной клинической тяжести (VCSS) в различные сроки после операции.

В таблице 1 показаны демографические и клинические показатели у пациентов с описываемой патологией. Как видно из представленных данных, чаще всего больные обращаются в возрасте за 50 лет, когда патология уже имеет запущенный характер, а значит труднее поддаётся лечению.

В то же время, результаты нашего исследования показывают эффективность выполнения обеих методик устранения варикоза, практически в 100% случаев, как это показано в таблице 2.

continuous ultrasound guidance.

Endovenous laser ablation (EVLA) was performed using a Lakhta-Milon laser system with a wavelength of 1470 nm. The laser power was 6–8 W for ablation of the great saphenous vein. The linear energy density (LEED) ranged from 40–50 J/cm. The procedure was performed under tumescent anesthesia with mandatory ultrasound monitoring of the light guide's position at all stages of the procedure.

In both cases, miniphlebectomy of the varicose veins or sclerotherapy were performed, if necessary.

**Postoperative care and outcome assessment.** Postoperative care for patients in both groups was standardized. Early mobilization occurred 4–6 hours after the procedure. All patients were prescribed nonsteroidal anti-inflammatory drugs for 3 days to relieve pain and inflammation.

Wearing Class II compression stockings (20–30 mmHg) for the prescribed period was recommended. Pain intensity was assessed using a visual analogue scale (VAS). The dynamics of the patients' clinical condition were analyzed using the Venous Clinical Severity Scale (VCSS) at various postoperative times.

Table 1 shows the demographic and clinical indicators of patients with this pathology. As can be seen from the data presented, patients most often present after the age of 50, when the pathology is already advanced and therefore more difficult to treat.

At the same time, the results of our study show the effectiveness of both methods of eliminating varicose veins in almost 100% of cases, as shown in Table 2.

Таблица 1 Демографические и клинические характеристики пациентов		Table 1 Demographic and clinical characteristics of patients	
Показатель / Indicator	Группа РЧА / RFA Group (n=37)	Группа ЭВЛА / EVLA Group (n=41)	p
Средний возраст, лет / Average age, years	56,1 ± 8,9	56,3 ± 8,6	0,918
Мужчины/женщины, n / Men/women, n	17 / 22	16 / 23	0,820
Средняя длительность заболевания, лет / Average duration of the disease, years	4,6 ± 2,1	4,7 ± 2,0	0,783

**Примечание:** статистически значимых различий между группами не выявлено ( $p > 0,05$ ).

**Note:** No statistically significant differences were found between groups ( $p > 0.05$ ).

Таблица 2 Эффективность лечения: частота окклюзии вен в различные сроки наблюдения		Table 2 Treatment effectiveness: incidence of vein occlusion at different observation periods	
Срок наблюдения / Observation period	Закрытие вен, % (РЧА) / Vein closure, % (RFA)	Закрытие вен, % (ЭВЛА) / Vein closure, % (EVLA)	p
Непосредственно после вмешательства / Immediately after the intervention	100	100	>0,999
1 месяц / month	100	100	-
3 месяца / month	100	100	-
12 месяцев / month	94,87	97,43	>0,05

**Примечание:** различия между группами по частоте окклюзии вен статистически незначимы.

**Note:** Differences between groups in the incidence of vein occlusion are not statistically significant.

**Восстановление и динамика клинических симптомов.** Анализ послеоперационного периода показал, что обе исследуемые методики — радиочастотная абляция (РЧА) и эндовенозная лазерная абляция (ЭВЛА) — характеризуются короткими сроками восстановления и быстрым регрессом клинической симптоматики.

Среднее время восстановления, определяемое как период до возвращения паци-

**Recovery and dynamics of clinical symptoms.** Analysis of the postoperative period showed that both studied techniques—radiofrequency ablation (RFA) and endovenous laser ablation (EVLA)—were characterized by short recovery times and rapid regression of clinical symptoms.

The average recovery time, defined as

ента к обычной физической активности, в группе РЧА составило  $2,92 \pm 1,08$  суток, тогда как в группе ЭВЛА —  $2,82 \pm 1,14$  суток. Статистический анализ не выявил достоверных различий между группами по данному показателю ( $p = 0,686$ ), что свидетельствует о сопоставимой скорости реабилитации после обоих видов вмешательства.

Оценка выраженности клинических проявлений варикозной болезни проводилась с использованием шкалы венозной клинической тяжести (Venous Clinical Severity Score, VCSS). До оперативного лечения средние значения VCSS составили  $10,20 \pm 4,18$  балла в группе РЧА и  $10,48 \pm 4,30$  балла в группе ЭВЛА. Различия между группами на дооперационном этапе были статистически незначимыми ( $p > 0,05$ ), что указывает на их исходную сопоставимость по тяжести клинических проявлений заболевания.

Через 12 месяцев после вмешательства в обеих группах отмечалось достоверное снижение показателей VCSS по сравнению с исходным уровнем, что отражает выраженный регресс клинической симптоматики варикозной болезни. Среднее значение VCSS в группе РЧА снизилось до  $4,02 \pm 1,71$  балла, а в группе ЭВЛА — до  $4,00 \pm 1,61$  балла. Межгрупповые различия на данном этапе наблюдения также не достигали статистической значимости ( $p > 0,05$ ).

Таким образом, полученные данные свидетельствуют о высокой клинической эффективности как РЧА, так и ЭВЛА в отношении улучшения функционального состояния пациентов и уменьшения выраженности симптомов варикозной болезни, при сопоставимых сроках восстановления и аналогичной динамике клинических показателей в отдалённом послеоперационном периоде.

Анализ послеоперационных осложнений (табл. 3) показал, что как радиочастот-

the period until the patient returned to normal physical activity, was  $2.92 \pm 1.08$  days in the RFA group, compared with  $2.82 \pm 1.14$  days in the EVLA group. Statistical analysis revealed no significant differences between the groups for this indicator ( $p = 0.686$ ), indicating comparable rates of recovery after both types of intervention.

The severity of clinical manifestations of varicose veins was assessed using the Venous Clinical Severity Score (VCSS). Before surgery, the mean VCSS values were  $10.20 \pm 4.18$  points in the RFA group and  $10.48 \pm 4.30$  points in the EVLA group. Preoperative differences between the groups were statistically insignificant ( $p > 0.05$ ), indicating comparable baseline clinical severity.

Twelve months after surgery, both groups showed a significant decrease in VCSS values compared to baseline, reflecting a significant regression of varicose vein symptoms. The mean VCSS value in the RFA group decreased to  $4.02 \pm 1.71$  points, while in the EVLA group it decreased to  $4.00 \pm 1.61$  points. Intergroup differences at this stage of observation also did not reach statistical significance ( $p > 0.05$ ). Thus, the obtained data indicate the high clinical effectiveness of both RFA and EVLA in improving the functional state of patients and reducing the severity of varicose vein symptoms, with comparable recovery times and similar dynamics of clinical indicators in the late postoperative period.

An analysis of postoperative complications (Table 3) showed that both radiofrequency ablation (RFA) and endovenous

Таблица 3 Анализ послеоперационных осложнений	Table 3 Analysis of postoperative complications	
Осложнение / Complication	РЧА / RFA (%)	ЭВЛА / EVLA (%)
Экхимоз / Ecchymosis	15,38	17,95
Парестезии / Paresthesia	2,56	5,12
Отёки / Edema	0	2,86
Серьёзные осложнения (ТГВ, ЕНІТ, ожоги) / Serious complications (DVT, EHIT, burns)	0	0

**Общая частота осложнений: ЭВЛА—25,64%, РЧА — 17,95% ( $p > 0,05$ ).**

**Overall complication rate: EVLA—25.64%, RFA—17.95% ( $p > 0.05$ ).**

ная абляция (РЧА), так и эндовенозная лазерная абляция (ЭВЛА) характеризуются благоприятным профилем безопасности. Наиболее часто в обеих группах регистрировались экхимозы в зоне вмешательства, частота которых составила 17,95% в группе РЧА и 25,64% — в группе ЭВЛА. Парестезии наблюдались значительно реже и были отмечены у 5,12% пациентов после ЭВЛА и у 2,56% лиц после РЧА. Отёчный синдром носил транзиторный характер и был зафиксирован у 2,86% пациентов группы, ЭВЛА, тогда как в группе РЧА случаев послеоперационных отёков не зарегистрировано.

Серьёзные осложнения, такие как тромбоз глубоких вен, эндотермически индуцированный тромбоз (ЕНІТ) и термические ожоги, в обеих группах выявлены не были. Общая частота осложнений оказалась несколько выше в группе ЭВЛА (25,64%) по сравнению с группой РЧА (17,95%), однако выявленные различия не достигли статистической значимости ( $p > 0,05$ ). Полученные данные свидетельствуют о сопоставимой безопасности обеих методик и подтверждают низкий риск развития клинически значимых осложнений при применении эндовенозных термических технологий.

В последние десятилетия эндовенозные термические методы лечения варикозной болезни вен нижних конечностей, в частности радиочастотная абляция (РЧА) и

laser ablation (EVLA) were characterized by a favorable safety profile. The most common complication in both groups was ecchymosis at the intervention site, with a frequency of 17.95% in the RFA group and 25.64% in the EVLA group. Paresthesia was observed significantly less frequently and was noted in 5.12% of patients after EVLA and in 2.56% after RFA. Edema was transient and was recorded in 2.86% of patients in the EVLA group, while no cases of postoperative edema were recorded in the RFA group.

Serious complications such as deep vein thrombosis, endothermically induced thrombosis (EHIT), and thermal burns were not observed in either group. The overall complication rate was slightly higher in the EVLA group (25.64%) compared to the RFA group (17.95%), but the differences did not reach statistical significance ( $p > 0.05$ ). These data demonstrate comparable safety for both techniques and confirm the low risk of developing clinically significant complications with endovenous thermal technologies.

In recent decades, endovenous thermal treatments for varicose veins of the lower extremities, particularly radiofrequen-

эндовенозная лазерная абляция (ЭВЛА), прочно заняли ведущие позиции в клинической практике, постепенно вытеснив традиционную флебэктомию. Это обусловлено их высокой эффективностью, минимальной травматичностью и благоприятным профилем безопасности.

cy ablation (RFA) and endovenous laser ablation (EVLA), have firmly established themselves as leading methods in clinical practice, gradually replacing traditional phlebectomy. This is due to their high efficacy, minimal trauma, and favorable safety profile.

<b>Таблица 4</b> <b>Сравнительная характеристика радиочастотной абляции (РЧА) и эндовенозной лазерной облитерации (ЭВЛО)</b>		<b>Table 4</b> <b>Comparative characteristics of radiofrequency ablation (RFA) and endovenous laser ablation (EVLO)</b>
<b>Показатель / Indicator</b>	<b>Радиочастотная абляция (РЧА) / Radiofrequency ablation (RFA)</b>	<b>Эндовенозная лазерная облитерация (ЭВЛО) / Endovenous laser ablation (EVLO)</b>
Принцип действия / Operating principle	Радиочастотное тепло ( $\approx 120^{\circ}\text{C}$ ) / Radiofrequency heat ( $\approx 120^{\circ}\text{C}$ )	Лазерное излучение (810–1940 нм) / Laser radiation (810–1940 nm)
Контроль температуры / Temperature control	Автоматический / Auto	Зависит от параметров и опыта врача / Depends on the parameters and experience of the doctor
Анестезия / Anesthesia	Тумесцентная / Tumescent	Тумесцентная / Tumescent
Продолжительность / Duration	20–40 мин / min	20–40 мин / min
Боль и дискомфорт / Pain and discomfort	Минимальные / Minimum	Возможны лёгкие боли и жжение / Mild pain and burning sensation may occur.
Гематомы и уплотнения / Hematomas and compactions	Редко / Rarely	Чаще (при старых лазерах) / More often (with older lasers)
Диаметр сосуда / Vessel diameter	До 15 мм / Up to 15 mm	До 10 мм / Up to 10 mm
Срок восстановления / Recovery period	1–2 дня / days	1–2 дня / days
Эффективность / Efficiency	95–99%	94–98%
Стоимость / Price	Выше / Higher	Ниже / Below
Осложнения / Complications	Минимальные / Minimum	Возможны пигментации / Pigmentation is possible
Рекомендация / Recommendation	Максимальный комфорт / Maximum comfort	Оптимально при ограниченных ресурсах / Optimal for limited resources

В таблице 4 представлена сравнительная характеристика радиочастотной абляции (РЧА) и эндовенозной лазерной облитерации (ЭВЛО) как основных методов эндовенозного термического лечения варикозной болезни вен нижних конечностей. Оба метода основаны на принципе термического воздействия на венозную стенку и выполняются под тумесцентной анестезией, что обеспечивает адекватное обезболивание и защиту окружающих тканей. Продолжительность оперативного вмешательства при применении РЧА и ЭВЛО является сопоставимой и, как правило, составляет 20–40 минут.

РЧА характеризуется использованием радиочастотной энергии с автоматическим контролем температуры нагрева венозной стенки (около 120 °С), что обеспечивает стандартизацию процедуры и снижает зависимость результата от оператора. В отличие от этого, при ЭВЛО параметры термического воздействия определяются длиной волны лазерного излучения и техническими настройками оборудования, а также в значительной степени зависят от опыта хирурга. В клиническом аспекте это может обуславливать более выраженный болевой синдром и локальный дискомфорт в послеоперационном периоде.

Частота образования гематом и локальных уплотнений после РЧА, как правило, ниже, тогда как при использовании лазерных систем предыдущих поколений данные осложнения отмечались чаще. Вместе с тем современные лазерные установки с длиной волны 1470–1940 нм характеризуются более благоприятным профилем безопасности. Следует отметить, что метод РЧА позволяет выполнять облитерацию вен большего диаметра (до 15 мм), тогда как при ЭВЛО оптимальные результаты, как правило, достигаются при диаметре сосуда до 10 мм.

Сроки восстановления после обоих

Table 4 presents a comparative analysis of radiofrequency ablation (RFA) and endovenous laser ablation (EVLO) as the primary methods of endovenous thermal treatment for varicose veins of the lower extremities. Both methods utilize thermal stimulation of the vein wall and are performed under tumescent anesthesia, ensuring adequate pain relief and protection of surrounding tissue. The duration of surgery for RFA and EVLO is comparable, typically 20–40 minutes.

RFA utilizes radiofrequency energy with automatic temperature control of the vein wall (approximately 120°C), which standardizes the procedure and reduces operator dependence. In contrast, with EVLO, thermal parameters are determined by the laser wavelength and technical equipment settings, and also depend significantly on the surgeon's experience. Clinically, this may result in more pronounced pain and local discomfort in the postoperative period.

The incidence of hematomas and localized indurations after RFA is generally lower, whereas these complications were more common with previous-generation laser systems. However, modern laser systems with a wavelength of 1470–1940 nm have a more favorable safety profile. It should be noted that RFA allows for the obliteration of veins with larger diameters (up to 15 mm), whereas with EVLO, optimal results are typically achieved with vessels up to 10 mm in diameter. Recovery times after both types of procedures are minimal, averaging 1–2 days. Clinical efficacy rates for these methods are comparable, reaching 95–99% for

видов вмешательства минимальны и в среднем составляют 1–2 дня. Показатели клинической эффективности методов являются сопоставимыми и достигают 95–99% для РЧА и 94–98% для ЭВЛО. При этом стоимость лечения с применением РЧА, как правило, выше, что связано с использованием одноразовых катетеров и специализированного оборудования, тогда как ЭВЛО может рассматриваться как более экономически доступная альтернатива.

Обсуждение. Демонстрируют сопоставимую клиническую эффективность РЧА и ЭВЛА, что согласуется с данными большинства современных исследований и мета-анализов. Так, в работе Mubarak S.A. и соавт. (2023) показано, что обе методики обеспечивают высокий уровень технического и клинического успеха при лечении первичного варикозного расширения большой подкожной вены, без статистически значимых различий по частоте окклюзии вен и регрессу клинической симптоматики [6]. Аналогичные выводы представлены в проспективном сравнительном исследовании Wang Q. и соавт. (2023), где при наблюдении до 12 месяцев показатели закрытия вен и динамика VCSS не отличались между группами РЧА и ЭВЛА [7].

В нашем исследовании частота полной окклюзии вен через 12 месяцев составила 94,87% в группе РЧА и 97,43% в группе ЭВЛА, при отсутствии статистически значимых различий. Эти данные сопоставимы с результатами крупных рандомизированных клинических исследований, в том числе многоцентрового исследования с участием более 1000 пациентов, в котором различия между методами по эффективности и частоте рецидивов также не были выявлены [7]. Рандомизированное исследование, опубликованное в *British Journal of Surgery*, подтвердило, что современные варианты ЭВЛА и РЧА обеспечивают устойчивую облитерацию венозных

RFA and 94–98% for EVLO. However, the cost of treatment with RFA is generally higher due to the use of disposable catheters and specialized equipment, while EVLO can be considered a more affordable alternative.

Discussion. RFA and EVLA demonstrate comparable clinical efficacy, which is consistent with the data of most modern studies and meta-analyses. For example, the study by Mubarak S.A. et al. (2023) showed that both techniques provide a high level of technical and clinical success in the treatment of primary varicose veins of the great saphenous vein, without statistically significant differences in the frequency of vein occlusion and regression of clinical symptoms [6]. Similar conclusions are presented in a prospective comparative study by Wang Q. et al. (2023), where, with a follow-up of up to 12 months, vein closure rates and VCSS dynamics did not differ between the RFA and EVLA groups [7].

In our study, the frequency of complete vein occlusion after 12 months was 94.87% in the RFA group and 97.43% in the EVLA group, with no statistically significant differences. These data are comparable with the results of large randomized clinical trials, including a multicenter study involving over 1,000 patients, which also found no differences between the methods in terms of efficacy or recurrence rates [7]. A randomized trial published in the *British Journal of Surgery* confirmed that modern EVLA and RFA techniques provide stable venous trunk obliteration and significant improvement in clinical outcomes, regardless of the

стволов и значительное улучшение клинических показателей независимо от используемой технологии [8].

Важным аспектом является оценка послеоперационного восстановления и динамики клинических симптомов. В настоящей работе сроки реабилитации в обеих группах были минимальными и статистически не различались, что подтверждает малую инвазивность обоих методов. Существенное снижение показателей VCSS через 12 месяцев после вмешательства свидетельствует о выраженном клиническом эффекте и улучшении качества жизни пациентов. Полученные результаты полностью согласуются с данными метаанализа 2024 года, в котором показано, что РЧА и ЭВЛА приводят к значимому снижению клинической тяжести заболевания, при этом различия между методами по функциональным исходам минимальны [5, 15].

Анализ безопасности показал низкую частоту послеоперационных осложнений в обеих группах, при отсутствии серьёзных нежелательных явлений, таких как тромбоз глубоких вен, эндотермически индуцированный тромбоз (EHIT) или термические ожоги. Общая частота осложнений была несколько ниже в группе ЭВЛА, однако различия не достигали статистической значимости. Эти данные соответствуют результатам как ранних, так и более поздних метаанализов, указывающих на сопоставимый профиль безопасности обоих методов при незначительном преимуществе РЧА по частоте болевого синдрома и парестезий в ряде исследований [5, 6, 17].

Отечественные исследования также подтверждают полученные результаты. В работе Волкова А.С. и соавт. (2020) показано, что лазерная и радиочастотная облитерация ствола большой подкожной вены демонстрируют сходные показатели клинической эффективности и безопасности в кратко- и среднесрочной перспективе, что подчёркивает универсальность эндовенозных термических технологий в условиях

technique used [8].

An important aspect is the assessment of postoperative recovery and the dynamics of clinical symptoms. In the present study, rehabilitation times in both groups were minimal and did not differ statistically, confirming the minimally invasive nature of both techniques. A significant reduction in VCSS scores 12 months after the procedure indicates a significant clinical effect and improved quality of life for patients. The obtained results are fully consistent with the data of a 2024 meta-analysis, which showed that RFA and EVLA lead to a significant reduction in the clinical severity of the disease, with minimal differences between the methods in functional outcomes [5, 15].

A safety analysis revealed a low rate of postoperative complications in both groups, with no serious adverse events such as deep vein thrombosis, endothermally induced thrombosis (EHIT), or thermal burns. The overall complication rate was slightly lower in the EVLA group, but the differences did not reach statistical significance. These data are consistent with the results of both earlier and more recent meta-analyses, indicating a comparable safety profile for both methods, with a slight advantage of RFA in the incidence of pain and paresthesia in a number of studies [5, 6, 17].

Domestic studies also confirm these results. In the work of Volkov A.S. et al. (2020) showed that laser and radiofrequency ablation of the great saphenous vein trunk demonstrate similar indicators of clinical efficacy and safety in the short- and medium-term, which empha-

реальной клинической практики [13, 14, 16]. Всё это подтверждает достоверность наших научных изысканий и полученных данных.

**Заключение.** Таким образом, анализ собственных данных в сопоставлении с результатами современных отечественных и зарубежных исследований свидетельствует о том, что радиочастотная абляция (РЧА) и эндовенозная лазерная абляция (ЭВЛА) являются высокоэффективными и безопасными методами лечения поверхностных варикозных вен нижних конечностей. Отсутствие статистически значимых различий по основным клиническим и функциональным показателям позволяет рассматривать данные методики как равноценные альтернативы. Выбор конкретной технологии должен основываться на анатомических особенностях венозной системы пациента, технической оснащённости медицинского учреждения и опыте оперирующего хирурга.

#### ЛИТЕРАТУРА

1. Гаибов А.Д., Калмыков Е.Л., Инояттов М.С. Первый опыт применения эндовазальной лазерной коагуляции при лечении варикозной болезни в Таджикистане. Вестник Авиценны. 2013; 15(2): 12–19.
2. Гаибов А.Д., Калмыков Е.Л., Инояттов М.С. Малоинвазивные методы хирургического лечения варикозной болезни вен нижних конечностей. Вестник Авиценны. 2014; 1: 45–51.
3. Тухтаев Ф.М., Султанов Д.Д., Шаймонов А.Х., Гулин А.В., Саидов М.С. Современное состояние проблемы ведения больных с посттромботической болезнью нижних конечностей (обзор литературы). Вестник Тамбовского университета. Серия: Естественные и технические науки. 2017; 22(2): 362–367.
4. Шарипов Г.Н., Исмоилов М.М., Шаймонов А.Х., Саидов М.С., Исмоилов Э.Х. Варикозная болезнь вен малого таза, поликистоз яичников и другая

sizes the versatility of endovenous thermal technologies in real-world clinical practice [13, 14, 16]. All this confirms the reliability of our scientific research and the data obtained.

**Conclusion.** Thus, an analysis of our own data, compared with the results of modern domestic and international studies, demonstrates that radiofrequency ablation (RFA) and endovenous laser ablation (EVLA) are highly effective and safe treatments for superficial varicose veins of the lower extremities. The absence of statistically significant differences in key clinical and functional parameters allows these methods to be considered equivalent alternatives. The choice of a specific technology should be based on the anatomical features of the patient's venous system, the technical equipment of the medical facility, and the experience of the operating surgeon.

#### REFERENCES

1. Gaibov A.D., Kalmykov E.L., Inoyatov M.S. The first experience of using endovascular laser coagulation in the treatment of varicose veins in Tajikistan. Avicenna Bulletin. 2013; 15(2): 12–19.
2. Gaibov A.D., Kalmykov E.L., Inoyatov M.S. Minimally invasive methods of surgical treatment of varicose veins of the lower extremities. Avicenna Bulletin. 2014; 1: 45–51.
3. Tukhtaev F.M., Sultanov D.D., Shaimanov A.Kh., Gulin A.V., Saidov M.S. Current state of the problem of managing patients with post-thrombotic disease of the lower extremities (literature review). Bulletin of Tambov University. Series: Natural and technical sciences. 2017; 22(2): 362–367.
4. Sharipov G.N., Ismoilov M.M., Shaimanov A.Kh., Saidov M.S., Ismoilov E.Kh. Vari-

- сопутствующая патология у женщин с трубной беременностью. Вестник Смоленской государственной медицинской академии. 2019; 18(1): 99-102.
5. Султанов Д.Д., Авгонов У.М., Абдужаббаров А.А., Азизов А.А., Саидов М.С. Комбинированные операции при венозной трофической язве. Известия Академии наук Республики Таджикистан. Отделение биологических и медицинских наук. 2013; 1 (182): 57-64.
  6. Mubarak S.A., Reffat S.A., Boulos M.R. Comparison of Endovenous Laser versus Radiofrequency Ablation in the Treatment of Primary Long Saphenous Varicose Veins. *Suez Canal Univ Med J.* 2023;26(1):55-60. <https://doi.org/10.21608/scumj.2023.284235>.
  7. Дудецкая Ю.С., Старикова А.К., Ибадов Н.И. Современные методы хирургического лечения варикозного расширения вен нижних конечностей. Актуальные исследования. 2023; 52 (182): 19.
  8. Mohammadi Tofigh A, Tahmasebi H, Zebarjadi J. Comparing the Success Rate and Side Effects of Endovenous Laser Ablation and Radiofrequency Ablation to Treat Varicose Veins in the Lower Limbs: A Randomized Clinical Trial. *J Lasers Med Sci.* 2020;11(Suppl 1):S43-S48. doi: 10.34172/jlms.2020.S7.
  9. Hamann S.A.S., Timmer-de Mik L., Fritschy W.M., Kuiters G.R.R., Nijsten T.E.C., Bos R.R. Randomized clinical trial of endovenous laser ablation versus direct and indirect radiofrequency ablation for the treatment of great saphenous varicose veins. *Journal of British Surgery.* 2019;106(8):998-1004.
  10. Jiang W., Liang Y., Long Z., Hu M., Yang H., Qin X. Endovenous radiofrequency ablation vs laser ablation in patients with lower extremity varicose veins: A meta-analysis. *Journal of Vascular Surgery: Venous and Lymphatic Disorders.* 2024; 12(5): 101842.
  11. He G., Zheng C., Yu M.A., Zhang H. Com-  
cose veins of the pelvis, polycystic ovary disease and other concomitant pathology in women with tubal pregnancy. *Bulletin of the Smolensk State Medical Academy.* 2019; 18(1): 99-102.
  5. Sultanov D.D., Avgonov U.M., Abdujabbarov A.A., Azizov A.A., Saidov M.S. Combined operations for venous trophic ulcer. *Bulletin of the Academy of Sciences of the Republic of Tajikistan. Department of Biological and Medical Sciences.* 2013; 1 (182): 57-64.
  6. Mubarak S.A., Reffat S.A., Boulos M.R. Comparison of Endovenous Laser versus Radiofrequency Ablation in the Treatment of Primary Long Saphenous Varicose Veins. *Suez Canal Univ Med J.* 2023;26(1):55-60. <https://doi.org/10.21608/scumj.2023.284235>.
  7. Dudetskaya Yu.S., Starikova A.K., Ibadov N.I. Modern methods of surgical treatment of varicose veins of the lower extremities. *Current research.* 2023; 52 (182): 19.
  8. Mohammadi Tofigh A, Tahmasebi H, Zebarjadi J. Comparing the Success Rate and Side Effects of Endovenous Laser Ablation and Radiofrequency Ablation to Treat Varicose Veins in the Lower Limbs: A Randomized Clinical Trial. *J Lasers Med Sci.* 2020;11(Suppl 1):S43-S48. doi: 10.34172/jlms.2020.S7.
  9. Hamann S.A.S., Timmer-de Mik L., Fritschy W.M., Kuiters G.R.R., Nijsten T.E.C., Bos R.R. Randomized clinical trial of endovenous laser ablation versus direct and indirect radiofrequency ablation for the treatment of great saphenous varicose veins. *Journal of British Surgery.* 2019;106(8):998-1004.
  10. Jiang W., Liang Y., Long Z., Hu M., Yang H., Qin X. Endovenous radiofrequency ablation vs laser ablation in patients with lower extremity varicose veins: A meta-analysis. *Journal of Vascular Surgery: Venous and Lymphatic Disorders.* 2024; 12(5): 101842.
  11. He G., Zheng C., Yu M.A., Zhang H. Com-

11. He G., Zheng C., Yu M.A., Zhang H. Comparison of ultrasound-guided endovenous laser ablation and radiofrequency for the varicose veins treatment: An updated meta-analysis. *International journal of surgery*. 2017; 39: 267-275.
12. Raetz J., Wilson M., Collins K. Varicose Veins: Diagnosis and Treatment. *American family physician*. 2019;99(11):682-688.
13. Волков А.С., Дибиров М.Д., Шиманко А.И., Гаджимурадов Р.У., Цуранов С.В., Швыдко В.С., Тюрин Д.С., Магдиев А.Х., Парфентьев Э.А. Сравнение результатов применения эндовазальной лазерной облитерации и радиочастотной облитерации ствола большой подкожной вены в комплексном лечении больных с варикозной болезнью нижних конечностей. *Флебология*. 2020;14(2):91-98. <https://doi.org/10.17116/flebo20201402191>
14. Lim E.Q., Lim A.J.K., Twomey A. Clinical effectiveness and patient-reported outcomes of endovenous ablation and surgical stripping in varicose vein management: a systematic review. *BMC surgery*. 2025; 26(41): 1-11. <https://doi.org/10.1186/s12893-025-03269-x>
15. Солиев О.Ф., Султанов Д.Д., Курбанов С.П., Курбанов Н.Р., Хван И.Н., Амонов Ш.Ш. Важнейшие аспекты эпидемиологии, факторов риска и лечения варикозной болезни. *Вестник Авиценны*. 2020;22(2):320-8. <https://doi.org/10.25005/2074-0581-2020-22-2-320-328>
16. Султанов Д. Д., Неъматзода О., Солиев О.Ф., Курбанов С.П., Гульмурадов У.Т., Хван И.Н. Эффективность эндовенозной лазерной коагуляции в лечении варикозной болезни. *Здравоохранение Таджикистана*. 2020; 4: 49-55.
17. Султанов Д.Д., Калмыков Е.Л., Гаибов А.Д., Солиев О.Ф., Додхоев Д.С., Неъматзода О. Эпидемиология хронических заболеваний вен среди сельских жителей Таджикистана. *Флебология*. 2019; 13(4): 307-313. <https://doi.org/10.17116/flebo201913041307>
18. Comparison of ultrasound-guided endovenous laser ablation and radiofrequency for the varicose veins treatment: An updated meta-analysis. *International journal of surgery*. 2017; 39: 267-275.
19. Raetz J., Wilson M., Collins K. Varicose Veins: Diagnosis and Treatment. *American family physician*. 2019;99(11):682-688.
20. Volkov A.S., Dibirov M.D., Shimanko A.I., Gadzhimuradov R.U., Tsuranov S.V., Shvydko V.S., Tyurin D.S., Magdiev A.Kh., Parfentiev E.A. Comparison of the results of endovascular laser obliteration and radiofrequency obliteration of the trunk of the great saphenous vein in the complex treatment of patients with varicose veins of the lower extremities. *Phlebology*. 2020; 14(2): 91-98. <https://doi.org/10.17116/flebo20201402191>
21. Lim E.Q., Lim A.J.K., Twomey A. Clinical effectiveness and patient-reported outcomes of endovenous ablation and surgical stripping in varicose vein management: a systematic review. *BMC surgery*. 2025; 26(41): 1-11. <https://doi.org/10.1186/s12893-025-03269-x>
22. Soliev O.F., Sultanov D.D., Kurbanov S.P., Kurbanov N.R., Khvan I.N., Amonov Sh.Sh. The most important aspects of the epidemiology, risk factors and treatment of varicose veins. *Bulletin of Avicenna*. 2020;22(2):320-8. <https://doi.org/10.25005/2074-0581-2020-22-2-320-328>
23. Sultanov D. D., Nematzoda O., Soliev O. F., Kurbanov S. P., Gulmuradov U. T., Khvan I. N. Efficiency of endovenous laser coagulation in the treatment of varicose veins. *Healthcare in Tajikistan*. 2020; 4: 49-55.
24. Sultanov D.D., Kalmykov E.L., Gaibov A.D., Soliev O.F., Dodkhoev D.S., Nematzoda O. Epidemiology of chronic venous diseases among rural residents of Tajikistan. *Phlebology*. 2019; 13(4): 307-313. <https://doi.org/10.17116/flebo201913041307>

**ФИНАНСИРОВАНИЕ**

Финансовой поддержки не было.

**КОНФЛИКТ ИНТЕРЕСОВ**

Авторы заявляют об отсутствии конфликта интересов.

**ИНФОРМАЦИЯ ОБ АВТОРАХ:**

**\*Солиев Олимжон Фаттоевич** – кандидат медицинских наук, ассистент кафедры хирургических болезней №2 имени академика Н.У. Усманова ГОУ «Таджикский государственный медицинский университет им. Абуали ибни Сино», Душанбе, Таджикистан.

**E-mail:** saliyev\_2019@bk.ru

**https://orcid.org/0000-0003-4665-4969**

**Султанов Джавли Давронович** – доктор медицинских наук, профессор, заместитель директора по науке, Республиканский научный центр сердечно-сосудистой хирургии, профессор кафедры хирургических болезней №2 им. академика Н.У. Усманова ГОУ «Таджикский государственный медицинский университет им. Абуали ибни Сино», Душанбе, Таджикистан.

**E-mail:** sultanov57@mail.ru

**https://orcid.org/0000-0001-7935-7763**

**Неъматзода Окилджон** – кандидат медицинских наук, ведущий научный сотрудник Республиканского научного центра сердечно-сосудистой хирургии, Душанбе, Таджикистан.

**E-mail:** sadriev\_o\_n@mail.ru

**https://orcid.org/0000-0001-7602-7611**

**Курбанов Нуриягды Розмуратович** – кандидат медицинских наук, ассистент кафедра хирургических болезней № 2 имени академика Н.У.Усманова, ГОУ «Таджикский государственный медицинский университет имени Абуали ибни Сино», научный сотруд-

**FINANCING**

There was no financial support.

**CONFLICT OF INTERESTS**

The authors declare no conflict of interest.

**INFORMATION ABOUT THE AUTHORS:**

**\*Soliev Olimzhon Fattoevich** – Candidate of Medical Sciences, Assistant Professor at the Department of Surgical Diseases No. 2 named after Academician N. U. Usmanov, State Educational Institution "Tajik State Medical University named after Avicenna", Dushanbe, Tajikistan.

**E-mail:** saliyev\_2019@bk.ru

**https://orcid.org/0000-0003-4665-4969**

**Sultanov Javli Davronovich** – Doctor of Medical Sciences, Professor, Deputy Director for Research, Republican Scientific Center for Cardiovascular Surgery, Professor, Department of Surgical Diseases No. 2 named after Academician N.U. Usmanova, State Educational Institution "Tajik State Medical University named after Avicenna", Dushanbe, Tajikistan.

**E-mail:** sultanov57@mail.ru

**https://orcid.org/0000-0001-7935-7763**

**Nematzoda Okildzhon** – Candidate of Medical Sciences, Leading Researcher of the Republican Scientific Center for Cardiovascular Surgery, Dushanbe, Tajikistan.

**E-mail:** sadriev\_o\_n@mail.ru

**https://orcid.org/0000-0001-7602-7611**

**Kurbanov Nuryagdy Rozmuratovich** – Candidate of Medical Sciences, Assistant Professor, Department of Surgical Diseases No. 2 named after Academician N.U. Usmanov, State Educational Institution "Tajik State Medical University named after Avicenna", Researcher, Department of

ник отделения сосудистой хирургии, Республиканский научный центр сердечно-сосудистой хирургии, Душанбе, Таджикистан.

**E-mail:** kurbanovnr71@mail.ru

**https://orcid.org/0000-0002-8277-1292**

**Конунова Дилбар Мехрудинова** – кандидат медицинских наук, заведующий отдел науки Республиканского научного центра сердечно-сосудистой хирургии, Душанбе, Таджикистан.

**E-mail:** dibat\_kanunova@mail.ru

**https://orcid.org/0009-0001-9597-438X**

**Юнусов Хусейн Абдулхакович** – кандидат медицинских наук, ученый секретарь отдел науки Республиканского научного центра сердечно-сосудистой хирургии, Душанбе, Таджикистан.

**E-mail:** husein-yunusov89@mail.ru

**https://orcid.org/0000-0001-8569-3384**

**Исуфов Сулаймон Абдулфайёзович** – аспирант кафедры хирургических болезней №2 имени академика Н.У. Усманова ГОУ «Таджикского государственного медицинского университета им. Абуали ибни Сино», Душанбе, Таджикистан.

**E-mail:** isufovsulaymon@gmail.com

**https://orcid.org/0009-0003-8649-3431**

**\*Адрес для корреспонденции.**

Vascular Surgery, Republican Scientific Center for Cardiovascular Surgery, Dushanbe, Tajikistan.

**E-mail:** kurbanovnr71@mail.ru

**https://orcid.org/0000-0002-8277-1292**

**Konunova Dilbar Mekhrudinova** – Candidate of Medical Sciences, Head of the Science Department of the Republican Scientific Center for Cardiovascular Surgery, Dushanbe, Tajikistan.

**E-mail:** dibat\_kanunova@mail.ru

**https://orcid.org/0009-0001-9597-438X**

**Yunusov Khuseyn Abdulkhakovich** –Candidate of Medical Sciences, Scientific Secretary, Department of Science, Republican Scientific Center for Cardiovascular Surgery, Dushanbe, Tajikistan.

**E-mail:** husein-yunusov89@mail.ru

**https://orcid.org/0000-0001-8569-3384**

**Isufov Sulaimon Abdulfayozovich** – postgraduate student of the Department of Surgical Diseases No. 2 named after Academician N.U. Usmanov of the State Educational Institution “Tajik State Medical University named after Avicenna”, Dushanbe, Tajikistan.

**E-mail:** isufovsulaymon@gmail.com

**https://orcid.org/0009-0003-8649-3431**

**\*Address for correspondence.**

## ОСОБЕННОСТИ ДИАГНОСТИКИ И МИНИИНВАЗИВНОЙ КОРРЕКЦИИ ХОЛЕДОХОЛИТИАЗА У БОЛЬНЫХ С МЕТАБОЛИЧЕСКИМ СИНДРОМОМ

С.Ш. Мусоев<sup>1</sup>, Ш.Ш. Амонов<sup>1,2</sup>, З.Ш. Файзиев<sup>1</sup>, М.О. Олими<sup>1,2</sup>

<sup>1</sup>Республиканский научный центр сердечно-сосудистой хирургии;

<sup>2</sup>Кафедра хирургических болезней №2 имени академика Н.У. Усманова, ГОУ «Таджикский государственный медицинский университет им. Абуали ибни Сино», Душанбе, Таджикистан

**Цель исследования.** Повышение эффективности диагностики и хирургического лечения холедохолитиаза (ХЛ) у пациентов с метаболическим синдромом (МС) с использованием малоинвазивных эндоскопических методов.

**Материал и методы.** В исследование были включены 31 пациент с холедохолитиазом на фоне метаболического синдрома, которым проводились эндоскопические вмешательства. 80,6% пациентов составили женщины трудоспособного возраста, обратившихся в Республиканский научный центр сердечно-сосудистой хирургии с 2024 по 2025 годы. При этом большинство страдали ожирением второй и третьей степени. Использовались методы эндоскопической ретроградной холангиопанкреатографии (ЭРХПГ) и чрескожной чреспечёночной холангиостомии.

**Результаты.** Эндоскопические вмешательства показали 100% диагностическую точность. Осложнения были зарегистрированы у 5,5% пациентов (небольшое кровотечение после папиллотомии), острый панкреатит развился у 19,3% пациентов и успешно лечился консервативно. Раннее выполнение ЭРХПГ с ЭПСТ снизило риск осложнений. Согласно разработанному алгоритму в случаях, когда у пациента низкий ОАР (условно обозначен как I-я степень) – при доминировании сопутствующей патологии, следует предпочтительно отдавать ЭПСТ и ЭПСТ с литоэкстракцией, а при присоединении картины холангита – необходимо произвести литоэкстракцию с назобилиарным дренированием. У пациентов, имеющих средний ОАР (условно обозначен как II-я степень) с доминированием смежных соматических патологий, предпочтение отдается также миниинвазивным эндоскопическим вмешательствам, как ЭПСТ и ЭПСТ с ЛЭ.

**Заключение.** Разработанный алгоритм выбора метода лечения, с учётом клинических особенностей пациента, показал свою эффективность. Эндоскопические методы лечения холедохолитиаза являются оптимальным вариантом малоинвазивного вмешательства, минимизируя операционную агрессию и риск осложнений.

**Ключевые слова:** холедохолитиаз, механическая желтуха, метаболический синдром, ожирение, эндоскопическая папиллосфинктеротомия, ЭРХПГ.

**Для цитирования:** Мусоев С.Ш., Амонов Ш.Ш., Файзиев З.Ш., Олими М.О. Особенности диагностики и миниинвазивной коррекции холедохолитиаза у больных с метаболическим синдромом // *Пластическая хирургия и восстановительная медицина*. 2025. Т.1, №4. С. 61-80. <https://doi.org/10.65197/3106-4035-2025-1-4-61-80>

## FEATURES OF DIAGNOSIS AND MINIMALLY INVASIVE CORRECTION OF CHOLEDOCHOLITHIASIS IN PATIENTS WITH METABOLIC SYNDROME

S.Sh. Musoev<sup>1</sup>, Sh.Sh. Amonov<sup>1,2</sup>, Z.Sh. Fayziev<sup>1</sup>, M.O. Olimi<sup>1,2</sup>

<sup>1</sup>Republican Scientific Center for Cardiovascular Surgery;

<sup>2</sup>Department of Surgical Diseases No. 2 named after Academician N.U. Usmanov, State Educational Institution "Tajik State Medical University named after Avicenna," Dushanbe, Tajikistan

**Purpose of the study.** The aim of the study was to improve diagnostic and the effectiveness of surgical treatment for choledocholithiasis (CL) in patients with metabolic syndrome (MS) using minimally invasive endoscopic methods.

**Material and methods.** The study included 31 patients with choledocholithiasis associated with metabolic syndrome who underwent endoscopic interventions. Eighty-one percent of the patients were working-age women who presented to the Republican Scientific Center for Cardiovascular Surgery between 2024 and 2025. Most of the patients had stage II and III obesity. Endoscopic retrograde cholangiopancreatography (ERCP) and percutaneous transhepatic cholangiostomy were used.

**Results.** Endoscopic interventions demonstrated 100% diagnostic accuracy. Complications were reported in 5.5% of patients (minor bleeding after papillotomy), and acute pancreatitis developed in 19.3% of patients and was successfully treated conservatively. Early ERCP with EPST reduced the risk of complications. According to the developed algorithm, in cases with low AAR (conventionally designated as grade I) and predominantly associated pathologies, preference should be given to EPST and EPST with lithoextraction. If cholangitis is present, lithoextraction with nasobiliary drainage is necessary. In patients with moderate AAR (conventionally designated as grade II) and predominantly associated somatic pathologies, preference is also given to minimally invasive endoscopic interventions, such as EPST and EPST with leukoextraction.

**Conclusion.** The developed treatment algorithm, considering the clinical features of the patient, proved effective. Endoscopic methods for treating choledocholithiasis are the optimal option for minimally invasive intervention, reducing surgical aggression and the risk of complications.

**Key words:** Choledocholithiasis, obstructive jaundice, metabolic syndrome, obesity, endoscopic papillosphincterotomy, ERCP

**For citation:** Musoev S.Sh., Amonov Sh.Sh., Fayziev Z.Sh., Olimi M.O. Features of diagnostics and minimally invasive correction of choledocholithiasis in patients with metabolic syndrome // Plastic surgery and reconstructive medicine. 2025. Vol. 1, No. 4. P. 61-80. <https://doi.org/10.65197/3106-4035-2025-1-4-61-80>

## ХУСУСИЯТҲОИ ТАШХИС ВА ИСЛОҲИ МИНИИНВАЗИВИИ ХОЛЕДОХОЛИТИАЗ ДАР БЕМОРОНИ ГИРИФТОРИ СИНДРОМИ МЕТАБОЛИКӢ

С.Ш. Мусоев<sup>1</sup>, Ш.Ш. Амонов<sup>1,2</sup>, З.Ш. Файзиев<sup>1</sup>, М.О. Олимӣ<sup>1,2</sup>

<sup>1</sup>Маркази ҷумҳуриявии илмии ҷарроҳии дилу рағҳо;

<sup>2</sup>Кафедраи бемориҳои ҷарроҳии №2 ба номи академик Н.У. Усмонов, МДТ «Донишгоҳи давлатии тиббии Тоҷикистон ба номи Абӯалӣ ибни Сино», Душанбе, Тоҷикистон

**Мақсади тадқиқот.** Ҳадафи тадқиқот беҳтар кардани ташхис ва самаранокии табобати ҷарроҳии холедохолитиаз (ХЛ) дар беморони гирифтори синдроми мубодилаи моддаҳо (СМ) бо истифода аз усулҳои эндоскопии минималии инвазивӣ буд.

**Маводҳо ва усулҳо.** Таҳқиқот 31 бемори гирифтори холедохолитиазро, ки бо синдроми мубодилаи моддаҳо алоқаманд буданд ва мудохилаҳои эндоскопӣ анҷом доданд, дар бар мегирифт. Ҳаштоду як ғоизи беморон занони синну соли қобили меҳнат буданд, ки байни солҳои 2024 ва 2025 ба Маркази илмии ҷарроҳии дилу рағ муроҷиат карданд. Аксари беморон фарбеҳии марҳилаҳои II ва III доштанд. Холангиопанкреатографияи ретрогради эндоскопӣ (ERCP) ва холангиостомияи трансцигарии перкутанӣ истифода шуданд.

**Натиҷаҳо.** Мудохилаҳои эндоскопӣ 100% дақиқии ташхисӣ нишон доданд. Дар 5,5% беморон мушкилот гузориш дода шуданд (хунравии ночиз пас аз папиллотомия) ва панкреатити шадид дар 19,3% беморон инкишоф ёфт ва бомуваффақият консервативӣ табобат карда шуд. ERCP-и барвақт бо EPST хатари мушкилотро коҳиш дод. Мувофиқи алгоритми таҳияшуда, дар ҳолатҳои, ки AAR паст аст (шартан ҳамчун дараҷаи I таъин карда мешавад) ва асосан патологияҳои марбут ба он, бояд ба EPST ва EPST бо литоэкстракция афзалият дода шавад. Агар холангит мавҷуд бошад, литоэкстракция бо дренажи назобилиарӣ зарур аст. Дар беморони гирифтори AAR миёна (шартан ҳамчун дараҷаи II таъин карда мешавад) ва асосан патологияҳои соматикӣ алоқаманд, инчунин ба мудохилаҳои эндоскопии ҳадди ақали инвазивӣ, ба монанди EPST ва EPST бо лейкоэкстракция афзалият дода мешавад.

**Хулоса.** Алгоритми табобати таҳияшуда, ки бо назардошти хусусиятҳои клиникии бемор таҳия шудааст, самаранок буд. Усулҳои эндоскопии табобати холедохолитиаз варианти беҳтарин барои мудохилаи ҳадди ақали инвазивӣ мебошанд, ки таҷовузи ҷарроҳиро ва хатари мушкилотро коҳиш медиҳанд.

**Калимаҳои калидӣ:** Холедохолитиаз, зардпарвинии обструктивӣ, синдроми мубодилаи моддаҳо, фарбеҳӣ, папиллосфинктеротомияи эндоскопӣ, ERCP

**Барои иқтибос:** Мусоев С.Ш., Амонов Ш.Ш., Файзиев З.Ш., Олимӣ М.О. Хусусиятҳои ташхис ва ислоҳи миниинвазивии холедохолитиаз дар беморони гирифтори синдроми метаболикӣ // Ҷарроҳии пластикӣ ва тиббӣ барқарорсозӣ. 2025. ҷилди 1, № 4. С. 61-80. <https://doi.org/10.65197/3106-4035-2025-1-4-61-80>

**Актуальность.** Метаболический синдром (МС), встречается в большинстве случаев в развитых странах мира и представляет собой актуальную, порой неконтролируемую проблему в обществе, с прогрессивно растущими показателями распространённости [1, 2, 3]. Данное состояние является предвестником многочисленных заболеваний, в том числе сахарного диабета, атеросклероза, гипертонической болезни и других гормональных нарушений [4]. Ожирение представляет собой одно из наиболее часто сопровождаемых патологию желчного пузыря состояний. Его наличие у пациента в разы усложняет задачи ведения и сохранения жизни пациента. Холедохолитиаз (ХЛ) у больных с МС в разы увеличивает риск развития тяжёлых послеоперационных осложнений и летальности [5, 6]. У пациентов старше 60 лет, которым не проведена предварительная декомпрессия гепатикохоледоха, смертность после операции составляет от 36% до 41% [6, 7]. В случае возникновения осложнений, таких как острый гнойный холангит и холангиогенные абсцессы печени, показатель послеоперационной смертности возрастает до 62% [6, 7, 8].

Из года в год хирургия органов брюшной полости активно развивается и внедряются новые инновационные технологии, которые позволяют проводить операции с минимальным вмешательством. Лапароскопическое вмешательство – одно из самых передовых и эффективных видов хирургического лечения данной патологии. Миниинвазивные методики методики, ориентированы на минимизацию травматичности и ускорение восстановления пациентов, значительно повышают эффективность вмешательства и снижают риск послеоперационных осложнений. Малоинвазивные подходы становятся основой

**Relevance.** Metabolic syndrome (MS) occurs in the majority of cases in developed countries and is a pressing, sometimes uncontrollable, problem in society, with progressively increasing prevalence rates [1, 2, 3]. This condition is a precursor to numerous diseases, including diabetes mellitus, atherosclerosis, hypertension and other hormonal disorders [4]. Obesity is one of the conditions most frequently associated with gallbladder pathology. Its presence in a patient significantly complicates the tasks of managing and preserving the patient's life. Choledocholithiasis (CL) in patients with MS significantly increases the risk of severe postoperative complications and mortality [5, 6]. In patients over 60 years of age who have not undergone preliminary decompression of the common bile duct, the mortality rate after surgery ranges from 36% to 41% [6, 7]. In the event of complications such as acute purulent cholangitis and cholangiogenic liver abscesses, the postoperative mortality rate increases to 62% [6, 7, 8].

Every year, abdominal surgery is rapidly evolving, introducing new innovative technologies that allow for minimally invasive operations. Laparoscopic surgery is one of the most advanced and effective types of surgical treatment for this pathology. Minimally invasive techniques, aimed at minimizing trauma and accelerating patient recovery, significantly increase the effectiveness of the intervention and reduce the risk of postoperative complications. Minimally invasive approaches are becoming the foundation of modern sur-

современных хирургических практик, обеспечивая пациентам, сокращение сроков восстановления с хорошими результатами лечения. В ряде случаев сочетание комбинации миниинвазивных подходов позволяет достичь желаемого результата, а относительно ХЛ у больных с МС – её коррекции, без необходимости использования травматичных лапаротомных доступов [6, 8].

В связи с этим с каждым годом возрастает актуальность проведения научных исследований, с учётом локальных особенностей. В Республике Таджикистан одним из передовых учреждений, занимающихся вопросами миниинвазивных вмешательств при холелитиазе и других патологиях различных анатомических локализаций, является Республиканский научный центр сердечно-сосудистой хирургии. Ежегодно здесь проводятся несколько сотен миниинвазивных вмешательств как на органах грудной, так и брюшной полостей. Ввиду этого изучение опыта отечественных специалистов относительно диагностики, лечения и ведения пациентов с метаболическим синдромом и холедохолитиазом в условиях Республики Таджикистан.

**Цель исследования.** Повышение эффективности диагностики и хирургического лечения холедохолитиаза у пациентов с метаболическим синдромом с использованием малоинвазивных эндоскопических методов.

**Материал и методы.** Исследование проведено на основе анализа лечения 31 пациента, страдающих холедохолитиазом на фоне метаболического синдрома, которым с целью коррекции ХЛ выполнялись эндоскопические вмешательства на базе Республиканского научного центра сердечно-сосудистой хирургии (РНЦССХ) в период 2009 - 2024 годы. Диагноз ХЛ у больных с МС, устанавливали на основании клинических,

хирургических практик, providing patients with reduced recovery times and good treatment outcomes. In some cases, a combination of minimally invasive approaches allows for the desired outcome, and in patients with MS, for its correction, without the need for traumatic laparotomy approaches [6, 8].

Therefore, the relevance of conducting scientific research, taking into account local conditions, increases every year. In the Republic of Tajikistan, one of the leading institutions specializing in minimally invasive interventions for cholelithiasis and other pathologies of various anatomical locations is the Republican Scientific Center for Cardiovascular Surgery. Several hundred minimally invasive interventions are performed annually on both the thoracic and abdominal cavities. Therefore, studying the experience of domestic specialists in the diagnosis, treatment, and management of patients with metabolic syndrome and choledocholithiasis in the Republic of Tajikistan is a priority.

**Purpose of the study.** Improving the efficiency of diagnosis and surgical treatment of choledocholithiasis in patients with metabolic syndrome using minimally invasive endoscopic methods.

**Material and Methods.** The study analyzed the treatment of 31 patients with choledocholithiasis associated with metabolic syndrome, who underwent endoscopic interventions for the correction of choledocholithiasis at the Republican Scientific Center for Cardiovascular Surgery (RSCCS) between 2009 and 2024. The diagnosis of choledocholithiasis in patients

лабораторных и инструментальных исследований с верификацией его данными операционных находок.

В комплекс предоперационного обследования входили: клинико-лабораторное, ультразвуковое исследование, электро- и эхокардиография, исследование функции внешнего дыхания, рентгенография органов грудной клетки, видеогастроскопия, МРХПГ. Немаловажным этапом предоперационной подготовки считалась коррекция доминирующих сопутствующих патологий жизненно-важных органов таких как, сердечно-сосудистой, дыхательной и эндокринной систем.

Следует отметить, что среди пациентов в 41,9% (n=13) случаях имело место наличие послеоперационного резидуального ХЛ, после ЛХЭ (лапароскопическая холецистэктомия), а в 6 (19,3%) наблюдениях из-за тяжести состояния больных на фоне МС, первично были наложены ЧЧХС (чрескожная чреспечёночная холангиостомия).

Большинство пациентов (n=26) 80,6% составили лица женского пола в возрасте до 60 лет, т.е. лица трудоспособного возраста, что лишний раз подтверждает важность не только в плане ХЛ, но и самого МС, как одного из самых актуальных проблем, приобретающих социальный характер.

Из общего количества пациентов (n=31), 2-му и 3-му классу ожирения соответствовали 22 (71,0%) больных. Следовательно, 1-й класс ожирения имел место у 9 (29,0%) больных. Следует отметить, что согласно классификации, единица веса относительно первого класса составляет 30,0-34,9 ед. веса, второму - 35,0-39,9 и третьему -  $\geq 40$  ед. веса.

Соотношение массы тела больных с МС и возраст, несомненно считается одним из важных критериев для выбора

with metabolic syndrome was established based on clinical, laboratory, and instrumental studies, verified by surgical findings.

The preoperative examination included clinical laboratory tests, ultrasound, electrocardiography, echocardiography, pulmonary function tests, chest X-ray, video gastroscopy, and MRCP. Correction of dominant concomitant pathologies of vital organs, such as the cardiovascular, respiratory, and endocrine systems, was considered an important stage of preoperative preparation. It should be noted that 41.9% (n=13) of patients had postoperative residual CL after laparoscopic cholecystectomy (LC), and in 6 cases (19.3%), percutaneous transhepatic cholangiostomy (PTC) was performed primarily due to the severity of the patients' condition associated with MS.

The majority of patients (n=26) (80.6%) were female and under 60 years of age, i.e., individuals of working age, which once again confirms the importance not only of CL but also of MS itself as one of the most pressing issues of social concern.

Of the total number of patients (n=31), 22 (71.0%) corresponded to obesity classes 2 and 3. Consequently, obesity class 1 was present in 9 (29.0%) patients. It should be noted that, according to the classification, a unit of weight relative to class I is 30.0-34.9 units, class II is 35.0-39.9 units, and class III is  $\geq 40$  units.

The ratio of body weight to age in patients with MS is undoubtedly considered

Таблица 1 Распределение пациентов с метаболическим синдромом по категориям массы тела и возрастным группам				Table 1 Distribution of patients with metabolic syndrome by body weight categories and age groups				
Степени ожирения / Degrees of obesity	Возраст / Age							
	до/ to 40		40-60		Свыше / Over 60		Всего / Total	
	Абс. / Abs.	%	Абс. / Abs.	%	Абс. / Abs.	%	Абс. / Abs.	%
I	3	9,7	3	9,7	3	9,7	9	29,0
II	5	16,1	5	16,1	2	6,4	12	38,8
III	3	9,7	6	19,3	1	3,2	10	32,2
<b>Итого / To- tal</b>	11	35,5	14	45,2	6	19,3	31	100

этапности и способа лечения ХЛ (табл. 1).

Из анализа представленной таблицы видно, что, несмотря на относительно молодой возраст, у большинства пациентов было диагностировано ожирение второй и третьей степени, что составило 71,0% (22 пациента) от общей численности исследуемой группы. Более уязвимую группу пациентов составили лица свыше 60 лет (6), из них у 50,0% (3) имелось ожирение второго и третьего класса.

Наряду с МС у всех пациентов были отмечены и другие сопутствующие патологии. При этом в 54,8% (n=17) наблюдениях, имело место наличие двух и более смежных патологий, что несомненно, считалось ключевым фактором возникновения тяжелых интра- и послеоперационных специфических, так и неспецифических осложнений. В этой связи, подробная верификация сопутствующих патологий позволила определить степень вероятности возникновения того или иного осложнения и провести соответствующие профилактические мероприятия, совместно со смежными специалистами (табл. 2).

an important criterion for choosing the stage and method of treatment for chronic lymphocytic leukemia (Table 1).

An analysis of the table shows that, despite their relatively young age, the majority of patients were diagnosed with class II or III obesity, accounting for 71.0% (22 patients) of the total study group. A more vulnerable group of patients included those over 60 years of age (6), of whom 50.0% (3) had class II or III obesity.

Along with MS, all patients also had other comorbidities. Moreover, 54.8% (n=17) of observations had two or more related pathologies, which was undoubtedly considered a key factor in the development of severe intra- and postoperative specific and non-specific complications. Therefore, detailed verification of comorbidities allowed us to determine the likelihood of a particular complication and implement appropriate preventive measures in collaboration with related specialists (table 2).

Таблица 2 Частота сопутствующих патологий у пациентов холедохолитиазом с метаболическим синдромом, абс. (%)	Table 2 Frequency of concomitant pathologies in patients with choledocholithiasis and metabolic syndrome, abs. (%)	
Сопутствующая патология / Concomitant pathology	(n=31)	
	Мужчина / Man	Женщина / Woman
Сахарный диабет I-го и II-го типа / Diabetes mellitus type I and II	5 (16,1)	26 (83,8)
Гипертоническая болезнь / Hypertension	5 (16,1)	26 (83,8)
Ожирение / Obesity	5 (16,1)	26 (83,8)
ИБС / Ischemic heart disease	3 (9,7)	11 (35,5)
ХСН / CHF	3 (9,7)	11 (35,5)
Аритмия / Arrhythmia	2 (6,4)	3 (9,7)
ХВН/ CVI	3 (9,7)	16 (51,6)
ХОБЛ / COPD	4 (12,9)	9 (29,0)
Бронхиальная астма / Bronchial asthma	1 (3,2)	3 (9,7)
Пневмосклероз / Pneumosclerosis	1 (3,2)	4 (12,9)
ЯБЖ и ДПК / GU and DPK	1 (3,2)	1 (3,2)
Гепатиты / Hepatitis HBsAg, HCV	1 (3,2)	3 (9,7)
МВП / UUT	3 (9,7)	4 (12,9)
ОДА/ MSK	2 (6,4)	5 (16,1)

**Примечание:** ХВН – хроническая венозная недостаточность, ХСН – хроническая сердечная недостаточность, ХОБЛ – хроническая обструктивная болезнь легких, ОДА – опорно-двигательный аппарат, МВП – мочевыводящие пути, ЯБЖ и ДПК – язвенная болезнь желудка и 12 перстной кишки

Как видно из таблицы 2, пациентов с ХЛ наряду с МС, сопровождали и другие тяжелые соматические патологии с декомпенсированными стадиями функциональных и/или органических процессов, что на фоне осложненных форм основного заболевания, порой без комплекса патогенетически обоснованных методов предоперационной подготовки, считались абсолютными противопоказаниями к каким-либо инвазивным методам коррекции.

Немаловажное значение в плане выбора способа коррекции и прогноза заболевания у больных ХЛ с МС, имеет срок госпитализации от момента при-

**Note:** CVI – chronic venous insufficiency, CHF – chronic heart failure, COPD – chronic obstructive pulmonary disease, musculo-skeletal system, urinary tract, GU and DPK – gastric ulcer and duodenal ulcer

As can be seen from Table 2, patients with HL, in addition to MS, also had other severe somatic pathologies with decompensated stages of functional and/or organic processes. These, combined with complicated forms of the underlying disease, were sometimes considered absolute contraindications to any invasive correction methods without a comprehensive set of pathogenetically substantiated pre-operative preparation methods.

The duration of hospitalization from the onset of hepatic colic is of significant

ступа печёночной колики.

В 22,6% случаев пациенты были госпитализированы в сроки более 2-х недель от момента приступа печёночной колики и сопровождались различными осложнениями ХЛ. В сроки 4-14 суток госпитализированы 51,6%, 1-3 суток – 25,8% больных. Следовательно, у 6 (19,3%) больных, которым первично была наложена ЧЧХС, показатели билирубина при поступлении были в норме или незначительно повышенными, т.е. картина МЖ (механической желтухи) отсутствовала.

Согласно анамнезу, основной причиной позднего обращения больных являлось самолечение и амбулаторное купирование болевого приступа.

Данное исследование было одобрено администрацией РНЦЦСХ. Все пациенты дали своё информированное согласие на обработку своих персональных данных.

Статистический анализ полученных результатов проводился с использованием программного обеспечения «Statistica 10.0» (StatSoft® Inc, США).

Результаты исследования. Пациенты с метаболическим синдромом требуют особого подхода, поэтому выбор оптимальных сроков, методов и этапности хирургического вмешательства был строго индивидуализирован с учётом особенностей клинической картины холедохолитиаза и состояния жизненно важных органов. В своей практике наша клиника опирается на рекомендации, выработанные на международных конгрессах по хирургии заболеваний желчевыводящих путей, а также на разработанные нами критерии.

Следует отметить, что у 17 (31,5%) больных с высоким и средним риском, зачастую с картиной острого холанги-

importance in terms of the choice of correction method and the prognosis of the disease in patients with HL and MS.

In 22.6% of cases, patients were hospitalized more than two weeks after the onset of hepatic colic and presented with various complications of HL. 51.6% were hospitalized within 4-14 days, and 25.8% within 1-3 days. Consequently, in 6 patients (19.3%) who initially underwent transcranial cholangiostomy, bilirubin levels were normal or slightly elevated upon admission, i.e., there was no evidence of mechanical jaundice.

According to the patient's medical history, the main reason for late presentation was self-medication and outpatient pain relief.

This study was approved by the administration of the Russian Scientific Center for Surgery. All patients provided informed consent for the processing of their personal data.

Statistical analysis of the obtained results was performed using Statistica 10.0 software (StatSoft® Inc, USA).

Study results. Patients with metabolic syndrome require a specialized approach, so the optimal timing, methods, and stages of surgical intervention were carefully individualized, taking into account the clinical presentation of choledocholithiasis and the condition of vital organs. In our practice, our clinic relies on recommendations developed at international congresses on biliary tract surgery, as well as our own criteria.

та, ранняя ЭРХПГ+ЭПСТ оказала высокую эффективность, в плане адекватной предоперационной коррекции функции жизненно-важных органов.

Поскольку ЭРХПГ с ЭПСТ необходима для лечения острого холангита, включение пациентов с острым холангитом или без него оказывает большое влияние на результаты лечения в целом. При этом у этого контингента больных ранняя ЭРХПГ с ЭПСТ достоверно снижала показатели интра- и послеоперационных осложнений, тем самым и смертности, что имеет немаловажное практическое значение.

В качестве дискуссии нужно отметить, что в действительности необоснованная ранняя ЭРХПГ с ЭПСТ, также негативно может повлиять на показатели осложнений и смертности у пациентов с МС. Следовательно, мы не рекомендуем рутинно выполнять раннюю ЭРХПГ с ЭПСТ всем пациентам с МС, осложненным БП (Билиарный панкреатит). В целом, предпочтение ранней эндоскопической коррекции ХЛ у больных с МС, следует отдавать в случаях БП, с установленным или предполагаемым холангитом. Однако, когда технически невозможно выполнить ЭРХПГ с ЭПСТ или имеется наличие противопоказаний, то пункционная декомпрессия ГХ (гепатикохоледох), считается адекватным методом, как первый этап лечения этой категории больных (табл.3).

Так, степень операционно-анестезиологического риска (OAR) оказалась ключевым фактором в выборе той или иной тактики лечения больных ХЛ с МС. Следовательно, неотложное и срочное назобилиарное дренирование ГХ эндоскопическим путём, проведено всего 15,1% пациентам с первой степенью OAR, а с учётом тяжести состояния,

It should be noted that in 17 (31.5%) high- and intermediate-risk patients, often with acute cholangitis, early ERCP with EPS was highly effective in adequately correcting vital organ function preoperatively.

Since ERCP with EPS is necessary for the treatment of acute cholangitis, the inclusion of patients with or without acute cholangitis has a significant impact on overall treatment outcomes. Moreover, in this cohort of patients, early ERCP with EPS significantly reduced intra- and postoperative complication rates, and thus mortality, which has significant practical implications.

It should be noted that, in fact, unjustified early ERCP with EPS can also negatively impact complication and mortality rates in patients with MS. Therefore, we do not recommend routinely performing early ERCP with EPS in all patients with MS complicated by BP (biliary pancreatitis). In general, early endoscopic correction of cholangitis in patients with MS should be preferred in cases of BP with established or suspected cholangitis. However, when ERCP with EPS is technically impossible or there are contraindications, puncture decompression of the common bile duct (CBD) is considered an adequate first-stage treatment for this category of patients (table 3).

Thus, the degree of surgical and anesthetic risk (SAR) turned out to be a key factor in choosing a treatment strategy for patients with chronic lymphocytic syndrome (CHS) and metabolic syndrome (MS). Consequently, urgent and urgent endoscopic nasobiliary drainage of the HC was performed in only 15.1% of patients with stage I SAR, while, tak-

<b>Таблица 3</b> <b>Тип оперативных вмешательств в зависимости от времени их проведения</b>		<b>Table 3</b> <b>Type of surgical interventions depending on the time of their implementation</b>		
<b>Характер операции / Nature of the operation</b>	<b>Степень операционно-анестезиологического риска / The degree of surgical and anesthetic risk</b>			<b>Всего / Total</b>
	<b>I (n=14)</b>	<b>II (n=9)</b>	<b>III (n=8)</b>	
Неотложное и срочное ДГХ / Urgent and urgent DHD	5 (15,1%)	3 (23,1%)	3 (37,5%)	11 (20,4%)
ДГХ с литоэкстракцией / DHD with lithoextraction	7 (21,2%)	5 (38,5%)	3 (37,5%)	15 (27,8%)
ДГХ с литоэкстракцией и НБД / DHD with lithoextraction and NBD	2 (6,1%)	1 (7,7%)	2 (25,0%)	5 (9,2%)
<b>Итого / Total</b>	<b>14 (45,2%)</b>	<b>9 (29,0%)</b>	<b>8 (14,8%)</b>	<b>31 (100%)</b>

**Примечание:** ДГХ – декомпрессия гепатикохоледаха, НБД –назобилиарное дренирование

**Note:** DHD – decompression of the common bile duct, NBD – nasobiliary drainage

пациентам средней и высокой степени ОАР, дренирование ГХ проведено в 23,1% и 37,5% случаях соответственно. При этом во время эндоскопических вмешательств у 21,2% пациентов с первой степенью ОАР, у 38,5% и 37,5% - со средней и высокой степенью ОАР удалось произвести эндоскопическую литоэкстракцию что, по сути, считалось окончательным методом лечения этого тяжёлого контингента больных. У 5 из 11 пациентов с картиной холангита удалось произвести ЭПСТ, литоэкстракцию с НБД (пациентам первой степени ОАР - 6,1%, средней – 7,7% и высокой – 25,0%). Минилапаротомная коррекция ХЛ проведена в основном пациентам с низкой и средней степенью ОАР (57,6% и 30,8% соответственно).

Эндоскопические методы декомпрессии применялись в большинстве случаев с учётом тяжести состояния пациентов, что позволяло создавать условия для проведения комплексной предопе-

ing into account the severity of the condition, SAR drainage was performed in 23.1% and 37.5% of patients with moderate and high SAR, respectively. Furthermore, during endoscopic interventions, endoscopic lithoextraction was performed in 21.2% of patients with stage I SAR, and in 38.5% and 37.5% of patients with moderate and high SAR, respectively. This, in essence, was considered the definitive treatment method for this severely affected group of patients. In 5 of 11 patients with cholangitis, EPST and lithoextraction with NBD were successfully performed (6.1% of patients with grade 1 AAR, 7.7% of patients with moderate AAR, and 25.0% of patients with high AAR). Minilaparotomic correction of cholangitis was performed primarily in patients with low and moderate AAR (57.6% and 30.8%, respectively).

Endoscopic decompression methods were used in most cases, taking into account the

рационной подготовки, основанной на патогенетических принципах. Важно отметить, что в случае острых билиарных панкреатитов лечение начиналось с консервативных мер. Если медикаментозная терапия не давала должного эффекта, то проводилось срочное миниинвазивное вмешательство для билиарной декомпрессии.

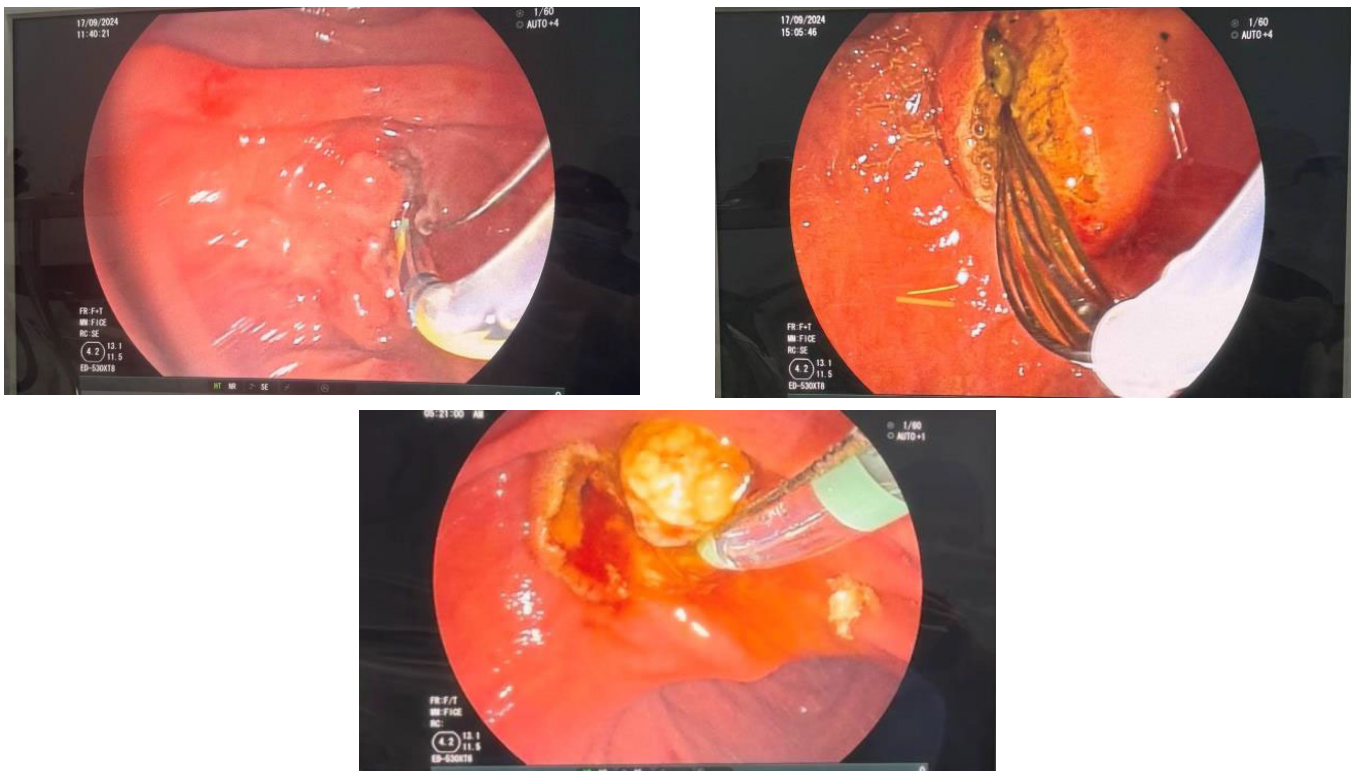
Таким образом, стратегия лечения холедохолитиаза у пациентов с метаболическим синдромом была основана на глубоких знаниях патогенеза портальной эндотоксемии, а также особенностей микроциркуляции и кровообращения в зависимости от тяжести осложнений, возникающих на фоне основной патологии. Такой подход позволил нам выбрать наиболее эффективные методы коррекции, минимизируя травматичность вмешательств. Применение сочетанных миниинвазивных технологий обеспечивало не только успешное лечение, но и позволило проводить профилактику тяжелых специфических и неспецифических послеоперационных осложнений, что значительно улучшало лечебный эффект у пациентов. Особое внимание при этом уделялось индивидуализации лечения каждого пациента, с учетом его клинического состояния и рисков. Выбор хирургического метода был строго персонализирован и осуществлялся с соблюдением клинических алгоритмов, разработанных в нашем центре, что способствовало высокому уровню диагностики и лечения.

Во всех случаях (n=31) эндоскопические дренирующие вмешательства, сопровождались ЭРХПГ, с явной клиникой ХЛ, чёткими топическими расположениями конкрементов и наличии холангиоэктазии. Диагностическая точность

severity of the patient's condition, which allowed for comprehensive preoperative preparation based on pathogenetic principles. Importantly, in cases of acute biliary pancreatitis, treatment began with conservative measures. If drug therapy was ineffective, urgent minimally invasive intervention for biliary decompression was performed.

Thus, the treatment strategy for choledocholithiasis in patients with metabolic syndrome was based on a thorough understanding of the pathogenesis of portal endotoxemia, as well as the characteristics of microcirculation and blood flow, depending on the severity of complications arising from the underlying pathology. This approach allowed us to select the most effective correction methods while minimizing the invasiveness of the interventions. The use of combined minimally invasive technologies not only ensured successful treatment but also allowed for the prevention of severe specific and non-specific postoperative complications, significantly improving the therapeutic outcome for patients. Particular attention was paid to individualizing treatment for each patient, taking into account their clinical condition and risks. The choice of surgical method was strictly personalized and followed clinical algorithms developed at our center, ensuring a high level of diagnostics and treatment.

In all cases (n=31), endoscopic drainage procedures were accompanied by ERCP, with clear clinical signs of cholangiocarcinoma, clear localization of stones, and the presence of cholangioectasia. The diagnostic accuracy of ERCP reached 100% (Fig. 1).



**Рис. 1.** Этапы ЭПСТ и литоэкстракции у пациентки с метаболическим синдромом  
**Fig. 1.** Stages of EPST and lithoextraction in a patient with metabolic syndrome

ЭРХПГ, при этом достигала 100% (рис.1).

Осложнения во время и после эндоскопических вмешательств были зарегистрированы в трёх (5,5%) случаях, проявившихся в виде незначительного кровотечения из раны после папиллотомии, которое было успешно остановлено с использованием электрокоагуляции.

Таким образом, эндоскопические методы коррекции холедохолитиаза у пациентов с метаболическим синдромом, при правильно выбранной стратегии, становятся оптимальным вариантом малоинвазивного лечения. Эти подходы позволяют существенно снизить операционную травматичность, что значительно ускоряет восстановление пациента и минимизирует риск послеоперационных осложнений. К тому же, эндоскопия демонстрирует высокий диагностический и лечебный эффект, обеспечивая точность в устранении желч-

Complications during and after endoscopic procedures were reported in three cases (5.5%), manifesting as minor bleeding from the papillotomy wound, which was successfully stopped using electrocoagulation.

Thus, endoscopic methods for correcting choledocholithiasis in patients with metabolic syndrome, when chosen correctly, are becoming an optimal minimally invasive treatment option. These approaches significantly reduce surgical trauma, significantly accelerating patient recovery and minimizing the risk of postoperative complications. Furthermore, endoscopy demonstrates a high diagnostic and therapeutic efficacy, ensuring precise treatment of gallstones and biliary disorders.

нокаменных и билиарных нарушений.

Особую роль эти методы играют, когда они используются на первом этапе хирургического вмешательства, направленного на ликвидацию основного патогенетического звена печёночной недостаточности. Устранение этой ключевой проблемы на раннем этапе способствует значительному улучшению клинического состояния пациента, а также положительно влияет на прогноз заболевания в целом. Этот подход не только снижает риск развития осложнений, но и позволяет достичь более стабильных и конечных результатов лечения, что особенно важно для больных с сопутствующими метаболическими нарушениями.

Осложнение в виде острого панкреатита после эндоскопических вмешательств было зарегистрировано у 6 (19,3%) пациентов с метаболическим синдромом, которые были пролечены консервативными мероприятиями.

С учётом тяжести ОАР, на основе нашего опыта был разработан алгоритм выбора миниинвазивных методов лечения холедохолитиаза у пациентов с метаболическим синдромом (рис. 2).

Обсуждение. Метаболический синдром продолжает оставаться одним из самых часто встречаемых синдромов, сопровождающих серьёзные заболевания, в том числе связанные с нарушением обмена веществ и гормонального статуса [4, 9, 10]. Наличие камней в желчном пузыре является одной из наиболее часто встречаемых из них. Согласно разработанному алгоритму в случаях, когда у пациента низкий ОАР (условно обозначен как I-я степень) – при доминировании сопутствующей патологии, следует предпочтение отдавать ЭПСТ и ЭПСТ с литоэкстракцией, а при присоединении картины холангита – необходимо произвести

These methods play a special role when used in the first stage of surgical intervention aimed at eliminating the primary pathogenetic link in liver failure. Addressing this key problem early on significantly improves the patient's clinical condition and positively impacts the overall prognosis of the disease. This approach not only reduces the risk of complications but also allows for more stable and definitive treatment outcomes, which is especially important for patients with concomitant metabolic disorders.

Acute pancreatitis, a complication following endoscopic interventions, was reported in 6 (19.3%) patients with metabolic syndrome who were treated conservatively.

Taking into account the severity of acute pancreatitis, we developed an algorithm based on our experience for selecting minimally invasive treatment methods for choledocholithiasis in patients with metabolic syndrome (Fig. 2).

Discussion. Metabolic syndrome continues to be one of the most common syndromes accompanying serious diseases, including those associated with metabolic and hormonal disorders [4, 9, 10]. The presence of gallstones is one of the most common of them. According to the developed algorithm, in cases where the patient has low AAR (conventionally designated as grade I) - with the predominance of concomitant pathology, preference should be given to EPST and EPST with lithoextraction, and in the presence of cholangitis, it is necessary to perform lithoex-

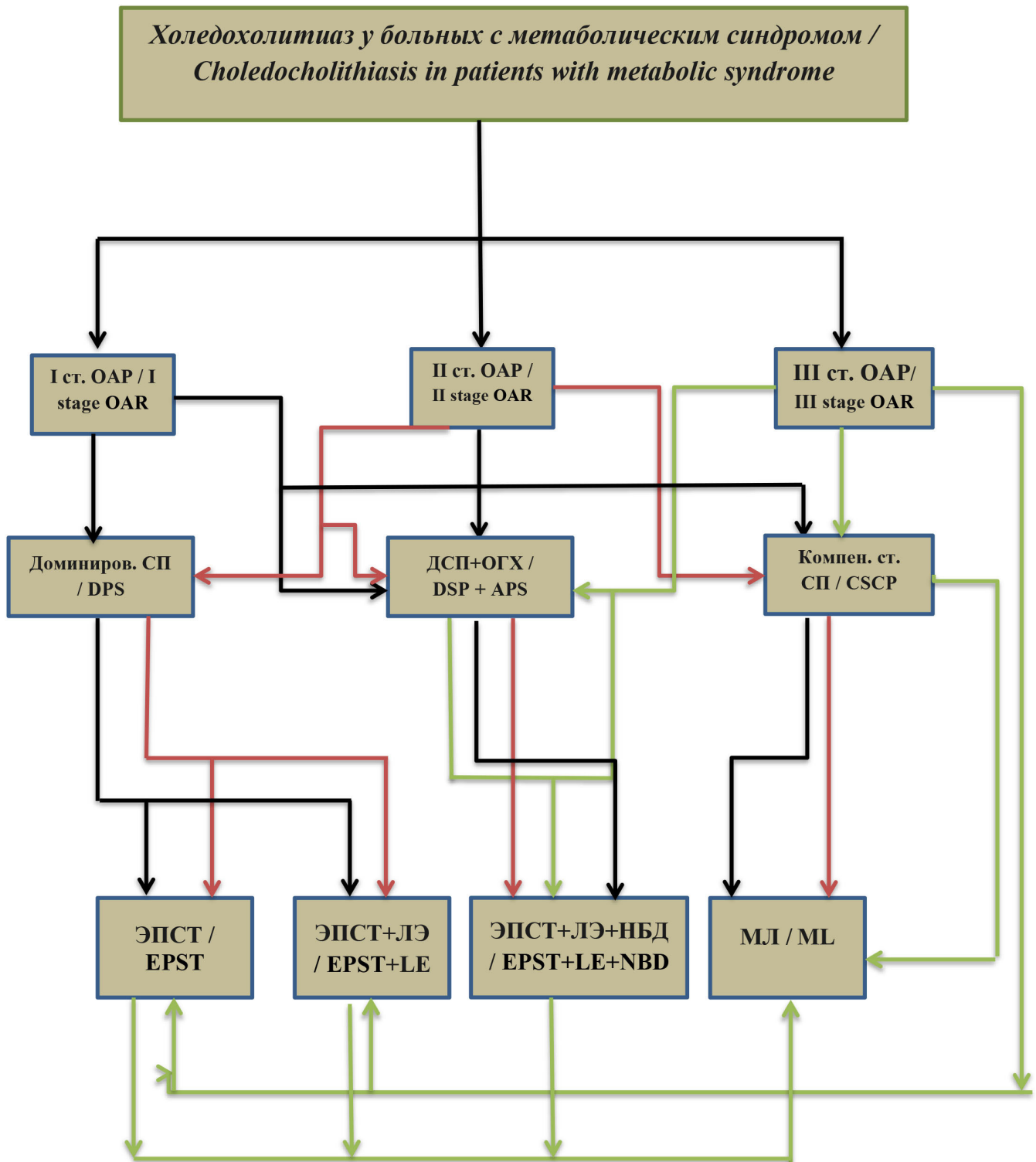


Рис. 2. Алгоритм выбора способа миниинвазивного лечения холедохолитиаза у больных с метаболическим синдромом, с учётом степени операционно-анестезиологического риска

Fig. 2. Algorithm for choosing a method of minimally invasive treatment of choledocholithiasis in patients with metabolic syndrome, taking into account the degree of surgical and anesthetic risk

**Примечание:** ОАР – операционно-анестезиологический риск, СП – сопутствующая патология, срочная миниинвазивная билиарная декомпрессия, НБД – назобилиарное дренирование, ЛЭ – лапароскопическая холецистэктомия, ДСП – Доминирование сопутствующая патология, ДСП – Доминирование сопутствующая патология + ОГХ – острый гнойный холангит, КССП – Компенсирование стадии сопутствующая патология, ЭПСТ – эндоскопическая папилосфинктеротомия, ЭПСТ – эндоскопическая папилосфинктеротомия + ЛЭ – литоэкстракция, ЭПСТ+ЛЭ+НБД – эндоскопическая папилосфинктеротомия + литоэкстракция + назобилиарное дренирование, МЛ – мини лапаротомия.

литоэкстракцию с назобилиарным дренированием [11, 12]. У пациентов, имеющих средний ОАР (условно обозначен как II -я степень) с доминированием смежных соматических патологий, предпочтение отдается также миниинвазивным эндоскопическим вмешательствам, как ЭПСТ и ЭПСТ с ЛЭ [13, 14]. Присоединение холангита, обязывает дополнить операцию НБД. Самым заслуживающим внимания составляет категория больных с высоким ОАР, где, в частности, имеется необходимость выбора 2-х этапного подхода в лечении, включая сочетанные эндоскопические и минилапаротомные методы [15].

Следует отметить, что МС, в целом считается системным заболеванием и одним единственным критерием, невозможно оценить тяжесть состояния пациента. Мы в клинике основывались на показателях функции печени, клинических симптомах и результатах лучевых методов исследования, а также ранее упомянутые критерии, играющие важную роль в выборе метода малоинвазивного лечения для данной тяжелой категории пациен-

**Note:** OAR – surgical anesthetic risk, SP – concomitant pathology, urgent minimally invasive biliary decompression, NBD – nasobiliary drainage, LE – laparoscopic cholecystectomy, DSP – Dominance of concomitant pathology, DSP – Dominance of concomitant pathology + APC – acute purulent cholangitis, CSCP – Compensation of the stage of concomitant pathology, EPST – endoscopic papillosphincterotomy, EPST – endoscopic papillosphincterotomy + LE – lithoextraction, EPST+LE+NBD – endoscopic papillosphincterotomy + lithoextraction + nasobiliary drainage, ML – mini laparotomy.

traction with nasobiliary drainage [11, 12]. In patients with moderate AAR (conventionally designated as grade II) with the predominance of adjacent somatic pathologies, preference is also given to minimally invasive endoscopic interventions, such as EPST and EPST with LE [13, 14]. The presence of cholangitis requires supplementing the operation with NBD. The most noteworthy category of patients is those with high AAR, where, in particular, a two-stage treatment approach is necessary, including combined endoscopic and minilaparotomy techniques [15].

It should be noted that MS is generally considered a systemic disease, and it is impossible to assess the severity of a patient's condition using a single criterion. At the clinic, we relied on liver function tests, clinical symptoms, and imaging results, as well as the previously mentioned criteria, which play an important role in choosing a minimally invasive treatment method for this severely invasive patient population.

тов.

**Заключение.** Таким образом, разработанный нами алгоритм выбора тактики лечения ХЛ у больных с МС требует разностороннего охвата таких параметров, как показатели функции печени, клинической картины, доминирования той или иной сопутствующей патологии, разновидности осложнений ХЛ, результатов лучевых методов исследования и др. Эндоскопические методы лечения холедохолитиаза демонстрируют высокий диагностический и лечебный эффект. При правильно выбранной тактике становятся оптимальным вариантом малоинвазивного лечения и позволяют снизить оперативную агрессию и минимизировать риск послеоперационных осложнений.

#### ЛИТЕРАТУРА

1. Абрамова А.Г., Хорев А.Н., Плюта А.В. Выбор оперативных вмешательств при лечении пациентов с крупным множественным холедохолитиазом. Современные проблемы науки и образования. 2016; 5: 100-109.
2. Агаев Б.А., Юсифзаде К.Р. Эффективность усовершенствованной методики сфинктеротомии при обструкции внепеченочных желчных путей. Вестник Российской военно-медицинской академии. 2015;1: 23-28.
3. Кит О.И., Колесников Е.Н., Мезенцев С.С., Снежко А.В. Антеградные операции желчеотведения при механической желтухе. Анналы хирургической гепатологии. 2017; 22(2): 89-93. <https://doi.org/10.16931/1995-5464.2017289-93>.
4. Ходжамуратов Г.М., Шаймонов А.Х., Саидов М.С., Шамсов Н.Х., Мирзоев Н.М. Хирургия желудка и другие виды оперативных вмешательств при ожирении: сравнительная оценка результатов лечения. Евразий-

**Conclusion.** Thus, the algorithm we developed for selecting a treatment strategy for choledocholithiasis in patients with MS requires comprehensive consideration of parameters such as liver function, clinical presentation, the prevalence of any comorbidities, the type of choledocholithiasis complications, imaging results, and others. Endoscopic treatments for choledocholithiasis demonstrate high diagnostic and therapeutic efficacy. When appropriately chosen, they become the optimal minimally invasive treatment option, reducing surgical invasiveness and minimizing the risk of postoperative complications.

#### REFERENCES

1. Abramova A.G., Khorev A.N., Plyuta A.V. Choice of surgical interventions in the treatment of patients with large multiple choledocholithiasis. Modern problems of science and education. 2016; 5: 100-109.
2. Agayev B.A., Yusifzade K.R. Efficiency of an improved sphincterotomy technique for extrahepatic biliary tract obstruction. Bulletin of the Russian Military Medical Academy. 2015; 1: 23-28.
3. Kit O.I., Kolesnikov E.N., Mezentsev S.S., Snezhko A.V. Antegrade bile drainage operations for obstructive jaundice. Annals of surgical hepatology. 2017; 22(2): 89-93. <https://doi.org/10.16931/1995-5464.2017289-93>.
4. Khodjamuradov G.M., Shaimanov A.Kh., Saidov M.S., Shamsov N.Kh., Mirzoev N.M. Gastric surgery and other types of surgical interventions for obesity: a comparative assessment of treatment results. Eurasian Scientific Medical Jour-

- ский научно-медицинский журнал «Сино». 2024; 5(1): 47-54. <https://doi.org/10.54538/2707-5265-2024-5-1-47-54>
5. Махмадов Ф.И., Нажмудинов Ф.Н. Выбор миниинвазивной тактики лечения холедохолитиаза у больных с ожирением. Вестник последипломного образования в сфере здравоохранения. 2022; 2: 44-51.
  6. Махмадов Ф.И., Садуллоев Д.Н., Муродов А.И., Ашуров А.С., Сафаров Ф.Ш., Нажмудинов Ф.Н. Релaparотомия и повторные миниинвазивные вмешательства в гепатобилиарной хирургии. Здравоохранение Таджикистана. 2022; 2(353): 54-59. <https://doi.org/10.52888/0514-2515-2022-353-2-55-60>.
  7. Хаджибаев Ф.А., Тилемисов С.О., Хашимов М.А., Тилемисов Р.О. Антеградная и ретроградная холангиография при диагностике механической желтухи. Вестник хирургической гастроэнтерологии. 2016; 3: 76. <https://doi.org/10.17116/vhge20163376>.
  8. Dasgupta A., Banerjee R., Pan T., Suman S., Basu U., Paul B. Metabolic syndrome and its correlates: A cross-sectional study among adults aged 18-49 years in an Urban Area of West Bengal. *Indian Journal of Public Health*. 2020; 64(1): 50-54. [https://doi.org/10.4103/ijph.IJPH\\_50\\_19](https://doi.org/10.4103/ijph.IJPH_50_19).
  9. Wilkins T., Agabin E., Varghese J., Talukder A. Gallbladder dysfunction: cholecystitis, choledocholithiasis, cholangitis, and biliary dyskinesia. *Primary Care: Clinics in Office Practice*. 2017; 44(4):575-597. <https://doi.org/10.1016/j.pop.2017.07.002>.
  10. Хакимзода Б.Х., Рахмонов Д.А. Опыт проведения миниинвазивных вмешательств по поводу ожирения в условиях Республики Таджикистан. *Пластическая хирургия и восстановительная медицина*. 2024; 5(1): 47-54. <https://doi.org/10.54538/2707-5265-2024-5-1-47-54>
  5. Makhmadov F.I., Nazhmudinov F.N. The choice of minimally invasive tactics for the treatment of choledocholithiasis in patients with obesity. *Bulletin of Postgraduate Education in Healthcare*. 2022; 2: 44-51.
  6. Makhmadov F.I., Sadulloev D.N., Murodov A.I., Ashurov A.S., Safarov F.Sh., Nazhmudinov F.N. Relaparotomy and repeat minimally invasive interventions in hepatobiliary surgery. *Tajikistan Health*. 2022; 2(353): 54-59. <https://doi.org/10.52888/0514-2515-2022-353-2-55-60>.
  7. Khadzhibaev F.A., Tilemisov S.O., Khashimov M.A., Tilemisov R.O. Antegrade and retrograde cholangiography in the diagnosis of mechanical jaundice. *Bulletin of surgical gastroenterology*. 2016; 3: 76. <https://doi.org/10.17116/vhge20163376>.
  8. Dasgupta A., Banerjee R., Pan T., Suman S., Basu U., Paul B. Metabolic syndrome and its correlates: A cross-sectional study among adults aged 18-49 years in an Urban Area of West Bengal. *Indian Journal of Public Health*. 2020; 64(1): 50-54. [https://doi.org/10.4103/ijph.IJPH\\_50\\_19](https://doi.org/10.4103/ijph.IJPH_50_19).
  9. Wilkins T., Agabin E., Varghese J., Talukder A. Gallbladder dysfunction: cholecystitis, choledocholithiasis, cholangitis, and biliary dyskinesia. *Primary Care: Clinics in Office Practice*. 2017; 44(4):575-597. <https://doi.org/10.1016/j.pop.2017.07.002>.
  10. Khakimzoda B.Kh., Rakhmonov D.A. Experience of minimally invasive interventions for obesity in the Republic of Tajikistan. *Plastic surgery and reconstructive medicine*. 2025; 1(1): 6-15. <https://doi.org/10.65197/3106-4035-2025-1-1-6-15>

- новительная медицина. 2025; 1(1): 6-15. <https://doi.org/10.65197/3106-4035-2025-1-1-6-15>
11. Хакимзода Б.Х. Резекция желудка при морбидном ожирении: современное состояние вопроса. Евразийский научно-медицинский журнал «Сино». 2024; 5(2): 69-78. <https://doi.org/10.54538/2707-5265-2024-5-2-69-78>
  12. Галимов О.В., Ханов В.О., Насырова К.В., Галимов Д.О., Ибрагимов Т.Р. Способ прогнозирования результатов хирургического лечения морбидного ожирения при рестриктивном типе бариатрической операции. Медицинский вестник Башкортостана. 2025; 19(5): 59-63.
  13. Salimbene O., Voltolini L., Mercier O., Viggiano D., Hanna A., Gonfiotti A., Fadel E. Parenchyma-Sparing Bronchial Sleeve Resection in Low-Grade Malignant Diseases. *Cancers*. 2025; 17(13): 2156.
  14. Rusca Giménez M., Gonzalez-Rivas D., Gómez Tabales J., Bosinceanu M. L., Illana Wolf J., Espinosa Jiménez D. Uniportal Robotic-Assisted Sleeve Resection of the Left Main Bronchus and Secondary Carinal Reconstruction for Typical Carcinoid Tumor. *European Journal of Cardio-Thoracic Surgery*. 2025; 67(9): ezaf280.
  15. Ruziev U.S. The effect of laparoscopic sleeve resection of gastric on nutritional status and the effectiveness of its correction (literature review). *Central Asian Journal of Medicine*. 2025; 3: 137-147.
  11. Khakimzoda B.Kh. Gastric resection in morbid obesity: current state of the issue. *Eurasian scientific and medical journal «Sino»*. 2024; 5(2): 69-78. <https://doi.org/10.54538/2707-5265-2024-5-2-69-78>
  12. Galimov O.V., Khanov V.O., Nasyrova K.V., Galimov D.O., Ibragimov T.R. A method for predicting the results of surgical treatment of morbid obesity with a restrictive type of bariatric surgery. *Medical Bulletin of Bashkortostan*. 2025; 19(5): 59-63.
  13. Salimbene O., Voltolini L., Mercier O., Viggiano D., Hanna A., Gonfiotti A., Fadel E. Parenchyma-Sparing Bronchial Sleeve Resection in Low-Grade Malignant Diseases. *Cancers*. 2025; 17(13): 2156.
  14. Rusca Giménez M., Gonzalez-Rivas D., Gómez Tabales J., Bosinceanu M. L., Illana Wolf J., Espinosa Jiménez D. Uniportal Robotic-Assisted Sleeve Resection of the Left Main Bronchus and Secondary Carinal Reconstruction for Typical Carcinoid Tumor. *European Journal of Cardio-Thoracic Surgery*. 2025; 67(9): ezaf280.
  15. Ruziev U.S. The effect of laparoscopic sleeve resection of gastric on nutritional status and the effectiveness of its correction (literature review). *Central Asian Journal of Medicine*. 2025; 3: 137-147.

**ФИНАНСИРОВАНИЕ**

Финансовой поддержки не было.

**КОНФЛИКТ ИНТЕРЕСОВ**

Авторы заявляют об отсутствии конфликта интересов.

**ИНФОРМАЦИЯ ОБ АВТОРАХ:**

**\*Мусоев Сорбон Шералиевич** – кандидат медицинских наук, заведующий лечебно-диагностического отделения Республиканского научного центра сердечно-сосудистой хирургии, Душанбе, Таджикистан.

<https://orcid.org/0000-0002-7178-5250>

**E-mail:** smusoev00@mail.ru

**Амонов Шухрат Шодиевич** – доктор медицинских наук, ведущий научный сотрудник отделения эндоскопической хирургии Республиканского научного центра сердечно-сосудистой хирургии, доцент кафедры хирургических болезней №2 имени академика Н.У. Усманова, ГОУ «Таджикского государственного медицинского университета им. Абуали ибни Сино», Душанбе, Таджикистан.

<https://orcid.org/0000-0002-3702-6584>

**E-mail:** shuhrat.amonov@yandex.ru

**Файзиев Закирджон Шарифович** – кандидат медицинских наук, старший научный сотрудник отделения эндоскопической хирургии Республиканского научного центра сердечно-сосудистой хирургии, Душанбе, Таджикистан.

<https://orcid.org/0000-0003-4172-4286>

**E-mail:** zokir.67@mail.ru

**Олими Маъруф Олимджон** – соискатель кафедры хирургических болезней №2 имени академика Н.У. Усманова, ГОУ «Таджикского государственного медицинского университета им. Абуали ибни Сино», научный сотрудник отделения бариатрии и герниологии Республиканского научного центра сердечно-сосудистой хирургии, Душанбе, Таджикистан.

<https://orcid.org/0000-0002-1761-0257>

**E-mail:** marufjon93-93@mail.ru

**\*Адрес для корреспонденции.**

**FINANCING**

There was no financial support.

**CONFLICT OF INTERESTS**

The authors declare no conflict of interest.

**INFORMATION ABOUT THE AUTHORS:**

**\*Musoev Sorbon Sheralievich** – Candidate of Medical Sciences, Head of the Treatment and Diagnostic Department of the Republican Scientific Center for Cardiovascular Surgery, Dushanbe, Tajikistan.

<https://orcid.org/0000-0002-7178-5250>

**E-mail:** smusoev00@mail.ru

**Amonov Shukhrat Shodievich** – Doctor of Medical Sciences, Leading Researcher of the Department of Endoscopic Surgery of the Republican Scientific Center for Cardiovascular Surgery, Associate Professor of the Department of Surgical Diseases No. 2 named after Academician N. U. Usmanov, State Educational Institution “Tajik State Medical University named after Avicenna”, Dushanbe, Tajikistan.

<https://orcid.org/0000-0002-3702-6584>

**E-mail:** shuhrat.amonov@yandex.ru

**Fayziev Zakirjon Sharifovich** – Candidate of Medical Sciences, Senior Researcher, Department of Endoscopic Surgery, Republican Scientific Center for Cardiovascular Surgery, Dushanbe, Tajikistan.

<https://orcid.org/0000-0003-4172-4286>

**E-mail:** zokir.67@mail.ru

**Olimi Maruf Olimjon** – applicant of the Department of Surgical Diseases No. 2 named after Academician N. U. Usmanov, State Educational Institution «Tajik State Medical University named after Abu Ali ibn Sino», research fellow in the Department of Bariatrics and Herniology of the Republican Scientific Center for Cardiovascular Surgery, Dushanbe, Tajikistan.

<https://orcid.org/0000-0002-1761-0257>

**E-mail:** marufjon93-93@mail.ru

**\*Address for correspondence.**

## ПОКАЗАТЕЛИ СИСТЕМЫ ГЕМОСТАЗА ПРИ ХИРУРГИЧЕСКОМ ЛЕЧЕНИИ ЖЕЛЧНОКАМЕННОЙ БОЛЕЗНИ У БОЛЬНЫХ, ПЕРЕНЕСШИХ ОПЕРАЦИИ НА СЕРДЦЕ

М.О. Олими<sup>1,2</sup>, Ш.Ш. Амонов<sup>1,2</sup>, С.Ш. Мусоев<sup>1</sup>, З.Ш. Файзиев<sup>1</sup>, Ф.Ш. Рахматуллоев<sup>1</sup>  
*<sup>1</sup>Республиканский научный центр сердечно-сосудистой хирургии;*

*<sup>2</sup>Кафедра хирургических болезней №2 имени академика Н.У.Усманова ГОУ “Таджикский государственный медицинский университет им. Абуали ибни Сино”, Душанбе, Таджикистан*

**Цель исследования.** Изучить состояние гемостаза у кардиохирургических больных, с сопутствующей желчекаменной болезнью для выбора малоинвазивных хирургических вмешательств.

**Материал и методы.** Все 34 обследованных пациента принимали антикоагулянтные и/или антиагрегантные препараты. Для оценки состояния свертывающей системы, всем больным, забор крови для анализа проводился 2 раза в день, до прекращения действия принимаемого антикоагулянта и/или антиагреганта, изокоагуляцию и проведения операции, т.к. у большинства больных во время обращения в стационар было состояние гипокоагуляции. Для периоперационного введения пациентов использовали клиническую рекомендацию МЗ РФ 2018 года (Периоперационное введение пациентов, получающих длительную антитромботическую терапию). Пациентам в 24 случаях, холецистэктомия была выполнена лапароскопическим способом, остальным 10 пациентам - из мини доступа.

**Результаты.** Средние показатели свертывающей системы перед операцией были в состоянии гипокоагуляции, во время и в первый день после операции отмечено изокоагуляция и после приёма антикоагулянтов и/или антиагрегантов, на 3 день после операции средние показатели приближались к исходным параметрам до операции. Средняя продолжительность операции при ЛХЭ составила  $63 \pm 13,5$  мин, при холецистэктомии из мини доступа  $65 \pm 15,7$  мин. Интраоперационных и послеоперационных осложнений не наблюдалось.

**Заключение.** Учитывая отсутствие интра- и послеоперационных осложнений и благоприятные исходы, холецистэктомия миниинвазивными способами является методом выбора для больных, перенесших операции на сердце.

**Ключевые слова:** желчнокаменная болезнь, калькулёзный холецистит, перенесшие операции на сердце, лапароскопическая холецистэктомия, холецистэктомия из мини доступа, гемостаз.

**Для цитирования:** Олими М.О., Амонов Ш.Ш., Мусоев С.Ш., Файзиев З.Ш., Рахматуллоев Ф.Ш. Показатели системы гемостаза при хирургическом лечении желчнокаменной болезни у больных, перенесших операции на сердце // *Пластическая хирургия и восстановительная медицина*. 2025. Т.1, №4. С. 81-97. <https://doi.org/10.65197/3106-4035-2025-1-4-81-97>

## HAEMOSTATIC PARAMETERS IN THE SURGICAL TREATMENT OF CHOLELITHIASIS IN PATIENTS WHO HAVE UNDERGONE CARDIAC SURGERY

M.O. Olimi<sup>1,2</sup>, Sh.Sh. Amonov<sup>1,2</sup>, S.Sh. Musoev<sup>1</sup>, Z.Sh. Fayziev<sup>1</sup>, F. Sh. Rahmatulloev<sup>1</sup>

<sup>1</sup>Republican Scientific Center for Cardiovascular Surgery

<sup>2</sup>Department of Surgical Diseases No. 2 named after Academician N. U. Usmanov, State Educational Institution "Tajik State Medical University named after Avicenna", Dushanbe, Tajikistan

**Purpose of the study.** Study the status of haemostasis in cardiac surgery patients with concomitant cholelithiasis for the selection of minimally invasive surgical interventions.

**Material and methods.** All 34 patients examined were on anticoagulant and/or antiaggregant medication. To assess the status of the clotting system, blood sampling for analysis was performed in all patients 2 times a day before stopping the anticoagulant and/or antiaggregant taken, isocoagulation and surgery, as most patients had a hypocoagulable state at the time of admission to hospital. For the perioperative administration of patients, the 2018 clinical guideline of the Ministry of Health of the Russian Federation (Perioperative administration of patients receiving long-term antithrombotic therapy) was used. Twenty-four patients underwent cholecystectomy laparoscopically, the remaining 10 patients from mini access.

**Results.** The mean values of the coagulation system before surgery were in a state of hypocoagulation, during and on the first day after surgery isocoagulation was noted and after taking anticoagulants and/or antiaggregant on the 3rd day after surgery the mean values were close to the initial parameters before surgery. The average duration of surgery for LCE was  $63 \pm 13.5$  min, and for cholecystectomy from mini access  $65 \pm 15.7$  min. There were no intraoperative and postoperative complications.

**Conclusion.** Given the absence of intra- and postoperative complications and the favourable outcome, minimally invasive cholecystectomy is the method of choice for patients undergoing cardiac surgery.

**Conclusion.** Given the absence of intra- and postoperative complications and the favourable outcome, minimally invasive cholecystectomy is the method of choice for patients undergoing cardiac surgery.

**Key words:** cholelithiasis, calculous cholecystitis, cardiac surgery, laparoscopic cholecystectomy, cholecystectomy from mini assistant, hemostasis.

**For citation:** Olimi M.O., Amonov Sh.Sh., Musoev S.Sh., Fayziev Z.Sh., Rakhmatulloev F.Sh. Hemostasis system parameters in surgical treatment of cholelithiasis in patients who have undergone heart surgery // Plastic surgery and restorative medicine. 2025. Vol. 1, No. 4. P. 81-97. <https://doi.org/10.65197/3106-4035-2025-1-4-81-97>

## НИШОНДОДҶОИ СИСТЕМАИ ГЕМОСТАЗ ҲАНГОМИ ТАБОБАТИ ҶАРРОҶИИ БЕМОРИИ САНГИ САҶРО ДАР БЕМОРОНЕ, КИ ҶАРРОҶИИ ҚАЛБ ГУЗАРОНИДААНД

М. О. Олимӣ<sup>1,2</sup>, Ш.Ш.Амонов<sup>1,2</sup>, С.Ш. Мусоев<sup>1</sup>, З.Ш. Файзиев<sup>1</sup>, Ф.Ш. Раҳматуллоев<sup>1</sup>

<sup>1</sup>Маркази ҷумҳуриявии илмӣи ҷарроҳии дилу рағҳо;

<sup>2</sup>Кафедраи бемориҳои ҷарроҳии №2 ба номи академик Н.У. Усмонов, МДТ “Донишгоҳи давлатии тиббии Тоҷикистон ба номи Абӯалӣ ибни Сино”, Душанбе, Тоҷикистон

**Мақсади тадқиқот.** Омӯхтани ҳолати гемостаз дар беморони ҷарроҳии дил бо холелитиази ҳамзамон барои интиҳоби даҳлатҳои ҷарроҳии ҳадди ақалл.

**Мавод ва усулҳои тадқиқот.** Ҳамаи 34 нафар беморони муоина кардашуда доруҳои антикоагулянтӣ ва / ё антиагрегативӣ гирифтанд. Барои арзёбии ҳолати системаи коагулятсионӣ, ҳамаи беморон дар як рӯз 2 маротиба намунаҳои хунро барои таҳлил гирифтанд, то он даме, ки амали антикоагулянт ва / ё антиагрегативӣ гирифташуда, изокоагулятсия ва ҷарроҳӣ қатъ карда шуд. аксарияти беморон ҳангоми қабул ба беморхона ҳолати гипокоагулятсия доштанд. Барои идоракунии периперативии беморон тавсияи клиникаи Вазорати тандурустии Федератсияи Россия дар соли 2018 (маъмурияти периперативии бемороне, ки терапияи дарозмуддати антитромботикӣ мегиранд) истифода шудааст. 24 беморро холесистэктомияи лапароскопӣ, 10 нафари боқимондари аз дастрасии хурд гузаронданд.

**Натиҷаи тадқиқот.** Арзишҳои миёнаи системаи коагулятсия пеш аз амалиёт дар ҳолати гипокоагулятсия буданд, ҳангоми амалиёт ва дар рӯзи якуми пас аз он, изокоагулятсия қайд карда шуд ва пас аз гирифтани антикоагулянтҳо ва / ё антиагрегатҳо дар рӯзи 3-юми амалиёт, арзишҳои миёна ба параметрҳои ибтидоӣ пеш аз амалиёт наздик шуданд. Давомнокии миёнаи амалиёт барои ХЛЭ  $63 \pm 13,5$  дақиқаро ташкил дод, бо холецистэктомия аз дастрасии хурд  $65 \pm 15,7$  дақиқа. Мушкilotи дохилӣ ва баъдичарроҳӣ ба мушоҳида нарасиданд.

**Хулоса.** Бо дарназардошти мавҷуд набудани мушкilotи дохилӣ ва баъдичарроҳӣ ва натиҷаҳои мусоид, холесистэктомия бо истифода аз усулҳои минималии инвазивӣ усули интиҳоби беморонест, ки ҷарроҳии қалб кардаанд.

**Калимаҳои калидӣ:** холелитиаз, холесистити сангдор, ҷарроҳии қалб, холесистэктомияи лапароскопӣ, холесистэктомия аз мини дастрасӣ, гемостаз.

**Барои иқтибос:** Олимӣ М.О., Амонов Ш.Ш., Мусоев С.Ш., Файзиев З.Ш., Раҳматуллоев Ф.Ш. Параметрҳои системаи гемостаз дар табобати ҷарроҳии холелитиаз дар беморони ҷарроҳии дил // Ҷарроҳии пластикӣ ва тибби барқарорсозӣ. 2025. Ҷилди 1, № 4. С. 81-97. <https://doi.org/10.65197/3106-4035-2025-1-4-81-97>

**Актуальность.** В связи с ростом числа кардиохирургических вмешательств в последние годы в Республике Таджикистан увеличивается количество пациентов, перенесших операции на сердце, среди которых имеется значительная доля лиц, нуждающихся в выполнении внесердечных хирургических вмешательств, в том числе на желчном пузыре. Особенности послеоперационного периода и реабилитации у данной категории пациентов, требуют дифференцированного подхода при необходимости выполнения неотложных и плановых хирургических вмешательств на органах брюшной полости, в частности по поводу калькулезного холецистита. Существенным моментом таких особенностей является вопрос гемостаза в связи с проводимой антикоагулянтной и антиагрегантной терапии у оперированных на сердце больных. Данная проблема наиболее актуальна у пациентов после протезирования клапанов сердца и шунтирующих операций на коронарных артериях [1, 3].

Учитывая высокие показатели летальных исходов, на фоне развития осложненных форм в периоперационном периоде ЛХЭ у больных после операций на сердце следует выполнять в холодном периоде патологии, или нет кардиологических противопоказаний.

Большие трудности встречаются у больных с острым калькулезным холециститом, где недостаточно времени для коррекции гипокоагуляционной терапии, особенно в первые дни после операции на сердце. Предложены ряд рекомендаций по контролю антикоагулянтной терапии и обеспечению гемостаза при внесердечных операциях у оперированных больных на сердце [2, 5]. Разработаны и широко используются современные антикоагулянты (ривароксабан, апиксабан), существенно снижающие риски геморрагических осложнений, однако эти препараты пока остаются труднодоступными и экономически дорогими для наших пациентов. Известно, что нарушение схемы

**Relevance.** Due to the increasing number of cardiac surgeries in recent years in the Republic of Tajikistan, the number of patients undergoing heart surgery is increasing, including a significant proportion requiring non-cardiac surgery, including gallbladder surgery. The post-operative period and rehabilitation requirements for this category of patients require a differentiated approach when performing emergency and elective abdominal surgery, particularly for calculous cholecystitis. A significant aspect of these considerations is the issue of hemostasis associated with anticoagulant and antiplatelet therapy in patients undergoing heart surgery. This problem is particularly relevant in patients following heart valve replacement and coronary artery bypass grafting [1, 3].

Given the high mortality rate and the development of complicated complications in the perioperative period, laparoscopic cholecystectomy in patients following heart surgery should be performed during the cold period of the disease, or if there are no cardiac contraindications. Significant difficulties are encountered in patients with acute calculous cholecystitis, where there is insufficient time to adjust hypocoagulation therapy, especially in the first days after cardiac surgery. A number of recommendations have been proposed for monitoring anticoagulant therapy and ensuring hemostasis during non-cardiac surgery in patients undergoing cardiac surgery [2, 5]. Modern anticoagulants (rivaroxaban, apixaban) have been developed and are widely used, significantly reducing the risk of hemorrhagic complications. However, these drugs remain difficult to access and costly for our patients. It is known that failure to comply with the anticoagulant regimen

антикоагулянтной терапии у больных после протезирования клапанов сердца, в первые годы после коронарного шунтирования, приводит к развитию грозных тромботических осложнений. В связи с этим подбор оптимальной схемы антитромботической терапии и обеспечение гемостаза при внесердечных операциях у данного контингента составляет основу хирургической тактики.

Одним из путей для достижения данной цели считается минимизация операционной травмы – использование лапароскопической или минидоступной холецистэктомии.

Поиск вариантов адекватного гемостаза при холецистэктомии у больных, перенесших операцию на клапанах сердца и коронарных артериях, является предметом настоящего исследования.

В связи с увеличением числа кардиохирургических операций и развитием кардиохирургии в нашей стране, год за годом увеличиваются количество больных, перенесших операции на сердце [1, 3]. Одной из часто встречающихся сопутствующих патологий больных, перенесших операции на сердце является желчнокаменная болезнь, которая развивается на фоне нарушения обмена липидов и химизма желчи, что имеет похожий механизм развития заболевания. Учитывая высококалорийный рацион питания в нашей стране, создаётся оптимальные условия для нарушения обмена белков, жиров и углеводов и прогрессирования хронического калькулёзного холецистита, который по истечении времени приобретает осложнённый характер и способствует развитию угрожающих жизни состояний [5, 7]. Из-за возможного развития холецисто-кардиального синдрома, у больных перенесших реваскуляризацию миокарда, часто можно получить ложноположительные признаки рецидива ишемии миокарда, где пациентам напрасно проводятся коронарография [2, 8]. Все эти больные получают длительную антитромботическую (антикоагулянтную и/или антиагрегантную)

in patients undergoing heart valve replacement, in the first years after coronary artery bypass grafting, leads to the development of serious thrombotic complications. Therefore, selecting the optimal antithrombotic therapy regimen and ensuring hemostasis during non-cardiac surgery in this population is the basis of surgical tactics.

One way to achieve this goal is to minimize surgical trauma through the use of laparoscopic or mini-access cholecystectomy. The search for options for adequate hemostasis during cholecystectomy in patients who have undergone surgery on heart valves and coronary arteries is the subject of this study.

Due to the increase in the number of cardiac surgeries and the development of cardiac surgery in our country, the number of patients who have undergone heart surgery is increasing year after year [1, 3]. One of the frequently encountered concomitant pathologies in patients who have undergone heart surgery is cholelithiasis, which develops against the background of impaired lipid metabolism and bile chemistry, which has a similar mechanism of disease development. Given the high-calorie diet in our country, optimal conditions are created for the disruption of protein, fat and carbohydrate metabolism and the progression of chronic calculous cholecystitis, which over time becomes complicated and contributes to the development of life-threatening conditions [5, 7]. Due to the possible development of cholecystocardial syndrome in patients who have undergone myocardial revascularization, false-positive signs of myocardial ischemia recurrence can often be obtained, where patients are unnecessarily undergoing coronary angiography [2, 8]. All these patients receive

терапию в связи с повышенным риском ретромбоза, чаще всего при ангиопластике со стентированием коронарных сосудов, аорто- и мамаро-коронарным шунтированием и протезировании клапанов сердца. В последние годы в развитых странах активно используют современные антитромботические препараты в виде прямых оральных антикоагулянтов (ривароксабан, апиксабан и дабигатрана этексилат) [7, 9]. В связи с труднодоступностью и дороговизне этих препаратов, в нашей стране все еще назначаются непрямые оральные антикоагулянты (варфарин), клопидогрел и аспирин. Наличие хронической сердечной недостаточности и длительной антитромботической терапии значительно усугубляет тяжесть состояния и исходы хирургического лечения у этих больных. Частота развития интраоперационных осложнений у больных без хронической сердечной недостаточностью в абдоминальной хирургии составляет 0,3-0,6%, а послеоперационных до 3,1%. Наиболее частым интраоперационным осложнением у этих больных является кровотечение, которая встречается до 4% [4]. Эти показатели у больных, перенесших операции на сердце на фоне постоянной антикоагулянтной терапии, может быть и выше [6]. Указанные выше моменты и другие соматические патологии, особенно у больных с обострениями желчнокаменной болезни, увеличивают риск любого оперативного вмешательства и являются определяющими моментами выбора тактики хирургического лечения.

**Цель исследования.** Изучить состояние гемостаза у кардиохирургических больных, с сопутствующей желчекаменной болезнью для выбора малоинвазивных хирургических вмешательств.

**Материал и методы.** Работа основана на результате обследования и хирургического лечения 34 больных с желчнокаменной болезнью, в анамнезе - перенесенные операции на сердце по поводу ишемической болезни и клапанных пороков, в период 2018-2025 годы.

long-term antithrombotic (anticoagulant and/or antiplatelet) therapy due to the increased risk of rethrombosis, most often during angioplasty with stenting of the coronary vessels, aorto- and mamaro-coronary bypass grafting, and heart valve replacement. In recent years, modern antithrombotic drugs in the form of direct oral anticoagulants (rivaroxaban, apixaban, and dabigatran etexilate) have been actively used in developed countries [7, 9]. Due to the limited availability and high cost of these drugs, indirect oral anticoagulants (warfarin), clopidogrel, and aspirin are still prescribed in our country. The presence of chronic heart failure and long-term antithrombotic therapy significantly worsens the severity of the condition and the outcomes of surgical treatment in these patients. The incidence of intraoperative complications in patients without chronic heart failure in abdominal surgery is 0.3-0.6%, and postoperative complications up to 3.1%. The most common intraoperative complication in these patients is bleeding, which occurs in up to 4% [4]. These figures may be higher in patients undergoing heart surgery while receiving continuous anticoagulant therapy [6]. The above factors and other somatic pathologies, especially in patients with exacerbations of cholelithiasis, increase the risk of any surgical intervention and are decisive factors in the choice of surgical treatment tactics.

**Purpose of the study.** To study the state of hemostasis in cardiac surgery patients with concomitant cholelithiasis for the selection of minimally invasive surgical interventions.

**Material and Methods.** The study is based on the results of examination and surgical treatment of 34 patients with cholelithiasis, with a history of cardi-

Таблица 1 Распределение пациентов в зависимости от пола, возраста и формы калькулёзного холецистита (n=34)			Table 1 Distribution of patients depending on gender, age and form of calculous cholecystitis (n=34)		
Пол / Floor	Мужчины / Men		Женщины / Women		
	Форма калькулёзного холецистита / A form of calculous cholecystitis				
Возраст / Age	ОКХ / ОКН	ХКХ / ХХХ	ОКХ / ОКН	ХКХ / ХХХ	
до / to 54	2	-	2	1	5
55-59	1	2	-	4	7
60-69	3	4	2	6	15
70 и выше / and above	3	-	1	3	7
Итого / Total	15		19		34

Как видно из таблицы 1, женщин было 19 (55,88%), мужчин - 15 (44,12%). Возрастной показатель пациентов варьировал от 44 до 80 лет, средний возраст составил 62,4 ± 8,8 лет.

С острым калькулёзным холециститом было обследовано и прооперировано 14 пациентов и 20 пациентов с хроническим калькулёзным холециститом с частыми приступами.

Исходя из приведённых в таблице 2 данных, из сопутствующих заболеваний 22 пациента страдали ишемической бо-

ac surgery for coronary heart disease and valvular defects, between 2018 and 2025.

As shown in Table 1, there were 19 women (55.88%) and 15 men (44.12%). Patient ages ranged from 44 to 80 years, with a mean age of 62.4 ± 8.8 years.

Fourteen patients with acute calculous cholecystitis and 20 patients with chronic calculous cholecystitis with frequent attacks were examined and oper-

Таблица 2 Сопутствующие заболевания обследованных больных (n=34)		Table 2 Concomitant diseases of the examined patients (n=34)	
Сопутствующие заболевания / Concomitant diseases	Выявлены у больных / Detected in patients	%	
ИБС. Стенокардия / IHD. Angina pectoris	22	64,7	
Артериальная гипертензия / Arterial hypertension	21	61,8	
Кардиосклероз / Cardiosclerosis	7	20,6	
Аритмия / Arrhythmia	6	17,6	
ХОБЛ / COPD	8	23,5	
Панкреатит / Pancreatitis	17	50	
Сахарный диабет / Diabetes mellitus	5	14,7	
Пиелонефрит / Pyelonephritis	10	29,4	
Ожирение / Obesity	12	35,3	

Таблица 3

Распределение пациентов в зависимости от вида перенесших операций на сердце в анамнезе (n=34)

Table 3

Distribution of patients by type of previous cardiac surgery (n=34)

Пол / Floor	Перенесенные операции на сердце / Past heart surgeries						
	ИБС / IHD			Клапанный порок (протезирование) / Valve defect (prosthetics)			
	АКШ / ABS	Стентирование / Stenting		МК /МК	АК / АК	ТСК / TSC	ЛК
		ПКА / РКА	ЛКА / ЛКА				
Мужчины / Men	2	6	9	4	1	3	-
Женщины / Women	-	3	5	5	2	2	1
Итого / Total	2	9	14	9	3	5	1

лезню сердца, 7 кардиосклерозом, 21 артериальной гипертензией, 6 аритмией, 10 хроническим пиелонефритом, 5 сахарным диабетом, 17 панкреатитом, 12 ожирением и 8 хроническим обструктивным заболеванием легких. Во время поступления у 8 больных отмечалось тахикардия. Аритмия и повышение артериального давления выше нормы из-за холецисто-кардиального синдрома.

Все больные госпитализированы в позднее 1 года после проведенных операций на сердце.

На представленной таблице 3 видно, что все пациенты в анамнезе перенесли операции на сердце. По поводу ишемической болезни сердца 25 пациентов и клапанных пороков 19 больных. Стентирование левой коронарной артерии было у 14 больных, стентирование правой коронарной артерии 9 больным, аорто-коронарное шунтирование 2 больным, протезирование митрального клапана 9 больным, аортального клапана 3 больным, легочного клапана у 1 больного и трикуспидального клапана 5 больным. Надо отметить, что 3 больных было стентированно правая и левая коронарная артерия, 3 больным одновременно протези-

ated on.

Based on the data presented in Table 2, 22 patients had coronary heart disease, 7 had cardiosclerosis, 21 had hypertension, 6 had arrhythmia, 10 had chronic pyelonephritis, 5 had diabetes mellitus, 17 had pancreatitis, 12 had obesity, and 8 had chronic obstructive pulmonary disease. Eight patients had tachycardia upon admission. Arrhythmia and elevated blood pressure were due to cholecystocardial syndrome.

All patients were hospitalized less than one year after their cardiac surgeries.

Table 3 shows that all patients had undergone heart surgery in their anamnesis. 25 patients had coronary heart disease and 19 patients had valvular defects. Left coronary artery stenting was performed in 14 patients, right coronary artery stenting in 9 patients, aortocoronary bypass grafting in 2 patients, mitral valve replacement in 9 patients, aortic valve replacement in 3 patients,

ровано митральный и трикуспидальный клапан, 1 больному аортальный и легочный клапан и 1 больному митральный и аортальный клапан. 14 больным сердечные операции было проведено в условиях искусственного кровообращения сердца с применением холодовой кардиopleгии.

Из 34 пациентов у 21 желчнокаменная болезнь было выявлено до проведения операции на сердце и в виду выраженным преобладанием кардиологических синдромов первым этапом было проведено операция на сердце. Несмотря на это все больные профилактически получали антиферментные препараты, ИПП, спазмолитики до и после проведения операции на сердце. У остальных 13 больных желчнокаменная болезнь диагностировалось после проведения операции на сердце. У всех оперированных кардиохирургических больных в анамнезе имелось приступы калькулезного холецистита от 2 и более раза в течении месяца, которые были купированы консервативным лечением. Продолжительность приступов от 2 до 10 дней. Болевой синдром камненосительство от 1 года до 20 лет.

Все 34 обследованные больные принимали антикоагулянтные и/или антиагрегантные препараты. Из них аспирин (150мг) принимали – 18 больных, варфарин (2,5мг) – 7, клопидогрел (75мг) – 4 больные. Остальные 5 больных принимали комбинационную терапию варфарин (2,5мг) с аспирином (100мг) и клопидогрел (75мг) с аспирином (150мг). Длительность принимаемых препаратов превышало 2 года.

С целью мониторинга системы гемостаза забор крови осуществлялся дважды в сутки до момента купирования эффекта антикоагулянтов и антиагрегантов и достижения состояния изокоагуляции, необходимого для безопасного выполнения вмешательства. Необходимость частого контроля была обусловлена исходным состоянием гипокоагуляции у большинства пациентов при поступлении. В послеоперационном периоде контрольные исследования проводились на 1-е и 3-и сутки после операции.

pulmonary valve replacement in 1 patient, and tricuspid valve replacement in 5 patients. It should be noted that 3 patients had the right and left coronary artery stented, 3 patients underwent simultaneous mitral and tricuspid valve replacement, 1 patient had both aortic and pulmonary valve replacement, and 1 patient had both mitral and aortic valve replacement. 14 patients underwent cardiac surgery under artificial circulation with cold cardioplegia.

Of the 34 patients, 21 had gallstone disease diagnosed before cardiac surgery. Given the significant prevalence of cardiac syndromes, cardiac surgery was performed first. Despite this, all patients received prophylactic anti-enzyme drugs, proton pump inhibitors, and antispasmodics before and after cardiac surgery. In the remaining 13 patients, gallstone disease was diagnosed after cardiac surgery. All cardiac surgery patients had a history of calculous cholecystitis attacks two or more times per month, which were resolved with conservative treatment. The duration of attacks ranged from 2 to 10 days. Pain syndrome was present in stone carriers for 1 to 20 years.

All 34 patients examined were taking anticoagulant and/or antiplatelet medications. Of these, 18 patients were taking aspirin (150 mg), 7 were taking warfarin (2.5 mg), and 4 were taking clopidogrel (75 mg). The remaining 5 patients were taking combination therapy of warfarin (2.5 mg) with aspirin (100 mg) and clopidogrel (75 mg) with aspirin (150 mg). The duration of treatment exceeded 2 years.

To monitor the hemostasis system, blood samples were collected twice daily until the effects of anticoagulants and antiplatelet agents had worn off and the

Статистический анализ полученных данных проводили с помощью пакета Statistica 16,0 (Stat Soft, Inc.USA) с вычислением средних значений  $M$ , стандартной ошибки  $t$ .

**Результаты исследования.** Оценка функционального состояния системы гемостаза включала мониторинг уровня гемоглобина, гематокрита, количества эритроцитов и тромбоцитов, а также определение протромбинового индекса (ПТИ), протромбинового времени (ПВ), международного нормализованного отношения (МНО), активированного частичного тромбопластинового времени (АЧТВ) и концентрации фибриногена. При поступлении в стационар у большинства пациентов ( $n=30$ ) наблюдалось состояние медикаментозной гипокоагуляции; лишь в 4 случаях отмечалась изокоагуляция. С целью минимизации риска интра- и послеоперационных геморрагических осложнений у лиц, получавших варфарин или клопидогрел, применялась стратегия «мост-терапии» (bridging therapy) согласно клиническим протоколам. После отмены пероральных антикоагулянтов пациентам назначались низкомолекулярные гепарины (эноксапарин натрия) в дозировке 0,4–0,6 мг подкожно 2 раза в сутки, адаптированной к массе тела и текущим показателям коагулограммы.

Пациентам, принимавшим аспирин, препарат отменяли за 2–3 дня до оперативного вмешательства. Назначение низкомолекулярных гепаринов данной группе больных проводилось строго по индивидуальным показаниям на основании лабораторного контроля. Прием базовых антитромботических препаратов возобновлялся в вечернее время на первые сутки послеоперационного периода. В ходе исследования было установлено, что операционный стресс индуцирует гиперкоагуляционный сдвиг, приводя к существенному напряжению адаптивных механизмов системы гемостаза.

Согласно данным, представленным в таблице №4, в предоперационном периоде средние значения показателей свертывающей системы крови соответствовали

isocoagulation state necessary for safe intervention had been achieved. Frequent monitoring was necessary due to the initial hypocoagulation state in most patients upon admission. Postoperative follow-up studies were performed on the first and third days after surgery.

Statistical analysis of the obtained data was performed using the Statistica 16.0 package (Stat Soft, Inc.USA) with the calculation of the mean values  $M$ , standard error  $t$ .

**Study results.** Evaluation of the functional state of the hemostatic system included monitoring of hemoglobin, hematocrit, red blood cell and platelet counts, as well as determination of the prothrombin index (PTI), prothrombin time (PT), international normalized ratio (INR), activated partial thromboplastin time (APTT), and fibrinogen concentration. Upon admission to the hospital, most patients ( $n=30$ ) had a state of drug-induced hypocoagulation; isocoagulation was observed only in 4 cases. To minimize the risk of intra- and postoperative hemorrhagic complications in patients receiving warfarin or clopidogrel, a bridging therapy strategy was used according to clinical protocols. After discontinuing oral anticoagulants, patients were prescribed low-molecular-weight heparins (enoxaparin sodium) at a dose of 0.4–0.6 mg subcutaneously twice daily, adjusted for body weight and current coagulation parameters.

For patients taking aspirin, the medication was discontinued 2–3 days prior to surgery. Low-molecular-weight heparins were prescribed to this group of patients strictly according to individual indications based on laboratory monitoring. Basic antithrombotic medications were resumed in the evening on the first postoperative day. The study found

Таблица 4 Изменение показателей свертывающей системы крови в периоперационном периоде (n=34)			Table 4 Changes in blood coagulation parameters in the perioperative period (n=34)		
Периоперационные дни / Perioperative days	Протромбиновое время / Prothrombin time (N =13-18 сек)	МНО / MNO (N = 0,85-1,15 E )	Протромбиновый индекс / Prothrombin index (N =90-105%)	АЧТВ / АРТТ (N =21-35сек)	Фибриноген / Fibrinogen (N = 2-4г/л)
До операции / Before surgery	19,8	1,31	84,5	38,4	5,34
День операции / Day of the operation	18,1	1,16	96,3	34,5	5,2
Сутки после операции / day after surgery	the day after the operation 17,8	1,1	99,2	32,6	4,6
3 дня после операции /3 days after surgery	18,6	1,28	92,5	37,2	4,1

состоянию гипокоагуляции. В интраоперационном периоде и в первые сутки после вмешательства фиксировалась стабилизация гемостаза до уровня изокоагуляции. К третьим суткам послеоперационного периода, на фоне возобновления приема антитромботических препаратов (антикоагулянтов и/или антиагрегантов), лабораторные показатели возвращались к исходным (дооперационным) значениям.

Лапароскопическая холецистэктомия (ЛХЭ) выполнена 24 пациентам с использованием стандартного четырехпортового доступа. С целью минимизации влияния карбоксиперитонеума на сердечно-сосудистую систему давление углекислого газа в брюшной полости поддерживалось на уровне 6–8 мм рт. ст. Во время вмешательства пациенты находились в горизонтальном положении с приподнятым на 15–20° головным концом (позиция Тренделенбурга в модификации) и адекватным наклоном ножного конца стола.

that surgical stress induces a hypercoagulable state, significantly straining the adaptive mechanisms of the hemostatic system.

According to the data presented in Table 4, preoperative mean coagulation parameters corresponded to a hypo-coagulable state. Intraoperatively and during the first day after the procedure, hemostasis stabilized to the isocoagulated level. By the third postoperative day, with the resumption of antithrombotic medications (anticoagulants and/or antiplatelet agents), laboratory parameters returned to baseline (preoperative) values.

Laparoscopic cholecystectomy (LCE) was performed on 24 patients using a standard four-port approach. To minimize the impact of carboxyperitoneum on the cardiovascular system, intra-abdominal carbon dioxide pressure was

Больным, которым выполнение ЛХЭ был противопоказан, производилась холецистэктомия из трансректального доступа, разрезом 5-6 см с использованием набора инструмента «Мини-Ассистент» по Прудкову. Этим способом было оперировано 7 больных. Продолжительность операции составила  $65 \pm 3$  мин. Интраоперационные осложнения не отмечены. Дренажная трубка удалена на 2-4 сутки. Послеоперационных осложнений не отмечены. Средняя продолжительность пребывания больного в стационаре после холецистэктомии из мини доступа составила  $5 \pm 2$  койко-дня.

В 3 случаях (8,8%) в ходе ЛХЭ возникла необходимость конверсии в традиционную (открытую) холецистэктомию. Причиной послужил выраженный спаечный процесс и наличие плотного воспалительного инфильтрата в области шейки желчного пузыря, препятствовавшего безопасной визуализации структур треугольника Кало.

Общее состояние пациентов после хирургического лечения оценивалось как удовлетворительное. Отмечена стабильность гемодинамических показателей; случаев гипертонических кризов и пароксизмов тахикардии зарегистрировано не было. Геморрагические и тромбоземболические осложнения отсутствовали. Летальных исходов в исследуемой группе не зафиксировано.

**Обсуждение.** Полученные данные подтверждают, что у пациентов после кардиохирургических вмешательств, длительно получающих антитромботическую терапию, исходно отмечается состояние медикаментозной гипокоагуляции, что требует тщательного лабораторного контроля и индивидуального подхода к периоперационному ведению. В нашем исследовании использовалась стратегия «мост-терапии» с применением низкомолекулярных гепаринов, что позволило минимизировать риск геморрагических осложнений без увеличения тромботических рисков [10, 13].

Отсутствие интра- и послеоперационных осложнений в исследуемой группе

maintained at 6–8 mmHg. During the procedure, patients were positioned horizontally with the head of the patient elevated by 15–20° (modified Trendelenburg position) and the foot end of the table at an appropriate angle.

Patients for whom laparoscopic cholecystectomy was contraindicated underwent cholecystectomy via a transrectal approach through a 5-6 cm incision using the Prudkov Mini-Assistant instrument set. Seven patients underwent this procedure. The operative time was  $65 \pm 3$  minutes. No intraoperative complications were noted. The drainage tube was removed within 2-4 days. No postoperative complications were noted. The average hospital stay after cholecystectomy via the mini-approach was  $5 \pm 2$  days.

In three cases (8.8%), conversion to traditional (open) cholecystectomy was necessary during LCE. This was due to severe adhesions and dense inflammatory infiltrate in the gallbladder neck, which prevented safe visualization of the structures of Calot's triangle.

The general condition of the patients after surgery was assessed as satisfactory. Hemodynamic stability was noted; no cases of hypertensive crises or paroxysmal tachycardia were reported. Hemorrhagic and thromboembolic complications were absent. There were no fatal outcomes in the study group.

**Discussion.** The data obtained confirm that patients undergoing cardiac surgery and receiving long-term antithrombotic therapy initially experience drug-induced hypocoagulation, which requires careful laboratory monitoring and an individualized approach to perioperative management. Our study utilized a «bridge therapy» strategy with low-molecular-weight heparins, which minimized the risk of hemorrhagic complications without increasing thrombotic risks [10, 13].

The absence of intra- and postoperative

свидетельствует об эффективности выбранного подхода, основанного на рекомендациях МЗ РФ (2018) и современных международных протоколах. Важным аспектом является также выбор метода холецистэктомии: лапароскопический и мини-доступный варианты обеспечивают минимальную травматичность, сокращают время операции и сроки госпитализации, что особенно важно для пациентов с отягощённым кардиологическим анамнезом [2, 15].

Следует отметить, что даже на фоне гипокоагуляции, обусловленной приёмом антикоагулянтов и антиагрегантов, выполнение миниинвазивных вмешательств не сопровождалось профузными кровотечениями. Это подтверждает возможность безопасного проведения плановых и неотложных абдоминальных операций у данной категории больных при условии комплексного контроля системы гемостаза [11, 14].

Ограничением исследования является относительно небольшая выборка и отсутствие контрольной группы пациентов, не получавших антитромботическую терапию. Перспективным направлением дальнейших исследований может стать сравнение различных схем периоперационной коррекции гемостаза, а также оценка отдалённых результатов у больных после комбинированных кардио- и абдоминальных вмешательств.

**Заключение.** Применение мини инвазивных методов холецистэктомии при остром и хроническом холецистите у кардиохирургических больных, получающих антитромботическую терапию с использованием клинических рекомендаций и «мост-терапии» с учетом показателей гемостаза не вызывает профузных кровотечений, несмотря на то что свертывающая система крови находится в состоянии гипокоагуляции. Учитывая отсутствие интра- и послеоперационных осложнений и благоприятные исходы, холецистэктомия миниинвазивными способами является методами выбора для больных, перенесших операции на сердце.

complications in the study group demonstrates the effectiveness of the chosen approach, based on recommendations from the Russian Ministry of Health (2018) and current international protocols. The choice of cholecystectomy method is also important: laparoscopic and mini-accessible options ensure minimal trauma, shorten the operating time and hospitalization period, which is especially important for patients with a complicated cardiac history [2, 15]. It should be noted that even in the presence of hypocoagulation due to anticoagulant and antiplatelet therapy, minimally invasive procedures were not associated with profuse bleeding. This confirms the feasibility of safely performing elective and emergency abdominal surgeries in this patient population, provided comprehensive hemostatic monitoring is ensured [11, 14].

A limitation of the study is the relatively small sample size and the lack of a control group of patients who did not receive antithrombotic therapy. A promising direction for further research could be a comparison of various perioperative hemostatic correction regimens, as well as an assessment of long-term outcomes in patients after combined cardiac and abdominal procedures.

**Conclusion.** The use of minimally invasive cholecystectomy techniques for acute and chronic cholecystitis in cardiac surgery patients receiving antithrombotic therapy according to clinical guidelines and «bridge therapy» based on hemostasis parameters does not cause profuse bleeding, despite the fact that the blood coagulation system is in a hypocoagulable state. Given the absence of intra- and postoperative complications and favorable outcomes, minimally invasive cholecystectomy is the method of choice for patients undergoing cardiac surgery.

## ЛИТЕРАТУРА

1. Амонов Ш.Ш., Олими М., Бокиев Ф.Б. Fast track хирургия - мультимодальная стратегия при калькулёзном холецистите у больных с клапанными и коронарными пороками. Здравоохранение Таджикистана. 2020; 2(345): 10-15.
2. Губергриц Н.Б., Губергриц Н.Б., Беляева Н.В., Клочков А.Е., Лукашевич Г.М., Фоменко П.Г. Снова о клинических «масках» желчнокаменной болезни. Гастроэнтерология Санкт-Петербурга. 2018; 3: 73-80.
3. Заболотских И.Б. Киров М.Ю., Афончиков В.С. Буланов А.Ю., Григорьев Е.В., Грицан А.И., Шулутко Е.М. Периоперационное ведение пациентов, получающих длительную анти тромботическую терапию. Клинические рекомендации Федерации анестезиологов и реаниматологов. Вестник интенсивной терапии имени А.И. Салтанова. 2019; 1: 7-19. <http://doi.org/10.21320/1818-474X-2019-1-7-19>
4. Красильников Д.М., Миргасимова Д.М., Абдулянов А.В. Шигабутдинов Р.Р., Захарова А.В. Осложнения при лапароскопической холецистэктомии. Инновационные технологии в медицине. Практическая медицина. 2016; 1 (4 (96)): 110-113.
5. Оганов Р.Г., Симаненков В.И., Бакулин И.Г., Бакулина Н.В., Барбараш О.Л., Бойцов С.А., Шальнова С.А. Коморбидная патология в клинической практике. Алгоритмы диагностики и лечения. Кардиоваскулярная терапия и профилактика. 2019; 18(1): 5-66. <http://doi.org/10.15829/1728-8800-2019-1-5-66>
6. Протасевич П.П., Якубцевич Р.Э. Обзор рекомендаций европейского общества анестезиологов по терапии периоперационного кровотечения

## REFERENCES

1. Amonov Sh.Sh., Olimi M., Bokiev F.B. Fast track surgery - a multimodal strategy for calculous cholecystitis in patients with valvular and coronary defects. Healthcare of Tajikistan. 2020; 2(345): 10-15.
2. Gubergrits N.B., Gubergrits N.B., Belyaeva N.V., Klochkov A.E., Lukashevich G.M., Fomenko P.G. Again about clinical «masks» of cholelithiasis. Gastroenterology of St. Petersburg. 2018; 3: 73-80.
3. Zabolotskikh I.B., Kirov M.Yu., Afonchikov V.S., Bulanov A.Yu., Grigoriev E.V., Gritsan A.I., Shulutko E.M. Perioperative management of patients receiving long-term antithrombotic therapy. Clinical guidelines of the Federation of Anesthesiologists and Resuscitators. Saltanov Bulletin of Intensive Care. 2019; 1: 7-19. <http://doi.org/10.21320/1818-474X-2019-1-7-19>
4. Krasilnikov D.M., Mirgasimova D.M., Abdulyanov A.V. Shigabutdinov R.R., Zakharova A.V. Complications during laparoscopic cholecystectomy. Innovative technologies in medicine. Practical medicine. 2016; 1 (4 (96)): 110-113.
5. Oganov R.G., Simanenkova V.I., Bakulin I.G., Bakulina N.V., Barbarash O.L., Boytsov S.A., Shalnova S.A. Comorbid pathology in clinical practice. Diagnostic and treatment algorithms. Cardiovascular Therapy and Prevention. 2019; 18(1): 5-66. <http://doi.org/10.15829/1728-8800-2019-1-5-66>
6. Protasevich P.P., Yakubtsevich R.E. Review of recommendations of the European Society of Anesthesiologists for the treatment of perioperative bleeding from the standpoint of evidence-based medicine. Medical news. 2016; 10 (265): 21-26.
7. Shostak N.A., Klimenko A.A., An-

- с позиции доказательной медицины. Медицинские новости. 2016; 10 (265): 21-26.
7. Шостак Н.А., Клименко А.А., Андрияш-кина Д.Ю., Демидова Н.А. Антитром-ботическая терапия пациентов с клапанной болезнью сердца: что но-вого?. Клиницист. 2017; 11(2):10-15. <http://doi.org/10.17650/1818-8338-2017-11-2-10-15>
  8. Douketis J.D., Spyropoulos A.C., Spencer F.A. et al. Perioperative management of antithrombotic therapy: Antithrombotic Therapy and Prevention of Thrombosis, 9th ed: American College of Chest Physicians Evidence-Based Clinical Practice Guidelines. Chest. 2012; 141(2 Suppl): e326S-e350S.
  9. Kozek-Langenecker S.A., Ahmed A.B., Afshari A. et al. Management of severe perioperative bleeding: guidelines from the European Society of Anaesthesiology. Eur J Anaesthesiol. 2017; 34(6): 332-395.
  10. Kristensen S.D., Knuuti J., Saraste A. et al. 2014 ESC/ESA Guidelines on non-cardiac surgery: cardiovascular assessment and management. Eur Heart J. 2014; 35(35): 2383-2431.
  11. Fleisher L.A., Fleischmann K.E., Auerbach A.D. et al. 2014 ACC/AHA guideline on perioperative cardiovascular evaluation and management of patients un-dergoing noncardiac surgery. J Am Coll Cardiol. 2014; 64(22): e77-e137.
  12. Baron T.H., Kamath P.S., McBane R.D. Management of antithrombotic thera-phy in patients undergoing invasive pro-cedures. N Engl J Med. 2013; 368(22): 2113-2124.
  13. Doherty J.U., Gluckman T.J., Hucker W.J. et al. 2017 ACC Expert Consensus Deci-sion Pathway for Periprocedural Man-agement of Anticoagulation in Patients With Nonvalvular Atrial Fibrillation. J Am Coll Cardiol. 2017; 69(7): 871-898.
  - dryashkina D.Yu., Demidova N.A. An-tithrombotic therapy of patients with valvular heart disease: what's new? Clinician. 2017; 11(2):10-15. <http://doi.org/10.17650/1818-8338-2017-11-2-10-15>
  8. Douketis J.D., Spyropoulos A.C., Spen-ker F.A. et al. Perioperative manage-ment of antithrombotic therapy: Anti-thrombotic Therapy and Prevention of Thrombosis, 9th ed: American College of Chest Physicians Evidence-Based Clinical Practice Guidelines. Chest. 2012; 141(2 Suppl): e326S-e350S.
  9. Kozek-Langenecker S.A., Ahmed A.B., Afshari A. et al. Management of severe perioperative bleeding: guidelines from the European Society of Anaes-thesiology. Eur J Anaesthesiol. 2017; 34(6): 332-395.
  10. Kristensen S.D., Knuuti J., Saraste A. et al. 2014 ESC/ESA Guidelines on non-cardiac surgery: cardiovascu-lar assessment and management. Eur Heart J. 2014; 35(35): 2383-2431.
  11. Fleisher L.A., Fleischmann K.E., Auer-bach A.D. et al. 2014 ACC/AHA guide-line on perioperative cardiovascular evaluation and management of pa-tients undergoing noncardiac sur-gery. J Am Coll Cardiol. 2014; 64(22): e77-e137.
  12. Baron T.H., Kamath P.S., McBane R.D. Management of antithrombotic thera-phy in patients undergoing invasive pro-cedures. N Engl J Med. 2013; 368(22): 2113-2124.
  13. Doherty J.U., Gluckman T.J., Hucker W.J. et al. 2017 ACC Expert Consensus Decision Pathway for Periprocedural Management of Anticoagulation in Pa-tients With Nonvalvular Atrial Fibril-lation. J Am Coll Cardiol. 2017; 69(7): 871-898.
  14. Steffel J., Verhamme P., Potpara T.S. et al. The 2018 European Heart Rhythm

14. Steffel J., Verhamme P., Potpara T.S. et al. The 2018 European Heart Rhythm Association Practical Guide on the use of non-vitamin K antagonist oral anticoagulants in patients with atrial fibrillation. *Eur Heart J.* 2018; 39(16): 1330-1393.
15. Valgimigli M., Bueno H., Byrne R.A. et al. 2017 ESC focused update on dual antiplatelet therapy in coronary artery disease developed in collaboration with EACTS. *Eur Heart J.* 2018; 39(3): 213-260.
- Association Practical Guide on the use of non-vitamin K antagonist oral anticoagulants in patients with atrial fibrillation. *Eur Heart J.* 2018; 39(16): 1330-1393.
15. Valgimigli M., Bueno H., Byrne R.A. et al. 2017 ESC focused update on dual antiplatelet therapy in coronary artery disease developed in collaboration with EACTS. *Eur Heart J.* 2018; 39(3): 213-260.

### ФИНАНСИРОВАНИЕ

Финансовой поддержки не было.

### КОНФЛИКТ ИНТЕРЕСОВ

Авторы заявляют об отсутствии конфликта интересов.

### ИНФОРМАЦИЯ ОБ АВТОРАХ:

\***Олими Маъруф Олимджон** – соискатель кафедры хирургических болезней №2 имени академика Н.У. Усманова, ГОУ «Таджикского государственного медицинского университета им. Абуали ибни Сино», научный сотрудник отделения бариатрии и герниологии Республиканского научного центра сердечно-сосудистой хирургии, Душанбе, Таджикистан.

<https://orcid.org/0000-0002-1761-0257>

**E-mail:** marufjon93-93@mail.ru

**Амонов Шухрат Шодиевич** – доктор медицинских наук, ведущий научный сотрудник отделения эндоскопической хирургии Республиканского научного центра сердечно-сосудистой хирургии, доцент кафедры хирургических болезней №2 имени академика Н.У. Усманова, ГОУ «Таджикского государственного медицинского университета им. Абуали ибни Сино», Душанбе, Таджикистан.

<https://orcid.org/0000-0002-3702-6584>

**E-mail:** shuhrat.amonov@yandex.ru

### FINANCING

There was no financial support.

### CONFLICT OF INTERESTS

The authors declare no conflict of interest.

### INFORMATION ABOUT THE AUTHORS:

\***Olimi Maruf Olimjon** – applicant of the Department of Surgical Diseases No. 2 named after Academician N. U. Usmanov, State Educational Institution “Tajik State Medical University named after Avicenna”, research fellow of the Department of Bariatrics and Herniology of the Republican Scientific Center for Cardiovascular Surgery, Dushanbe, Tajikistan.

<https://orcid.org/0000-0002-1761-0257>

**E-mail:** marufjon93-93@mail.ru

**Amonov Shukhrat Shodievich** – Doctor of Medical Sciences, Leading Researcher of the Department of Endoscopic Surgery of the Republican Scientific Center for Cardiovascular Surgery, Associate Professor of the Department of Surgical Diseases No. 2 named after Academician N. U. Usmanov, State Educational Institution “Tajik State Medical University named after Avicenna”, Dushanbe, Tajikistan.

<https://orcid.org/0000-0002-3702-6584>

**E-mail:** shuhrat.amonov@yandex.ru

**Мусоев Сорбон Шералиевич** – кандидат медицинских наук, заведующий лечебно-диагностического отделения Республиканского научного центра сердечно-сосудистой хирургии, Душанбе, Таджикистан.

**https://orcid.org/0000-0002-7178-5250**

**E-mail:** smusoev00@mail.ru

**Файзиев Закирджон Шарифович** – кандидат медицинских наук, старший научный сотрудник отделения эндоскопической хирургии Республиканского научного центра сердечно-сосудистой хирургии, Душанбе, Таджикистан.

**https://orcid.org/0000-0003-4172-4286**

**E-mail:** zokir.67@mail.ru

**Рахматуллоев Фируз Шералиевич** – заведующий операционного блока Республиканского научного центра сердечно-сосудистой хирургии, Душанбе, Таджикистан.

**E-mail:** firuzrahmatulloev278@gmail.com

**\*Адрес для корреспонденции.**

**Musoev Sorbon Sheralievich** – candidate of medical sciences, head of the treatment and diagnostic department of the Republican Scientific Center for Cardiovascular Surgery, Dushanbe, Tajikistan.

**https://orcid.org/0000-0002-7178-5250**

**E-mail:** smusoev00@mail.ru

**Fayziev Zakirjon Sharifovich** – Candidate of Medical Sciences, Senior Researcher, Department of Endoscopic Surgery, Republican Scientific Center for Cardiovascular Surgery, Dushanbe, Tajikistan.

**https://orcid.org/0000-0003-4172-4286**

**E-mail:** zokir.67@mail.ru

**Rakhmatulloev Firuz Sheralievich** – Head of the operating unit of the Republican Scientific Center for Cardiovascular Surgery, Dushanbe, Tajikistan.

**E-mail:** firuzrahmatulloev278@gmail.com

**\*Address for correspondence.**

## РЕДУКЦИОННАЯ МАММОПЛАСТИКА ПРИ ГИПЕРТРОФИИ И ПТОЗЕ МОЛОЧНЫХ ЖЕЛЕЗ: СОВРЕМЕННЫЙ ВЗГЛЯД НА ТАКТИКУ, РЕЗУЛЬТАТЫ И УПРАВЛЕНИЕ РИСКАМИ

С.С. Зиёзода<sup>1,2</sup>, М.С. Саидов<sup>1,2</sup>, Н.Х. Шамсов<sup>1</sup>, М.М. Саидова<sup>3</sup>

<sup>1</sup>Республиканский научный центр сердечно-сосудистой хирургии;

<sup>2</sup>Общество пластических и эстетических хирургов Таджикистана;

<sup>3</sup>ГОУ "Таджикский государственный медицинский университет имени Абуали ибни Сино", Душанбе, Таджикистан

### Аннотация

В данном литературном обзоре представлен комплексный анализ современных данных, касающихся применения редукционной маммопластики для коррекции гипертрофии и птоза молочных желез. Проведен поиск публикаций в базах данных PubMed, Scopus, Web of Science, eLibrary, Cyberleninka за последние 10 лет, по ключевым словам: редукционная маммопластика, макромastia, гигантомastia, птоз молочных желез, хирургические техники, осложнения, качество жизни. Рассмотрены основные показания к операции, включая макромastию (масса железы > 0,8 кг, расстояние от яремной вырезки до соска  $\geq 32$  см), а также сопутствующие физические (боль в спине, нарушение осанки, легочная гипертензия) и психосоциальные страдания. Особое внимание уделено сравнительному анализу различных хирургических методик (техники с нижней, верхнемедиальной ножкой, омега- и Т-образная резекции), их влиянию на жизнеспособность сосково-ареолярного комплекса (НАС) и отдаленные эстетические результаты. Подчеркивается роль индекса массы тела (ИМТ) как ключевого предиктора послеоперационных осложнений и удовлетворенности результатом. Проанализированы стратегии управления рисками, включая интраоперационную оценку перфузии НАС с помощью лазерной ангиографии с индоцианиновым зеленым. Делается вывод о высокой эффективности редукционной маммопластики как функционально-реконструктивного вмешательства, значительно улучшающего качество жизни пациенток, при условии тщательного предоперационного планирования и индивидуального выбора хирургической тактики.

**Ключевые слова:** редукционная маммопластика, макромastia, гигантомastia, птоз молочных желез, хирургические техники, осложнения, качество жизни, индекс массы тела, послеоперационное ведение.

**Для цитирования:** Зиёзода С.С., Саидов М.С., Шамсов Н.Х., Саидова М.М. Редукционная маммопластика при гипертрофии и птозе молочных желез: современный взгляд на тактику, результаты и управление рисками // *Пластическая хирургия и восстановительная медицина*. 2025. Т.1, №4. С. 98-115. <https://doi.org/10.65197/3106-4035-2025-1-4-98-115>

## REDUCTION MAMMOPLASTY FOR HYPERTROPHY AND PTOSIS OF THE MAMMARY GLANDS: A MODERN APPROACH TO TACTICS, RESULTS, AND RISK MANAGEMENT

S.S. Ziyozoda<sup>1,2</sup>, M.S. Saidov<sup>1,2</sup>, N.Kh. Shamsov<sup>1</sup>, M.M. Saidova<sup>3</sup>

<sup>1</sup>Republican Scientific Center for Cardiovascular Surgery;

<sup>2</sup>Society of Plastic and Aesthetic Surgeons of Tajikistan;

<sup>3</sup>State Educational Institution "Tajik State Medical University named after Avicenna", Dushanbe, Tajikistan

### Abstract

This literature review presents a comprehensive analysis of current data regarding the use of reduction mammoplasty for the correction of breast hypertrophy and ptosis. A search of PubMed, Scopus, Web of Science, eLibrary, and Cyberleninka databases for the past 10 years was conducted using the following keywords: reduction mammoplasty, macromastia, gigantomastia, breast ptosis, surgical techniques, complications, and quality of life. The main indications for surgery are considered, including macromastia (gland weight > 0.8 kg, distance from the jugular notch to the nipple  $\geq$  32 cm), as well as associated physical (back pain, poor posture, pulmonary hypertension) and psychosocial suffering. Particular attention is paid to a comparative analysis of various surgical techniques (inferior and superomedial pedicle techniques, omega- and T-shaped resections), their impact on the viability of the nipple-areolar complex (NAC) and long-term aesthetic results. The role of body mass index (BMI) as a key predictor of postoperative complications and satisfaction with the result is emphasized. Risk management strategies are analyzed, including intraoperative assessment of NAC perfusion using indocyanine green laser angiography. A conclusion is drawn regarding the high efficacy of reduction mammoplasty as a functional reconstructive intervention, significantly improving patients' quality of life, provided careful preoperative planning and individualized selection of surgical tactics are used.

**Key words:** reduction mammoplasty, macromastia, gigantomastia, mammary gland ptosis, surgical techniques, complications, quality of life, body mass index, postoperative management.

**For citation:** Shaimanov A.Kh., Saidov M.S., Shamsov N.Kh., Saidova M.M. Reduction mammoplasty for hypertrophy and ptosis of the mammary glands: a modern view on tactics, results and risk management // Plastic surgery and reconstructive medicine. 2025. Vol. 1, No. 4. P. 98-115. <https://doi.org/10.65197/3106-4035-2025-1-4-98-115>

## МАММОПЛАСТИКАИ РЕДУКСИОНИ ҲАНГОМИ ГИПЕРТРОФИЯ ВА ПТОЗИ ГАДУДХОИ ШИРИ: НАЗАРИ МУОСИР БА ТАКТИКА, НАТИҶАҶО ВА ИДОРАКУНИИ ХАТАРҶО

С.С. Зиёзода<sup>1,2</sup>, М.С. Саидов<sup>1,2</sup>, Н.Х. Шамсов<sup>1</sup>, М.М. Саидова<sup>3</sup>

<sup>1</sup>Маркази ҷумҳуриявии илмии ҷарроҳии дилу рағҳо;

<sup>2</sup>Ҷамъияти ҷарроҳони пластикӣ ва эстетикӣ Тоҷикистон;

<sup>3</sup>Муассисаи давлатии таълимии „Донишгоҳи давлатии тиббии Тоҷикистон ба номи Абӯалӣ ибни Сино“, Душанбе, Тоҷикистон

### Хулоса

Ин баррасии адабиёт таҳлили ҳамаҷонибаи маълумоти ҷорӣ дар бораи истифодаи маммоластикаи редуксионӣ барои ислоҳи гипертрофия ва птозро пешниҳод мекунад. Ҷустуҷӯи пойгоҳҳои додаҳои PubMed, Scopus, Web of Science, eLibrary ва Cyberleninka дар тӯли 10 соли охир бо истифода аз калимаҳои калидии зерин анҷом дода шуд: маммоластикаи редуксионӣ, макромастия, гигантомастия, птози сина, усулҳои ҷарроҳӣ, мушкилот ва сифати зиндагӣ. Нишондодҳои асосии ҷарроҳӣ, аз ҷумла макромастия (вазни ғадуд > 0,8 кг, масофа аз сӯрохи гардан то нӯги сина  $\geq$  32 см), инчунин ранҷу азоби ҷисмонӣ (дарди пушт, ҳолати бад, гипертонияи шуш) ва ранҷу азоби равонӣ ба назар гирифта мешаванд. Таваҷҷӯҳи махсус ба таҳлили муқоисавии усулҳои гуногуни ҷарроҳӣ (усулҳои педикулаи поёнӣ ва суперомедиалӣ, резексияҳои омега- ва Т-шакл), таъсири онҳо ба қобилияти зинда мондани комплекси ареоларӣ-нӯги сина (НАС) ва натиҷаҳои дарозмуддати эстетикӣ равона карда шудааст. Нақши индекси массаи бадан (BMI) ҳамчун пешгӯикунандаи асосии мушкилоти баъдиҷарроҳӣ ва қаноатмандӣ аз натиҷа таъкид карда мешавад. Стратегияҳои идоракунии хатар, аз ҷумла арзёбии перфузияи НАС дар давоми ҷарроҳӣ бо истифода аз ангиографияи лазерии сабзи индоцианин, таҳлил карда мешаванд. Хулоса дар бораи самаранокии баланди маммоластикаи коҳишдиҳанда ҳамчун як мудохилаи функционалии реконструктивӣ бароварда мешавад, ки сифати зиндагии беморонро ба таври назаррас беҳтар мекунад, ба шарте ки банақшагирии бодикқати пеш аз ҷарроҳӣ ва интихоби инфиродии тактикаи ҷарроҳӣ истифода шавад.

**Калимаҳои калидӣ:** маммоластикаи редуксионӣ, макромастия, гигантомастия, птози ғадуди шир, усулҳои ҷарроҳӣ, мушкилот, сифати зиндагӣ, индекси массаи бадан, табобати баъдиҷарроҳӣ.

**Барои иқтибос:** Зиёзода С.С., Саидов М.С., Шамсов Н.Х., Саидова М.М. Маммоластикаи редуксионии ҳангоми гипертрофия ва птози ғадудҳои шири: назари муосир ба тактика, натиҷаҳо ва идоракунии хатарҳо // Ҷарроҳии пластикӣ ва тиббӣ барқарорсозӣ. 2025. Ҷилди 1, № 4. С. 98-115. <https://doi.org/10.65197/3106-4035-2025-1-4-98-115>

**Актуальность.** Пластическая хирургия молочных желез занимает одно из ведущих мест в эстетической и реконструктивной медицине. Среди операций на молочной железе редуционная маммопластика (РМ) продолжает оставаться востребованной, но, одновременно, одной из наиболее сложных и травматичных процедур [1]. Ее целью является не только достижение эстетического идеала, но и устранение функциональных нарушений, вызванных избыточным объемом тканей. Актуальность темы обусловлена растущим числом пациенток, обращающихся за хирургической коррекцией, что требует от хирургов глубокого понимания современных методик, рисков и подходов к персонализации лечения.

Показаниями к РМ служат гипертрофия (макромастия) и птоз молочных желез. Диагностическими критериями макромастии, несмотря на региональные вариации, принято считать массу железы, превышающую 0,8 кг, и/или расстояние от яремной вырезки грудины до соска, достигающее или превышающее 32 см [2, 3]. Данное состояние серьезно снижает качество жизни женщин, вызывая хронические боли в спине и шее, формирование межпозвоночных грыж, мацерацию и опрелости в подмаммарной складке, ограничение физической активности [4, 5]. В ряде случаев описана ассоциация гигантомастии с развитием легочной гипертензии вследствие рестриктивного воздействия на грудную клетку [6]. Психологический дискомфорт, связанный с неудовлетворенностью внешним видом, сложностями в подборе одежды и социальной дезадаптацией, также является мощным стимулом для обращения за хирургической помощью.

Современные принципы РМ базируются на трех основных задачах:

**Relevance.** Breast plastic surgery occupies a leading position in aesthetic and reconstructive medicine. Reduction mammaplasty (RM) remains a popular breast surgery technique, but is also one of the most complex and traumatic [1]. Its goal is not only to achieve an aesthetic ideal but also to eliminate functional impairments caused by excess tissue volume. The relevance of this topic is driven by the growing number of patients seeking surgical correction, which requires surgeons to have a thorough understanding of modern techniques, risks, and approaches to personalized treatment.

Indications for RM include hypertrophy (macromastia) and ptosis of the mammary glands. Diagnostic criteria for macromastia, despite regional variations, are generally considered to be a gland weight exceeding 0.8 kg and/or a distance from the sternal notch to the nipple reaching or exceeding 32 cm [2, 3]. This condition significantly reduces the quality of life for women, causing chronic back and neck pain, the formation of intervertebral disc herniations, maceration and diaper rash in the submammary fold, and limited physical activity [4, 5]. In some cases, an association between gigantomastia and the development of pulmonary hypertension due to the restrictive effect on the chest wall has been described [6]. Psychological discomfort associated with dissatisfaction with appearance, difficulties in choosing clothes, and social maladjustment are also a powerful incentive for seeking surgical help. Modern principles of RM are based on three main objectives: transposi-

транспозиция сосково-ареолярного комплекса (НАС) в физиологичное положение; адекватная резекция избыточной железистой, жировой и кожной ткани; и формирование минимально заметных рубцов при сохранении естественной формы груди [7]. Многообразие существующих методик (более 50) свидетельствует об отсутствии универсального подхода и необходимости индивидуального планирования операции для каждой пациентки, учитывая ее анатомию, образ жизни и ожидания.

### Основная часть

#### 1. Современные хирургические техники и критерии их выбора

Выбор конкретной методики РМ определяется степенью птоза (по классификации Регуана), объемом резекции, индивидуальными анатомическими особенностями пациентки (эластичность кожи, плотность железистой ткани) и необходимостью сохранения функции лактации. Эволюция хирургических подходов привела к смещению акцента с простого удаления избыточных тканей на создание стабильной и эстетичной формы с сохранением иннервации и васкуляризации.

На сегодняшний день наиболее широко применяются техники на питающей ножке:

Техника с нижней (inferior) ножкой: обеспечивает надежное кровоснабжение НАС за счет ветвей перфорантов из внутренней грудной и межреберных артерий. Исторически считается «золотым стандартом», особенно при умеренной гипертрофии и резекции до 1000 г. К ее преимуществам относят относительную техническую простоту и хороший проекционный результат. Однако в отдаленном периоде может наблюдаться «выпячивание» нижнего полюса железы («bottoming out»), а также снижение

of the nipple-areolar complex (NAC) into a physiological position; adequate resection of excess glandular, fatty, and skin tissue; and the formation of minimally noticeable scars while preserving the natural shape of the breast [7]. The diversity of existing techniques (more than 50) indicates the lack of a universal approach and the need for individual surgical planning for each patient, taking into account her anatomy, lifestyle, and expectations.

### Main Part

#### 1. Modern Surgical Techniques and Selection Criteria

The choice of a specific RM technique is determined by the degree of ptosis (according to the Reguan classification), the extent of resection, the individual anatomical features of the patient (skin elasticity, glandular tissue density), and the need to preserve lactation. The evolution of surgical approaches has shifted the emphasis from simply removing excess tissue to creating a stable and aesthetically pleasing shape while preserving innervation and vascularization.

Today, the most widely used techniques are those using a pedicle:

Inferior pedicle technique: ensures a reliable blood supply to the NAC through perforator branches from the internal thoracic and intercostal arteries. Historically, this technique has been considered the «gold standard,» especially for moderate hypertrophy and resections up to 1000 g. Its advantages include relative technical simplicity and good projection results. However, in the long term, «bottoming out» of the lower

проекции [8]. Кроме того, при данной методике существует риск нарушения чувствительности НАС.

Техника с верхнемедиальной (superomedial) ножкой: Набирает популярность в последние годы. Кровоснабжение осуществляется за счет верхнемедиальных перфорантов. Позволяет создать стабильную и естественную форму груди, менее склонна к «bottoming out», так же обеспечивает хорошую проекцию. Исследования, в том числе с применением валидированных опросников BREAST-Q, показывают высокую удовлетворенность пациентов как эстетическим результатом, так и сохраненной чувствительностью НАС [9, 10]. Методика считается более предпочтительной для пациенток, планирующих грудное вскармливание, по сравнению с нижней ножкой, поскольку меньше нарушает протоковую систему [11].

Свободный трансплантат НАС (free nipple graft): Применяется при гигантомастии (резекция >1500-2000 г на железу) или крайних степенях птоза, когда перемещение НАС на сосудистой ножке технически невозможно или сопряжено с высоким риском ишемии. Метод надежен с точки зрения жизнеспособности ареолы, но приводит к необратимой потере чувствительности, способности к лактации и изменению текстуры ареолы [12]. Решение о его применении должно приниматься совместно с пациенткой после информирования о всех последствиях.

Что касается кожных разрезов, то наиболее распространены Т-образная (якоревидная) резекция и вертикальная маммопластика. Т-образный доступ обеспечивает лучший контроль за формой железы при значительной гипертрофии и птозе высокой степени, позволяя удалить большой избыток кожи

pole of the gland, as well as decreased projection, may be observed [8]. In addition, this technique carries a risk of impaired NAC sensitivity.

Superomedial Pedicle Technique: This technique has gained popularity in recent years. Blood supply is provided by superomedial perforators. It creates a stable and natural breast shape, is less prone to «bottoming out,» and provides good projection. Studies, including those using the validated BREAST-Q questionnaire, demonstrate high patient satisfaction with both the aesthetic outcome and the preserved sensitivity of NAC [9, 10]. This technique is considered preferable for patients planning breast-feeding compared to the inferior pedicle, as it causes less disruption to the ductal system [11].

Free NAC (Free Nipple Graft): This technique is used for gigantomastia (resection >1500-2000 g per breast) or extreme ptosis, when NAC placement on a vascular pedicle is technically impossible or associated with a high risk of ischemia. This method is reliable in terms of areola viability, but it results in irreversible loss of sensation, lactation capacity, and changes in areola texture [12]. The decision to use it should be made jointly with the patient after informing her of all the possible consequences.

Regarding skin incisions, the most common are the T-shaped (anchor) resection and vertical mammoplasty. The T-shaped approach provides better control over the shape of the gland in cases of significant hypertrophy and high-grade ptosis, allowing for the removal of significant excess skin in

в горизонтальной плоскости. Недостатком является формирование протяженного рубца в субмаммарной складке и по вертикали. Вертикальная техника позволяет минимизировать рубцевание в субмаммарной складке, оставляя только вертикальный рубец, но требует более длительного периода адаптации формы (несколько месяцев) и может сопровождаться временными деформациями нижнего полюса и «гофрировкой» кожи, которые часто разрешаются самостоятельно [13].

Отдельного внимания заслуживает омега-резекция ( $\Omega$ -резекция), которая эффективна для коррекции птоза, особенно после удаления имплантатов, позволяя одновременно устранить избыток кожи и выполнить репозицию железистой ткани с формированием короткого, легко скрываемого рубца [14].

Мета-анализ Wang A.T. et al. (2023) не выявил абсолютного превосходства одной методики над другой в терминах patient-reported outcomes (PROs), что подтверждает тезис о превалировании индивидуального подхода над поиском универсальной техники [1]. Выбор должен основываться на тщательной предоперационной разметке и опыте хирурга.

## 2. Предоперационное планирование и оценка пациентки

Успех РМ начинается с тщательного предоперационного планирования. Обследование включает:

**Сбор анамнеза:** Оценка жалоб (боли, неврологические симптомы, дерматит), репродуктивные планы (будущие беременности и грудное вскармливание), наличие рубцов, онкологический анамнез у пациентки и ее родственников.

**Физикальное обследование:** Оценка степени птоза, симметрии, качества кожи, пальпация на предмет образований. Обязательным является

the horizontal plane. A disadvantage is the formation of an extended scar in the submammary fold and vertically. The vertical technique minimizes scarring in the submammary fold, leaving only a vertical scar, but requires a longer period of shape adaptation (several months) and may be accompanied by temporary deformations of the lower pole and «wrinkling» of the skin, which often resolve spontaneously [13]. Omega resection ( $\Omega$  resection) deserves special attention. It is effective for ptosis correction, especially after implant removal, allowing for simultaneous removal of excess skin and repositioning of glandular tissue, creating a short, easily concealed scar [14].

A meta-analysis by Wang A.T. et al. (2023) found no absolute superiority of one technique over another in terms of patient-reported outcomes (PROs), supporting the thesis that an individualized approach is superior to the search for a universal technique [1]. The choice should be based on careful preoperative markings and the surgeon's experience.

## 2. Preoperative Planning and Patient Assessment

Successful breast augmentation begins with thorough preoperative planning. This examination includes:

**History:** Assessment of complaints (pain, neurological symptoms, dermatitis), reproductive plans (future pregnancies and breastfeeding), presence of scars, and oncological history of the patient and her family.

**Physical Examination:** Assessment of the degree of ptosis, symmetry, and

онкологический скрининг, включая маммографию или УЗИ молочных желез у пациенток старше 40 лет (или моложе при отягощенном анамнезе).

**Антропометрические измерения:** Определение расстояния от яремной вырезки до соска, от соска до субмаммарной складки, оценка объема предполагаемой резекции.

**Оценка соматического статуса:** Важнейшим этапом является расчет ИМТ. Пациенткам с ожирением (ИМТ > 30 кг/м<sup>2</sup>) настоятельно рекомендуется предоперационное снижение веса, что достоверно снижает риск послеоперационных осложнений [17, 18].

**Фотодокументация:** Стандартные фотографии в нескольких проекциях для оценки исходного состояния и планирования операции.

**Обсуждение ожиданий:** Хирург должен четко объяснить пациентке реалистичные цели операции, возможные риски, характер и расположение послеоперационных рубцов.

### 3. Осложнения и управление рисками

РМ характеризуется достаточно высоким риском осложнений, что связано с ее травматичностью, большой площадью раневой поверхности и особенностями васкуляризации молочных желез. Наиболее частыми осложнениями являются серомы (скопление жидкости в ране), гематомы, расхождения краев раны и поверхностные инфекции [2, 5]. Для профилактики сером широко используется дренирование послеоперационной раны, а также применение методов тщательного гемостаза и лигатурного сближения тканей.

Наиболее грозными специфическими осложнениями являются ишемия и некроз НАС, частота которых, по данным литературы, варьирует от 1% до 8% [15]. Риск некроза повышается при использовании длинных и узких ножек, у куря-

skin quality, palpation for lesions. Cancer screening is mandatory, including mammography or breast ultrasound in patients over 40 years of age (or younger if they have a history of breast cancer).

**Anthropometric Measurements:** Determining the distance from the jugular notch to the nipple, from the nipple to the inframammary fold, and assessing the extent of the proposed resection.

**Assessment of Somatic Status:** Calculating the BMI is a crucial step. Preoperative weight loss is strongly recommended for obese patients (BMI > 30 kg/m<sup>2</sup>), as it significantly reduces the risk of postoperative complications [17, 18].

**Photographic documentation:** Standard photographs in multiple projections are required to assess the patient's initial condition and plan the surgery.

**Discussion of expectations:** The surgeon should clearly explain to the patient the realistic goals of the surgery, potential risks, and the nature and location of postoperative scars.

### 3. Complications and Risk Management

RM is characterized by a relatively high risk of complications due to its traumatic nature, the large wound surface area, and the unique vascularity of the mammary glands. The most common complications are seromas (fluid accumulation in the wound), hematomas, wound dehiscence, and superficial infections [2, 5]. Postoperative wound drainage, careful hemostasis, and tissue ligature approximation are widely used to prevent seromas.

The most serious specific complications

щих пациенток, при больших объемах резекции и у пациенток с ожирением. Для минимизации этого риска в современной хирургии все активнее используются технологии интраоперационной оценки перфузии. Лазерная ангиография с индоцианиновым зеленым (ICG) позволяет в реальном времени визуализировать кровотоки в тканях и объективно оценить жизнеспособность NAC, что помогает хирургу принять решение о необходимости коррекции ножки или переходу к свободной пересадке ареолы [16]. Это метод становится новым стандартом в сложных случаях, позволяя значительно снизить частоту некроза.

Ключевым предиктором общего уровня осложнений является индекс массы тела (ИМТ). Многочисленные исследования, включая работу Jørgensen M.G. et al. (2021), демонстрируют прямую корреляцию между повышенным ИМТ и частотой послеоперационных осложнений, таких как инфекции, расхождения швов и замедленное заживление [8, 17, 18]. Более того, пациентки с ожирением демонстрируют и меньшую удовлетворенность эстетическим результатом, что может быть связано с особенностями заживления и распределения жировой ткани. В связи с этим, предоперационное снижение веса признается важнейшим компонентом подготовки к плановой РМ. Некоторые авторы предлагают рассматривать ИМТ < 30 кг/м<sup>2</sup> в качестве желательного критерия для включения в операционную программу.

К другим факторам риска относятся курение (вызывает вазоконстрикцию), сахарный диабет и сопутствующие заболевания соединительной ткани.

#### **4. Послеоперационное ведение и реабилитация**

Адекватное послеоперационное ведение является залогом успешного исхода. Оно включает:

**Обезболивание:** Применение мульт-

are ischemia and necrosis of the NAC, the incidence of which, according to the literature, varies from 1% to 8% [15]. The risk of necrosis increases with the use of long and narrow stems, in smoking patients, with large resection volumes, and in obese patients. To minimize this risk, intraoperative perfusion assessment technologies are increasingly being used in modern surgery. Indocyanine green (ICG) laser angiography allows for real-time visualization of tissue blood flow and objective assessment of NAC viability, which helps the surgeon decide whether pedicle correction is necessary or to proceed with a free areola graft [16]. This method is becoming a new standard in complex cases, significantly reducing the incidence of necrosis.

A key predictor of overall complication rates is body mass index (BMI). Numerous studies, including the work of Jørgensen M.G. et al. (2021), demonstrate a direct correlation between increased BMI and the incidence of postoperative complications, such as infections, suture dehiscence, and delayed healing [8, 17, 18]. Moreover, obese patients also demonstrate lower satisfaction with the aesthetic outcome, which may be related to the characteristics of healing and fat distribution. Therefore, preoperative weight loss is recognized as a critical component of preparation for elective rhinoplasty. Some authors suggest considering a BMI <30 kg/m<sup>2</sup> as a desirable criterion for inclusion in the surgical program.

Other risk factors include smoking (which causes vasoconstriction), diabetes mellitus, and comorbid connective tissue

тимодальной анальгезии, включающей ненаркотические анальгетики (НПВП) и регионарные блокады (например, PECS-блокада), что позволяет минимизировать использование опиоидов и связанные с ними побочные эффекты [22].

**Дренаживание:** Дренажи обычно оставляют на 1-3 суток до снижения объема отделяемого.

**Компрессия:** Ношение компрессионного белья в течение 4-6 недель для уменьшения отека, поддержки тканей и улучшения контурирования новой формы груди.

**Физический покой:** Ограничение физических нагрузок, особенно с вовлечением мышц верхнего плечевого пояса, на срок до 4-6 недель.

**Уход за рубцами:** После полного заживления ран начинается использование силиконовых пластин или гелей для профилактики гипертрофии и келоидных рубцов.

Пациентка должна быть проинформирована о временных изменениях чувствительности, возможных отеках и том, что окончательная форма груди установится через 3-6 месяцев, а иногда и до года после операции.

#### **5. Влияние редукционной маммопластики на качество жизни и соматическое здоровье**

Многочисленные исследования с использованием стандартизированных опросников, таких как BREAST-Q, единодушно подтверждают значительное улучшение качества жизни пациенток после РМ [1, 19]. Это улучшение затрагивает все основные аспекты:

**Физическое здоровье:** отмечается существенное уменьшение или полное исчезновение болей в спине, шее и плечевом поясе. Объективные данные, приведенные в систематическом обзоре Guliyeva G. et al. (2021), указывают на

diseases.

#### **4. Postoperative Care and Rehabilitation**

Adequate postoperative care is essential for a successful outcome. This includes:

**Pain management:** Multimodal analgesia, including non-narcotic analgesics (NSAIDs) and regional blockades (e.g., PECS block), is used to minimize opioid use and associated side effects [22].

**Drainage:** Drains are usually left in place for 1-3 days until the volume of drainage subsides.

**Compression:** Wearing compression garments for 4-6 weeks to reduce swelling, provide tissue support, and improve the contouring of the new breast shape.

**Physical rest:** Limit physical activity, especially involving the upper shoulder girdle muscles, for up to 4-6 weeks.

**Scar care:** After complete wound healing, silicone sheets or gels are used to prevent hypertrophy and keloid scars. The patient should be informed about temporary changes in sensitivity, possible swelling, and that the final shape of the breast will be established in 3-6 months, and sometimes up to a year after surgery.

#### **5. Impact of Reduction Mammoplasty on Quality of Life and Physical Health**

Numerous studies using standardized questionnaires, such as the BREAST-Q, unanimously confirm a significant improvement in patients' quality of life after breast reduction surgery [1, 19]. This improvement affects all key aspects:

**Physical health:** a significant reduction or complete disappearance of back, neck, and

статистически значимое улучшение показателей функции внешнего дыхания (жизненная емкость легких, пиковая скорость выдоха) у пациенток с гигантомастией после операции [20]. Это подтверждает функциональную ценность вмешательства, выходящую за рамки чистой эстетики.

**Психосоциальное благополучие:** Пациентки сообщают о повышении самооценки, снижении уровня тревожности и депрессии, увеличении социальной и физической активности. Они чувствуют себя более комфортно в одежде, занимаются спортом, что ведет к общему оздоровлению образа жизни. Исследование Berenguel-Pérez A.I. et al. (2024) выявило достоверное повышение показателей самооценки и сексуального желания в послеоперационном периоде [21].

**Сексуальное здоровье:** Устранение физического дискомфорта и улучшение восприятия собственного тела положительно сказываются на интимной жизни, что также вносит вклад в общее повышение качества жизни.

Таким образом, РМ является ярким примером хирургического вмешательства, в котором функциональные и эстетические цели тесно переплетены и взаимно дополняют друг друга, приводя к комплексному позитивному эффекту.

## 6. Особые клинические ситуации

**Гигантомастия:** требует особого подхода, часто с использованием свободного трансплантата NAC или техники с удлиненной ножкой. Объем резекции может превышать 2 кг на железу, что сопряжено с повышенным риском кровопотери и требует тщательной предоперационной подготовки, включая коррекцию анемии.

РМ у пациенток старшего возраста: С увеличением возраста растут риски анестезии и осложнений, но сама операция остается безопасной и эффектив-

shoulder pain is noted. Objective data presented in a systematic review by Guliyeva G. et al. (2021) indicate a statistically significant improvement in respiratory function parameters (vital capacity, peak expiratory flow rate) in patients with gigantomastia after surgery [20]. This confirms the functional value of the intervention, which extends beyond pure aesthetics.

**Psychosocial well-being:** Patients report improved self-esteem, reduced anxiety and depression, and increased social and physical activity. They feel more comfortable in their clothing and exercise, leading to an overall healthier lifestyle. A study by Berenguel-Pérez A.I. et al. (2024) found a significant increase in self-esteem and sexual desire in the postoperative period [21].

**Sexual health:** Elimination of physical discomfort and improved body image have a positive impact on intimate life, which also contributes to an overall improvement in quality of life.

Thus, RM is a striking example of a surgical intervention in which functional and aesthetic goals are closely intertwined and mutually reinforce each other, resulting in a comprehensive positive effect.

## 6. Special Clinical Situations

**Gigantomastia:** Requires a special approach, often using a free NAC graft or an extended pedicle technique. Resection volume can exceed 2 kg per gland, which is associated with an increased risk of blood loss and requires careful preoperative preparation, including correction of anemia.

RM in older patients: With increasing age, the risks of anesthesia and complica-

ной при адекватном отборе. У таких пациенток чаще на первый план выходят функциональные, а не эстетические показания [29].

РМ после бариатрической хирургии: Пациентки после значительного снижения веса часто имеют выраженный птоз и избыток кожи. РМ у них позволяет решить серьезные гигиенические и функциональные проблемы, однако ткани могут быть изменены вследствие похудения, что требует от хирурга опыта работы с подобными случаями.

Ключ к успеху при выполнении РМ лежит в комплексном подходе, включающем:

Тщательный предоперационный отбор с оценкой анатомических особенностей, соматического статуса и психологических ожиданий пациентки.

Активное управление модифицируемыми факторами риска, прежде всего, коррекцию избыточного веса и отказ от курения.

Индивидуальный выбор хирургической методики, основанный на объективных критериях (степень птоза, объем резекции) и оснащенности клиники.

Внедрение современных технологий (таких как ICG-ангиография) для интраоперационного контроля перфузии и минимизации риска некроза НАС.

Применение мультимодальных схем обезболивания и адекватное ведение послеоперационного периода для профилактики осложнений.

**Заключение.** Редукционная маммопластика представляет собой высокоэффективный метод лечения гипертрофии и птоза молочных желез, позволяющий достичь стойкого положительного результата как в функциональном, так и в психоэмоциональном плане. Несмотря на свою травматичность и сопряженность с определенными рисками, при грамотном планировании и выполне-

ниями increase, but the procedure itself remains safe and effective with adequate selection. In these patients, functional rather than aesthetic indications often take precedence [29].

RM after bariatric surgery: Patients who have undergone significant weight loss often have pronounced ptosis and excess skin. RM in these patients can address significant hygienic and functional issues, but the tissues may be altered due to weight loss, requiring surgeon experience in such cases.

The key to success in RM lies in a comprehensive approach, including:

Careful preoperative selection with assessment of anatomical features, somatic consequences, and psychological expectations of patients.

Active management of modifiable risk factors, primarily weight loss and smoking cessation.

Individualized choice of surgical technique based on objective criteria (degree of ptosis, extent of resection) and the clinic's equipment.

Introduction of modern technologies (such as ICG angiography) for intraoperative perfusion monitoring and minimization of the risk of NAC necrosis.

Use of multimodal pain management regimens and adequate postoperative care to prevent surgical complications.

**Conclusion.** Reduction mammoplasty is a highly effective treatment for breast hypertrophy and ptosis, achieving lasting positive results both functionally and psychoemotionally. Despite its invasive na-

нии она демонстрирует высокий профиль безопасности и удовлетворенности пациенток.

Перспективы дальнейшего развития РМ связаны с углубленным изучением отдаленных результатов, стандартизацией показаний к различным методикам на основе больших данных и искусственного интеллекта, а также разработкой алгоритмов, позволяющих максимально персонализировать лечение с учетом всего спектра анатомических и психосоциальных потребностей каждой конкретной пациентки. Дальнейшие исследования должны быть сфокусированы на долгосрочном влиянии на грудное вскармливание и онкологический скрининг, а также на оптимизации cost-effectiveness подхода.

#### ЛИТЕРАТУРА

1. Wang A.T., Panayi A.C., Fischer S., Diehm Y.F., Tapking C., Hundeshagen G., Haug V. Patient-reported outcomes after reduction mammoplasty using BREAST-Q: a systematic review and meta-analysis. *Aesthetic Surgery Journal*. 2023; 43(4): NP231-NP241.
2. Toplu G., Altinel D., Serin M. Evaluation of factors related to postoperative complications in patients who underwent reduction mammoplasty. *European Journal of Breast Health*. 2021; 17(2): 157.
3. Орлов А.А., Седышев С.Х., Абрамкина В.С., Мантурова Н.Е. Особенности кровоснабжения молочной железы в контексте редукционной маммопластики. *Вопросы реконструктивной и пластической хирургии*. 2022; 24(3-4): 40-48.
4. Каримова М., Рахимов Н., Тугизова Д., Низомова И., Рахмонов К. Редукционная маммопластика у женщин с выраженной гипертрофии молочных желез с использованием Т-образного разреза. *Журнал вестник врача*. 2021;

ture and associated risks, when properly planned and performed, it demonstrates a high safety profile and patient satisfaction.

Prospects for further development of reduction mammoplasty are linked to in-depth studies of long-term outcomes, standardization of indications for various techniques based on big data and artificial intelligence, and the development of algorithms that allow for maximum personalization of treatment, taking into account the full range of anatomical and psychosocial needs of each individual patient. Further research should focus on the long-term impact on breastfeeding and cancer screening, as well as optimizing the cost-effectiveness of this approach.

#### REFERENCES

1. Wang A.T., Panayi A.C., Fischer S., Diehm Y.F., Tapking C., Hundeshagen G., Haug V. Patient-reported outcomes after reduction mammoplasty using BREAST-Q: a systematic review and meta-analysis. *Aesthetic Surgery Journal*. 2023; 43(4): NP231-NP241.
2. Toplu G., Altinel D., Serin M. Evaluation of factors related to postoperative complications in patients who underwent reduction mammoplasty. *European Journal of Breast Health*. 2021; 17(2): 157.
3. Orlov A.A., Sedyshev S.Kh., Abramkina V.S., Manturova N.E. Features of the blood supply to the mammary gland in the context of reduction mammoplasty. *Issues of reconstructive and plastic surgery*. 2022; 24(3-4): 40-48.
4. Karimova M., Rakhimov N., Tugizova D., Nizomova I., Rakhmonov K. Reduction mammoplasty in women with severe hypertrophy of the mammary glands using a T-shaped incision. *Journal of the*

- 1(2): 186-189.
5. Palve J., Kuuskeri M., Luukkaala T., Suorsa E. Predictive risk factors of complications in reduction mammoplasty—analysis of three different pedicles. *Gland Surgery*. 2022; 11(8): 1309.
  6. Castillo J.P., Robledo A.M., Torres-Canchala L., Roa-Saldarriaga L. Gigantomastia as a Cause of Pulmonary Hypertension. *Archives of Plastic Surgery*. 2022;49(03): 369-372.
  7. Саидов М.С. Зависимость развития побочных явлений в ближайшие сроки после редукционной маммопластики от применяемой оперативной техники. *Вестник СурГУ. Медицина*. 2024; 17(3): 21-25.
  8. Jørgensen M.G., Albertsdottir E., Dalaei F., Hesselfeldt-Nielsen J., Schmidt V.J., Sørensen J.A., Toyserkani N.M. Age and body mass index affect patient satisfaction following reduction mammoplasty: a multicenter study using BREAST-Q. *Aesthetic Surgery Journal*. 2021; 41(6): NP336-NP345.
  9. Atiyeh B., Ghieh F., Chahine F., Oneisi A. Ptosis and bottoming out following mastopexy and reduction mammoplasty. Is synthetic mesh internal breast support the solution? A systematic review of the literature. *Aesthetic Plastic Surgery*. 2022; 46: 25-34.
  10. Viscardi J.A., Oranges C.M., Schaefer D.J., Kalbermatten D.F. Reduction mammoplasty: a ten-year retrospective review of the omega resection pattern technique. *Journal of clinical medicine*. 2021; 10(19): 4418.
  11. Bletsis P.P., Lommen E.J., Van Der Lei B. The Omega Mastopexy Technique for the Correction of Breast Ptosis after Breast Implant Explantation. *Plastic and Reconstructive Surgery—Global Open*. 2024;12(7): e6000.
  12. Sapino G., Haselbach D., Watfa W., Baudoin J., Martineau J., Guillier D., di Sum-
- Vestnik of the Doctor. 2021; 1(2): 186-189.
  5. Palve J., Kuuskeri M., Luukkaala T., Suorsa E. Predictive risk factors of complications in reduction mammoplasty—analysis of three different pedicles. *Gland Surgery*. 2022; 11(8): 1309.
  6. Castillo J.P., Robledo A.M., Torres-Canchala L., Roa-Saldarriaga L. Gigantomastia as a Cause of Pulmonary Hypertension. *Archives of Plastic Surgery*. 2022;49(03): 369-372.
  7. Saidov M.S. Dependence of the development of side effects in the immediate period after reduction mammoplasty on the surgical technique used. *Bulletin of Surgut State University. Medicine*. 2024; 17(3): 21-25.
  8. Jørgensen M.G., Albertsdottir E., Dalaei F., Hesselfeldt-Nielsen J., Schmidt V.J., Sørensen J.A., Toyserkani N.M. Age and body mass index affect patient satisfaction following reduction mammoplasty: a multicenter study using BREAST-Q. *Aesthetic Surgery Journal*. 2021; 41(6): NP336-NP345.
  9. Atiyeh B., Ghieh F., Chahine F., Oneisi A. Ptosis and bottoming out following mastopexy and reduction mammoplasty. Is synthetic mesh internal breast support the solution? A systematic review of the literature. *Aesthetic Plastic Surgery*. 2022; 46: 25-34.
  10. Viscardi J.A., Oranges C.M., Schaefer D.J., Kalbermatten D.F. Reduction mammoplasty: a ten-year retrospective review of the omega resection pattern technique. *Journal of clinical medicine*. 2021; 10(19): 4418.
  11. Bletsis P.P., Lommen E.J., Van Der Lei B. The Omega Mastopexy Technique for the Correction of Breast Ptosis after Breast Implant Explantation. *Plastic and Reconstructive Surgery—Global Open*. 2024;12(7): e6000.
  12. Sapino G., Haselbach D., Watfa W., Bau-

- ma P.G. Evaluation of long-term breast shape in inferior versus superomedial pedicle reduction mammoplasty: a comparative study. *Gland Surgery*. 2021; 10(3): 1018.
13. Ганерт А.Н., Любошевский П.А., Соколов Д.А. Регионарные блокады как компонент мультимодального обезболивания при редукционной маммопластике. Пациентоориентированная медицина и фармация. 2024; 4: 45-52.
  14. Мурадов Н.М., Сабазбеков Ч.С. Терапия болевого синдрома у пациенток после маммопластики. Вопросы реконструктивной и пластической хирургии. 2023; 25(4): 109-114.
  15. Yao A., LaFontaine S., Sultan S.M., Rizzo A.M., Draper L., Benacquista T., Weichman K.E. Do larger reductions yield larger returns? patient-reported outcomes as a function of specimen weight in bilateral reduction mammoplasty. *Journal of Plastic, Reconstructive & Aesthetic Surgery*. 2021; 74(10): 2537-2549.
  16. Talwar A.A., Copeland-Halperin L.R., Walsh L.R., Christopher A.N., Cuning J., Broach R.B., Butler P.D. Outcomes of extended pedicle technique vs free nipple graft reduction mammoplasty for patients with gigantomastia. *Aesthetic Surgery Journal*. 2023; 43(2): NP91-NP99.
  17. Guliyeva G., Cheung J.Y., Avila F.R., Huayllani M.T., Boczar D., Broer P.N., Forte A.J. Effect of reduction mammoplasty on pulmonary function tests: a systematic review. *Annals of Plastic Surgery*. 2021; 87(6): 694-698.
  18. Bonomi F., Harder Y., Treglia G., De Monti M., Parodi C. Is free nipple grafting necessary in patients undergoing reduction mammoplasty for gigantomastia? A systematic review and meta-analysis. *Journal of Plastic, Reconstructive & Aesthetic Surgery*. 2024; 89: 144-153.
  19. Watfa W., Martineau J., Giordano S., doin J., Martineau J., Guillier D., di Summa P.G. Evaluation of long-term breast shape in inferior versus superomedial pedicle reduction mammoplasty: a comparative study. *Gland Surgery*. 2021; 10(3): 1018.
  13. Ganert A.N., Lyuboshevsky P.A., Sokolov D.A. Regional blockades as a component of multimodal pain relief in reduction mammoplasty. *Patient-oriented medicine and pharmacy*. 2024; 4: 45-52.
  14. Muradov N.M., Sabazbekov Ch.S. Pain syndrome therapy in patients after mammoplasty. *Issues of reconstructive and plastic surgery*. 2023; 25(4): 109-114.
  15. Yao A., LaFontaine S., Sultan S.M., Rizzo A.M., Draper L., Benacquista T., Weichman K.E. Do larger reductions yield larger returns? patient-reported outcomes as a function of specimen weight in bilateral reduction mammoplasty. *Journal of Plastic, Reconstructive & Aesthetic Surgery*. 2021; 74(10): 2537-2549.
  16. Talwar A.A., Copeland-Halperin L.R., Walsh L.R., Christopher A.N., Cuning J., Broach R.B., Butler P.D. Outcomes of extended pedicle technique vs free nipple graft reduction mammoplasty for patients with gigantomastia. *Aesthetic Surgery Journal*. 2023; 43(2): NP91-NP99.
  17. Guliyeva G., Cheung J.Y., Avila F.R., Huayllani M.T., Boczar D., Broer P.N., Forte A.J. Effect of reduction mammoplasty on pulmonary function tests: a systematic review. *Annals of Plastic Surgery*. 2021; 87(6): 694-698.
  18. Bonomi F., Harder Y., Treglia G., De Monti M., Parodi C. Is free nipple grafting necessary in patients undergoing reduction mammoplasty for gigantomastia? A systematic review and meta-analysis. *Journal of Plastic, Reconstructive & Aesthetic Surgery*. 2024; 89: 144-153.
  19. Watfa W., Martineau J., Giordano S.,

- Sapino G., Bramhall R.J., di Summa P.G. Long-term evaluation of Nipple–Areolar complex changes in inferior versus superomedial pedicle reduction mammaplasty: A comparative study. *Journal of Plastic, Reconstructive & Aesthetic Surgery*. 2022; 75(3): 1179-1186.
20. Jørgensen M.G., Albertsdottir E., Dalaei F., Hesselfeldt-Nielsen J., Schmidt V.J., Sørensen J.A., Toyserkani N.M. Superomedial reduction mammaplasty affects patients' ability to breastfeed in a distinct manner: a multicenter study of 303 patients. *Aesthetic Surgery Journal*. 2021; 41(11): NP1498-NP1507.
21. Liao C.D., Xia J., Zhao K., Wang K., Glickman L.T., Agrawal N.A. Are surgical approaches correlated with BREAST-Q score improvements after reduction mammaplasty? A systematic review. *Annals of Plastic Surgery*. 2023; 90(6S): S659-S666.
22. Lorentzen A.K., Lock-Andersen J., Matthiessen L.W., Klausen T.W., Hölmich L.R. Reduction mammaplasty and mastopexy in the previously irradiated breast—a systematic review and meta-analysis. *Journal of Plastic Surgery and Hand Surgery*. 2021; 55(6): 330-338.
23. Божок А.А., Кorableва Н.П., Побережная А.В., Цехмистро Я.В. Особенности диагностики и лечения ювенильной гигантомастии. *Детская медицина Северо-Запада*. 2021; 9(1): 59-60.
24. Dahy A.A., Hassan R.M., Altramsy A., Gad A.A., Elameen A.M., Salem A., Abu-Elsoud A. Outcomes and Risk Factors of Pyoderma Gangrenosum After Reduction Mammaplasty: A Systematic Review of the Literature and Case Report. *Aesthetic Plastic Surgery*. 2025; 1-18. <https://doi.org/10.1007/s00266-025-04859-z>
25. Berenguel-Pérez A.I., Cortés-Rodríguez A.E. Reduction mammaplasty, self-esteem, and sexual desire: A pre-post intervention study. *International Journal*
- Sapino G., Bramhall R.J., di Summa P.G. Long-term evaluation of Nipple–Areolar complex changes in inferior versus superomedial pedicle reduction mammaplasty: A comparative study. *Journal of Plastic, Reconstructive & Aesthetic Surgery*. 2022; 75(3): 1179-1186.
20. Jørgensen M.G., Albertsdottir E., Dalaei F., Hesselfeldt-Nielsen J., Schmidt V.J., Sørensen J.A., Toyserkani N.M. Superomedial reduction mammaplasty affects patients' ability to breastfeed in a distinct manner: a multicenter study of 303 patients. *Aesthetic Surgery Journal*. 2021; 41(11): NP1498-NP1507.
21. Liao C.D., Xia J., Zhao K., Wang K., Glickman L.T., Agrawal N.A. Are surgical approaches correlated with BREAST-Q score improvements after reduction mammaplasty? A systematic review. *Annals of Plastic Surgery*. 2023; 90(6S): S659-S666.
22. Lorentzen A.K., Lock-Andersen J., Matthiessen L.W., Klausen T.W., Hölmich L.R. Reduction mammaplasty and mastopexy in the previously irradiated breast—a systematic review and meta-analysis. *Journal of Plastic Surgery and Hand Surgery*. 2021; 55(6): 330-338.
23. Bozhok A.A., Korableva N.P., Poberezhnaya A.V., Tsekhmistro Ya.V. Features of diagnosis and treatment of juvenile gigantomastia. *Pediatric Medicine of the North-West*. 2021; 9(1): 59-60.
24. Dahy A.A., Hassan R.M., Altramsy A., Gad A.A., Elameen A.M., Salem A., Abu-Elsoud A. Outcomes and Risk Factors of Pyoderma Gangrenosum After Reduction Mammaplasty: A Systematic Review of the Literature and Case Report. *Aesthetic Plastic Surgery*. 2025; 1-18. <https://doi.org/10.1007/s00266-025-04859-z>
25. Berenguel-Pérez A.I., Cortés-Rodríguez A.E. Reduction mammaplasty, self-esteem, and sexual desire: A pre-post intervention study. *International Journal*

- of Clinical and Health Psychology. 2024; 24(3): 100477.
26. Li H., Zhang X., Li Z., Lin Y., Mu D. Using laser-assisted indocyanine green angiography to assess nipple-areolar complex survival during reduction mammaplasty. *Aesthetic Surgery Journal*. 2024; 44(2): NP149-NP158.
27. Dorante M.I., Barron S.L., Jones Jr. L., Freniere B.B., Guo L. Utilization fraction of reduction mammaplasty instrument sets: cost savings and efficiency opportunities. *Annals of Plastic Surgery*. 2023; 90(5S): S130-S134.
28. Zhao L., Yang L., Yin Q. Reduction mammaplasty and mastopexy for multiple bilateral fibroadenomas: a case report and literature review. *Journal of International Medical Research*. 2024; 52(1): 03000605231223026.
29. Исмоилов М.М., Саидов М.С., Раджабов М.Ф. Влияние лишнего веса на результаты редукции молочных желез. *Евразийский научно-медицинский журнал «Сино»*. 2025; 6(1-2): 44-46.
30. Козлов А.В., Федорова П.А., Анашкина А.С., Ким Д.А. Трехплоскостная структурная сохраняющая маммопластика при коррекции птоза I—III степени на импланте. *Хирургическая практика*. 2023; 3: 19-31.
31. Саидов М.С. Редукционная маммопластика и ожирение: есть ли взаимное влияние. *Вестник СурГУ. Медицина*. 2024; 17(1): 58-61.
32. Теркулов А.А., Девликанова Е.Э., Колесников В.Е. Маммопластика: от реконструктивной до эстетической хирургии. *Вестник Авиценны*. 2022; 24(4): 514-522.
- of Clinical and Health Psychology. 2024; 24(3): 100477.
26. Li H., Zhang X., Li Z., Lin Y., Mu D. Using laser-assisted indocyanine green angiography to assess nipple-areolar complex survival during reduction mammaplasty. *Aesthetic Surgery Journal*. 2024; 44(2): NP149-NP158.
27. Dorante M.I., Barron S.L., Jones Jr. L., Freniere B.B., Guo L. Utilization fraction of reduction mammaplasty instrument sets: cost savings and efficiency opportunities. *Annals of Plastic Surgery*. 2023; 90(5S): S130-S134.
28. Zhao L., Yang L., Yin Q. Reduction mammaplasty and mastopexy for multiple bilateral fibroadenomas: a case report and literature review. *Journal of International Medical Research*. 2024; 52(1): 03000605231223026.
29. Ismoilov M.M., Saidov M.S., Radzhabov M.F. The Impact of Excess Weight on the Results of Breast Reduction Surgery. *Eurasian Scientific Medical Journal «Sino»*. 2025; 6(1-2): 44-46.
30. Kozlov A.V., Fedorova P.A., Anashkina A.S., Kim D.A. Three-Plane Structural Preserving Mammaplasty for Correction of Grade I-III Ptosis on an Implant. *Surgical Practice*. 2023; 3: 19-31.
31. Saidov M.S. Reduction Mammaplasty and Obesity: Is There a Mutual Influence? *Bulletin of Surgut State University. Medicine*. 2024; 17(1): 58-61.
32. Terkulov A.A., Devlikanova E.E., Kolesnikov V.E. Mammaplasty: from reconstructive to aesthetic surgery. *Avicenna Bulletin*. 2022; 24(4): 514-522.

**ФИНАНСИРОВАНИЕ**

Финансовой поддержки не было.

**КОНФЛИКТ ИНТЕРЕСОВ**

Авторы заявляют об отсутствии конфликта интересов.

**ИНФОРМАЦИЯ ОБ АВТОРАХ:**

**\*Зиёзода Сорбони Сайбурходжон** – научный сотрудник отделения восстановительной хирургии Республиканского научного центра сердечно-сосудистой хирургии, Общество пластических и эстетических хирургов Таджикистан, Душанбе, Таджикистан.

**E-mail:** ziyozodasorbon@gmail.com

**http://**orcid.org/0000-0002-5228-0994

**Саидов Махмадулло Сайфуллоевич** – научный сотрудник отделения восстановительной хирургии Республиканского научного центра сердечно-сосудистой хирургии, Общество пластических и эстетических хирургов Таджикистан, Душанбе, Таджикистан.

**E-mail:** mahmad\_jon1974@mail.ru

**http://**orcid.org/0000-0001-9003-1609

**Шамсов Нодир Хизматуллоевич** – научный сотрудник отделения эндхирургии, Республиканский научный центр сердечно-сосудистой хирургии, общество пластических и эстетических хирургов Таджикистан, Душанбе, Таджикистан.

**E-mail:** omarion@list.ru

**http://**orcid.org/0000-0002-5811-003X

**Саидова Мехрангез Махмадуллоевна** – врач интерн ГОУ “Таджикский государственный медицинский университет имени Абуали ибни Сино”, Душанбе, Таджикистан.

**E-mail:** mehrangezsaidova349@gmail.com

**\*Адрес для корреспонденции.**

**FINANCING**

There was no financial support.

**CONFLICT OF INTERESTS**

The authors declare no conflict of interest.

**INFORMATION ABOUT THE AUTHORS:**

**\*Ziyozoda Sorboni Saiburkhodjon** – research fellow, Department of Reconstructive Surgery, Republican Scientific Center for Cardiovascular Surgery, Society of Plastic and Aesthetic Surgeons of Tajikistan, Dushanbe, Tajikistan.

**E-mail:** ziyozodasorbon@gmail.com

**http://**orcid.org/0000-0002-5228-0994

**Saidov Mahmadullo Saifulloevich** – Researcher, Department of Reconstructive Surgery, Republican Scientific Center for Cardiovascular Surgery, Society of Plastic and Aesthetic Surgeons of Tajikistan, Dushanbe, Tajikistan.

**E-mail:** mahmad\_jon1974@mail.ru

**http://**orcid.org/0000-0001-9003-1609

**Shamsov Nodir Khizmatulloevich** – researcher, Department of Endosurgery, Republican Scientific Center for Cardiovascular Surgery, Society of Plastic and Aesthetic Surgeons of Tajikistan, Dushanbe, Tajikistan.

**E-mail:** omarion@list.ru

**http://**orcid.org/0000-0002-5811-003X

**Saidova Mehrangez Mahmadulloevna** – intern *State Educational Institution “Tajik State Medical University named after Avicenna”*, Dushanbe, Tajikistan.

**E-mail:** mehrangezsaidova349@gmail.com

**\*Address for correspondence.**

## Правила оформления статей

- 1. Рукопись.** В редакцию Научно-практического журнала «Пластическая хирургия и восстановительная медицина» статьи направляются по адресу: plasticsurgerycentr@gmail.com, подготовленные в формате MS Word for Windows (иметь расширение \*.doc, \*.docx, \*.rtf). Шрифт – Times New Roman, размер шрифта основного текста – 12, интервал 1,5, абзацный отступ – 1,25. Размер полей: сверху – 2,5 см, снизу – 2,5 см, слева – 3 см, справа – 1,5 см. Все страницы, начиная с титульной, должны быть последовательно пронумерованы.
- 2. Язык подачи статьи.** К публикации в журнале принимаются рукописи из любых стран на русском и английском языках. В случае, если статья написана на русском языке, то обязательен перевод метаданных статьи на английский язык (Ф.И.О. авторов, официальное название учреждений авторов, адреса, название статьи, резюме статьи, ключевые слова, информация для контакта с ответственным автором, а также пристатейный список литературы (References).
- 3. Титульный лист** должен начинаться со следующей информации: название статьи, инициалы и фамилия автора/авторов, полное наименование учреждения, в котором работает каждый автор, в именительном падеже с обязательным указанием статуса организации и ведомственной принадлежности, аннотация (резюме) и ключевые слова через запятой (не менее 5). В ключевые слова обзорных статей следует включать слово «обзор».

## Article Format Guidelines

- 1. Manuscript.** Articles should be submitted to the editors of the Scientific and Practical Journal «Plastic Surgery and Reconstructive Medicine» at: plasticsurgerycentr@gmail.com. They should be prepared in MS Word for Windows format (\*.doc, \*.docx, \*.rtf extensions). The font should be Times New Roman, the main text font size should be 14, the line spacing should be 1.5, and the paragraph indentation should be 1.25. Margins should be as follows: top – 2.5 cm, bottom – 2.5 cm, left – 3 cm, right – 1.5 cm. All pages, starting with the title page, should be numbered consecutively.
- 2. Language of Submission.** Manuscripts from any country, in Russian and English, are accepted for publication in the journal. If the article is written in Russian, a translation of the article metadata into English is required (full names of authors, official names of the authors' institutions, addresses, article title, abstract, keywords, contact information for the corresponding author, and a list of references).
- 3. The title page** should begin with the following information: article title, initials and surname of the author(s), full name of the institution where each author works, in the nominative case with the mandatory indication of the organization's status and departmental affiliation, abstract (summary), and keywords separated by commas (at least 5). The keywords of review articles should in-

- 4. Правила оформления оригинальных статей.** Структура оригинальных статей должна соответствовать формату IMRAD (Introduction, Methods, Results, Discussion). План построения оригинальных статей должен быть следующим: аннотация (резюме) и ключевые слова на русском и английском языках; актуальность (введение); цель исследования; материал и методы; результаты; обсуждение; выводы и список цитированной литературы. Информация о финансовой поддержке работы, гранты, благодарности; указание на конфликт интересов. Объем оригинальных статей — 15-20 страниц.
- 5. Правила оформления обзора литературы.** Обзорная статья должна быть обозначена авторами как (обзор литературы) после названия статьи. Желательно, чтобы составление обзоров соответствовало международным рекомендациям по систематическим методам поиска литературы и стандартам. Резюме обзорных статей должны содержать информацию о методах поиска литературы по базам данных Scopus, Web of Science, MedLine, The Cochrane Library, EMBASE, Global Health, CyberLeninka, РИНЦ и другим. Объем обзорных статей — 20-25 страниц.
- 6. Правила оформления клинических наблюдений.** Клинические наблюдения, оформленные согласно рекомендациям CARE (<http://care-statement.org>), имеют приоритет. Объем статьи для описания клинического наблюдения — до 10 страниц.
- 7. Библиографические списки.** В журнале применяется Ванкуверский стиль цитирования (в списке литературы ссылки нумеруются не по алфавиту, а по мере упоминания в тексте независимо от языка, на которые включены ссылки). Включите слово «review».
- 4. Rules for formatting original articles.** The structure of original articles must comply with the IMRAD (Introduction, Methods, Results, Discussion) format. The structure plan for original articles should be as follows: abstract (summary) and keywords in Russian and English; relevance (introduction); purpose of the study; material and methods; results; Discussion; Conclusions and Reference List. Information on financial support, grants, acknowledgments; Conflict of Interest Disclosure. Original articles are 15-20 pages long.
- 5. Literature Review Format Guidelines.** A review article should be designated by its authors as (literature review) after the article title. It is desirable that reviews be compiled in accordance with international guidelines for systematic literature search methods and standards. Abstracts of review articles should contain information on literature search methods using Scopus, Web of Science, MedLine, The Cochrane Library, EMBASE, Global Health, CyberLeninka, Russian Science Citation Index (RSCI), and other databases. Review articles are 20-25 pages long.
- 6. Clinical Observation Format Guidelines.** Clinical observations formatted in accordance with CARE guidelines (<http://care-statement.org>) have priority. The length of an article describing a clinical observation is up to 10 pages.
- 7. Bibliographies.** The journal uses the Vancouver citation style (in the reference list, references are numbered not sequentially). (alphabetically, and as

тором дана работа). Библиография должна содержать помимо основополагающих работ публикации за последние 5-7 лет, прежде всего статьи из журналов, ссылки на высоко цитируемые источники, в том числе из Scopus и Web of Science. В оригинальных статьях желательно цитировать не более 20 источников, в обзорах литературы — не более 40. Библиографические ссылки в тексте статьи обозначаются цифрами в квадратных скобках.

**8. Оформление пристатейного списка литературы (References).** Учитывая требования международных систем цитирования, библиографические списки входят в англоязычный блок статьи и, соответственно, должны даваться не только на языке оригинала, но и в латинице (романским алфавитом). Поэтому авторы статей должны давать список литературы в двух вариантах: один на языке оригинала (русскоязычные источники кириллицей, англоязычные латиницей), и отдельным блоком тот же список литературы (References) в романском алфавите для международных баз данных.

**9. Аннотация (резюме) статьи** должна ясно излагать существенные факты работы и включать следующую структуру: цель исследования, материалы и методы, результаты, заключение (выводы) и ключевые слова. Объем текста авторского резюме должен быть от 150 до 250 слов. Англоязычная версия резюме статьи должна по смыслу, структуре и стилю (Objective, Materials and Methods, Results, Conclusion) полностью соответствовать русскоязычной и быть грамотной с точки зрения английского языка.

they are mentioned in the text, regardless of the language in which the work is given). The bibliography should contain, in addition to the fundamental works, publications from the last 5-7 years, primarily articles from journals, as well as references to highly cited sources, including those from Scopus and Web of Science. It is advisable to cite no more than 20 sources in original articles, and no more than 40 in literature reviews. Bibliographic references in the text of the article are indicated by numbers in square brackets.

**8. Format of the reference list (References).** Taking into account the requirements of international citation systems, bibliographic lists are included in the English-language section of the article and, accordingly, should be given not only in the original language, but also in Latin (Roman alphabet). Therefore, authors of articles should provide a bibliography in two versions: one in the original language (Russian-language sources in Cyrillic, English-language sources in Latin), and a separate section of the same reference list (References) in the Roman alphabet for international databases.

**9. The abstract (summary) of the article** should clearly present the essential facts of the work and include the following structure: study objective, materials and methods, results, conclusion(s), and keywords. The author's abstract should be between 150 and 250 words long. The English version of the article's abstract should fully correspond to the Russian version in meaning, structure, and style (Objective, Materials and Methods, Re-

- 10. Ключевые слова.** Для верного написания ключевых слов на английском следует использовать тезаурус Национальной медицинской библиотеки США <https://www.ncbi.nlm.nih.gov/mesh>.
- 11. Информация об авторах:** Ф.И.О. полностью, учёная степень, звание, должность, название учреждения с адресом, адрес электронной почты авторов. Для ответственного автора за переписку: Ф.И.О. полностью, учёная степень, звание, должность, место работы и контактная информация (индекс, почтовый адрес, телефон, E-mail). Для каждого автора необходимо указать: SPIN в e-library (<https://elibrary.ru>), Researcher ID (<http://www.researcherid.com>), ORCID ID (<http://orcid.org>).
- 12. Crossref DOI (Digital Object Identifier)** — цифровой идентификатор объекта. Размещённым статьям в номерах журнала присваивается DOI Crossref.
- Префикс DOI: 10.65197**
- 13.** Текст присылаемой рукописи является окончательным и должен быть тщательно выверен и исправлен.
- 14.** За правильность приведённых данных ответственность несут все авторы. Авторские материалы не обязательно отражают точку зрения редколлегии.
- 15.** Направление рукописи осуществляется в электронном варианте через online форму на сайте [www.tps.tj](http://www.tps.tj) или на электронный адрес журнала [plasticsurgerycentr@gmail.com](mailto:plasticsurgerycentr@gmail.com)
- 16.** Более подробную информацию о правилах оформления рукописи статьи можете узнать на нашем сайте [www.tps.tj](http://www.tps.tj).
- sults, Conclusion) and be grammatically correct.
- 10. Keywords.** To correctly spell keywords in English, use the thesaurus of the US National Library of Medicine <https://www.ncbi.nlm.nih.gov/mesh>.
- 11. Author Information:** Full name, academic degree, title, position, name of institution with address, and email address of the authors. For the corresponding author: Full name, academic degree, title, position, and place of affiliation, as well as contact information (zip code, mailing address, telephone number, and email). For each author, please provide: e-library SPIN (<https://elibrary.ru>), Researcher ID (<http://www.researcherid.com>), and ORCID ID (<http://orcid.org>).
- 12. Crossref DOI (Digital Object Identifier).** Articles published in journal issues are assigned a Crossref DOI.
- DOI prefix: 10.65197**
- 13.** The text of the submitted manuscript is final and must be carefully proofread and corrected.
- 14.** All authors are responsible for the accuracy of the data provided. The author's materials do not necessarily reflect the views of the editorial board.
- 15.** Manuscripts must be submitted electronically via the online form on the website [www.tps.tj](http://www.tps.tj) or by email to the journal at [plasticsurgerycentr@gmail.com](mailto:plasticsurgerycentr@gmail.com).
- 16.** More detailed information on the rules for submitting an article manuscript can be found on our website [www.tps.tj](http://www.tps.tj).

## Дастурҳои формати мақола

**1. Дастнавис.** Мақолаҳо бояд ба ҳайати таҳририяи Маҷаллаи илмӣ ва амалии "Ҷарроҳии пластикӣ ва тибби барқарорсозӣ" ба суроғаи [plasticsurgerycentr@gmail.com](mailto:plasticsurgerycentr@gmail.com) пешниҳод карда шаванд. Мақолаҳо бояд бо формати MS Word for Windows (васеъкунии \*.doc, \*.docx, \*.rtf) омода карда шаванд. Шрифт: Times New Roman, андозаи шрифти матни асосӣ: 12, фосилаи сатр: 1.5 см, фосилаи параграф: 1.25 см. Ҳошияҳо: боло – 2.5 см, поён – 2.5 см, чап – 3 см, рост – 1.5 см. Ҳамаи саҳифаҳо, аз саҳифаи унвон сар карда, бояд пайдарпай рақамгузорӣ карда шаванд.

**2. Забони пешниҳод.** Дастнависҳо аз ҳар кишвар, бо забонҳои русӣ ва англисӣ, барои нашр дар маҷалла қабул карда мешаванд. Агар мақола бо забони русӣ навишта шуда бошад, тарҷумаи метамаълумоти мақола ба забони англисӣ талаб карда мешавад (номи пурраи муаллифон, номҳои расмӣ муассисаҳои муаллифон, суроғаҳо, унвони мақола, хулоса, калимаҳои калидӣ, маълумоти тамос барои муаллифи мувофиқ ва рӯйхати истинодҳо).

**3. Саҳифаи унвон** бояд бо маълумоти зерин оғоз шавад: унвони мақола, ҳарфҳои аввал ва номи падари муаллиф(он), номи пурраи муассисае, ки ҳар як муаллиф дар он кор мекунад, дар ҳолати номинативӣ бо нишон додани ҳатмии мақоми ташкилот ва мансубияти шӯъба, хулоса (хулоса) ва калимаҳои калидӣ, ки бо вергул ҷудо карда шудаанд (ҳадди аққал 5). Калимаҳои калидии мақолаҳои баррасишаванда бояд калимаи "баррасиро" дар бар гиранд.

**4. Қоидаҳои форматкунии мақолаҳои аслий.** Сохтори мақолаҳои аслий бояд ба формати IMRAD (Муқаддима, Усулҳо,

Натиҷаҳо, Муҳокима) мувофиқат кунанд. Нақшаи сохтори мақолаҳои аслий бояд чунин бошад: хулоса (хулоса) ва калимаҳои калидӣ бо забонҳои русӣ ва англисӣ; аҳамият (муқаддима); ҳадафи таҳқиқот; мавод ва усулҳо; натиҷаҳо; Муҳокима; Хулосаҳо ва рӯйхати истинодҳо. Маълумот дар бораи дастгирии молиявӣ, грантҳо, изҳори сипос; Ифшои низоъи манфиатҳо. Мақолаҳои аслий 15-20 саҳифа доранд.

**5. Дастурҳои форматкунии баррасии адабиёт.** Мақолаи баррасишаванда аз ҷониби муаллифон пас аз унвони мақола ҳамчун (баррасии адабиёт) муайян карда мешавад. Тавсия дода мешавад, ки баррасиҳо мувофиқи дастурҳои байналмилалӣ оид ба усулҳо ва стандартҳои ҷустуҷӯи мунтазами адабиёт тартиб дода шаванд. Хулосаҳои мақолаҳои баррасишаванда бояд дорои маълумот дар бораи усулҳои ҷустуҷӯи адабиёт бо истифода аз Scopus, Web of Science, MedLine, The Cochrane Library, EMBASE, Global Health, CyberLeninka, Russian Science Citation Index (RSCI) ва дигар пойгоҳҳои додаҳо бошанд. Мақолаҳои баррасишаванда 20-25 саҳифа дарозӣ доранд.

**6. Дастурҳои формати мушоҳидаи клиникӣ.** Мушоҳидаҳои клиникӣ, ки мувофиқи дастурҳои CARE (<http://care-statement.org>) формат карда шудаанд, афзалият доранд. Дарозии мақолае, ки мушоҳидаи клиникиро тавсиф мекунад, то 10 саҳифа аст.

**7. Феҳристҳои адабиёт.** Маҷалла услуби иқтибоси Ванкуверро истифода мебарад (дар рӯйхати истинодҳо, истинодҳо на пайдарпай рақамгузорӣ карда мешаванд). (Бо тартиби алифбо ва тавре ки онҳо дар матн зикр шудаанд, новобаста аз забони асар). Феҳристи адабиёт бояд илова бар асарҳои муҳим, нашрияҳои 5-7 соли охир, асосан мақолаҳои маҷалла, инчунин истинодҳо ба манбаъ-

ҳои баланд иқтибосшуда, аз ҷумла манбаъҳои Scopus ва Web of Science-ро дар бар гирад. Тавсия дода мешавад, ки дар мақолаҳои аслий на бештар аз 20 манбаъ ва дар баррасиҳои адабиёт на бештар аз 40 манбаъ иқтибос оварда шавад. Истинодҳои библиографӣ дар матни мақола бо рақамҳо дар қавсҳои чоркунҷа нишон дода мешаванд.

**8. Формати рӯйхати истинодҳо (Адабиёт).** Мувофиқи талаботи системаҳои байналмилалии истинодҳо, рӯйхатҳои библиографӣ дар баҳши забони англисии мақола дохил карда шудаанд ва мувофиқан, бояд на танҳо бо забони аслий, балки бо лотинӣ (алифбои лотинӣ) низ пешниҳод карда шаванд. Аз ин рӯ, муаллифон бояд ду версияи рӯйхати истинодҳоро пешниҳод кунанд: яке бо забони аслий (манбаъҳои русӣ бо алифбои кириллӣ, манбаъҳои англисӣ бо алифбои лотинӣ) ва баҳши алоҳидаи ҳамон рӯйхати истинодҳо (Адабиёт) бо алифбои лотинӣ барои пойгоҳҳои додаҳои байналмилалӣ.

**9. Хулосаи мақола бояд** далелҳои асосии корро ба таври возеҳ нишон диҳад ва сохтори зеринро дар бар гирад: ҳадафи таҳқиқот, мавод ва усулҳо, натиҷаҳо, хулоса(ҳо) ва калимаҳои калидӣ. Хулосаи муаллиф бояд аз 200 то 250 калима иборат бошад. Нусхаи англисии хулоса бояд аз ҷиҳати маъно, сохтор ва услуб (Ҳадаф, Маводҳо ва усулҳо, Натиҷаҳо, Хулоса) ба версияи русӣ пурра мувофиқат кунад ва бо забони англисӣ саводнок бошад.

**10. Калимаҳои калидӣ.** Барои дуруст навиштани калимаҳои калидӣ бо забони

англисӣ, лутфан аз тезауруси Китобхонаи миллии тиббии ИМА <https://www.ncbi.nlm.nih.gov/mesh> истифода баред.

**11. Маълумот дар бораи муаллифон:** Ному насаб, дараҷаи илмӣ, рутба, вазифа, номи муассиса бо суроға ва суроғаи почтаи электронии муаллифон. Барои муаллифи мувофиқ: Ному насаб, Ному насаб, дараҷаи илмӣ, унвон, вазифа, мансубият ва маълумоти тамос (рамзи почта, суроғаи почта, рақами телефон, почтаи электронӣ). Барои ҳар як муаллиф, лутфан инҳоро пешниҳод кунед: SPIN-и китобхонаи электронӣ (<https://elibrary.ru>), ID-и тадқиқотчӣ (<http://www.researcherid.com>) ва ID-и ORCID (<http://orcid.org>).

**12. Crossref DOI (Муайянкунандаи объекти рақамӣ).** Ба мақолаҳое, ки дар шумораҳои маҷалла нашр шудаанд, Crossref DOI дода мешавад.

**Пешванди DOI: 10.65197**

**13.** Матни дастнависи пешниҳодшуда ниҳой аст ва бояд бодикқат таҳрир ва ислоҳ карда шавад.

**14.** Ҳамаи муаллифон барои дурустии маълумоти пешниҳодшуда масъуланд. Маводҳои муаллиф ҳатман назари ҳайати таҳририяро инъикос намекунанд.

**15.** Дастнависи худро тавассути шакли онлайн дар вебсайти [www.tps.tj](http://www.tps.tj) ё тавассути почтаи электронӣ ба маҷалла ба суроғаи [plasticsurgerycentr@gmail.com](mailto:plasticsurgerycentr@gmail.com) пешниҳод кунед.

**16.** Барои гирифтани маълумоти муфассалтар дар бораи дастурҳои пешниҳоди дастнавис, лутфан ба вебсайти мо [www.tps.tj](http://www.tps.tj) муроҷиат кунед.