

ОСНОВАН В 2025 г.

ISSN 3106-4027 (PRINT)
ISSN 3106-4035 (ONLINE)

ПЛАСТИЧЕСКАЯ ХИРУРГИЯ И ВОССТАНОВИТЕЛЬНАЯ МЕДИЦИНА

PLASTIC SURGERY AND RECONSTRUCTIVE MEDICINE

НАУЧНО-ПРАКТИЧЕСКИЙ ЖУРНАЛ

2025,
ТОМ 1, №2



2025,
VOL. 1, #2

ДУШАНБЕ

НАУЧНО-ПРАКТИЧЕСКИЙ
ЖУРНАЛ «ПЛАСТИЧЕСКАЯ
ХИРУРГИЯ И
ВОССТАНОВИТЕЛЬНАЯ

НАУЧНО-ПРАКТИЧЕСКИЙ
ЖУРНАЛ «PLASTIC SURGERY AND
RECONSTRUCTIVE MEDICINE» 2025.
VOL.1, #2

ISSN: 3106-4027 (Print)
3106-4035 (Online)

ISSN: 3106-4027 (Print)
3106-4035 (Online)

Журнал зарегистрирован Министерством культуры
Республики Таджикистан
Свидетельство о регистрации средства массовой
информации
№ 426/МЧ - 97 от 14.07.2025 г.

The journal is registered by the Ministry of Culture
of the Republic of Tajikistan
The certificate of registration of mass media
N 426/MJ - 97 dated 14.07.2025

**Издание Общество пластических и эстетических
хирургов Таджикистана**

**Publication of the Society of Plastic and Aesthetic
Surgeons of Tajikistan**

Основан в 2025 г.
Журнал выходит 1 раз в 3 месяца,
периодичность – 4 номера в год

Founded in 2025
The magazine is published once every 3 months;
frequency - 4 issues per year

Сайт журнала:
www.tps.tj

Journal website:
www.tps.tj

Все права защищены.
Никакая часть издания не может быть
воспроизведена
без согласия редакции

All rights reserved.
No part of the publication may be reproduced without
the consent
of the publisher

Мнение редакции может не совпадать с мнением
авторов.

Editorial opinion may not coincide with the opinion of
the authors.

Ответственность за содержание рекламных
материалов несут рекламодатели

Responsible for the content of advertisements are
advertisers

Адрес редакции журнала:
734003, Таджикистан, г.Душанбе, ул. Санои, 33
Статьи отправить по адресу: [plasticsurgerycentr@
gmail.com](mailto:plasticsurgerycentr@gmail.com)

Editorial office address:
734003, Tajikistan, Dushanbe, Sanoi st., 33
Articles should be sent to: [plasticsurgerycentr@gmail.
com](mailto:plasticsurgerycentr@gmail.com)

Журнал рассчитан на научных работников и
преподавателей медицинских вузов, руководителей
органов и учреждений здравоохранения и
практических врачей

The journal is designed for researchers and teachers
of medical schools, heads of health agencies and
institutions and practitioners

Журнал индексируется в Российском индексе
научного цитирования (РИНЦ), Crossref, Science
Index

The journal is indexed in the Russian Science Citation
Index (RSCI), Crossref, Science Index

НАУЧНО-ПРАКТИЧЕСКИЙ ЖУРНАЛ «ПЛАСТИЧЕСКАЯ ХИРУРГИЯ И

ГЛАВНЫЙ РЕДАКТОР:

Артыков Каримджон Пулатович
– доктор медицинских наук, профессор (Таджикистан)

ЛЕСТИТЕЛИ ГЛАВНОГО РЕДАКТОРА:

Мухсинзода Гафур Мухсин
– доктор медицинских наук (Таджикистан)
Маликов Мирзобадаль Халифаевич
– доктор медицинских наук, профессор (Таджикистан)

ОТВЕТСТВЕННЫЙ СЕКРЕТАРЬ:

Каримзода Гуландом Джанговаровна
– кандидат медицинских наук, доцент (Таджикистан)

РЕДАКЦИОННАЯ КОЛЛЕГИЯ:

Сангинов Джумабой Рахматович
доктор медицинских наук, профессор (Таджикистан)
Гаиров Алиджон Джураевич
– член-корреспондент Национальной академии наук Таджикистана,
доктор медицинских наук, профессор (Таджикистан)
Курбанов Убайдулло Абдуллоевич
– член-корреспондент Национальной академии наук Таджикистана,
доктор медицинских наук, профессор (Таджикистан)
Назаров Шохин Кувватович
– доктор медицинских наук, профессор (Таджикистан)
Рахмонов Джамагон Ахмадович
– кандидат медицинских наук (Таджикистан)
Султанов Джавад Давронович
– доктор медицинских наук, профессор (Таджикистан)
Баратов Алишер Кенджаевич
– кандидат медицинских наук, доцент (Таджикистан)

РЕДАКЦИОННЫЙ СОВЕТ:

Боровиков Алексей Михайлович
доктор медицинских наук, профессор (Россия)
Мурадов Мисмил Исламович
– доктор медицинских наук, профессор (Казахстан)
Зелянин Александр Владимирович
– доктор медицинских наук, профессор (Россия)
Селянинов Константин Владимирович
– доктор медицинских наук, профессор (Россия)
Байтингер Владимир Францевич
– доктор медицинских наук, профессор (Россия)
Шербек Улугбек Ахрорович
– доктор медицинских наук, профессор (Узбекистан)
Амонов Шухрат Шодиевич
– доктор медицинских наук, доцент (Таджикистан)
Абдувахидов Баходур Улмасович
– доктор медицинских наук, доцент (Таджикистан)
Мухаммадиева Кибриё Мансуровна
– доктор медицинских наук, доцент (Таджикистан)
Турсунзода Рустам Абдусамид
– кандидат медицинских наук (Таджикистан)
Али-Зода Сухроб Гаффарович
– кандидат медицинских наук, доцент (Таджикистан)
Давлатов Сайфулло Бобоевич
– доктор медицинских наук, профессор (Таджикистан)
Мухидинов Нуриддин Давлаталиевич
– доктор медицинских наук, профессор (Таджикистан)
Эдгар Бимер
– доктор медицинских наук, профессор (Германия)
Нематзода Окил
– кандидат медицинских наук (Таджикистан)
Шаймонов Азиз Хусенович
– кандидат медицинских наук (Таджикистан)

Заведующий редакцией:
Саидов Махмадулло Сайфуллоевич

SCIENTIFIC AND PRACTICAL JOURNAL «PLASTIC SURGERY AND RECONSTRUCTIVE

EDITOR - IN - CHIEF:

Artykov Karimdzhon Pulatovich
– Doctor of Medical Sciences, Professor (Tajikistan)

DEPUTY EDITOR - IN - CHIEF:

Muhsinzoda Gafur Muhsin
– Doctor of Medical Sciences (Tajikistan)
Malikov Mirzobadal Khalifaevich
– Doctor of Medical Sciences, Professor (Tajikistan)

EDITORIAL SECRETARY:

Karimzoda Gulandom Dzhangovarovna
– candidate of medical sciences, associate professor, (Tajikistan)

EDITORIAL BOARD:

Sanginov Dzhumaboy Rakhmatovich
Doctor of Medical Sciences, Professor (Tajikistan)
Gaibov Alijon Djurayevich
– Corresponding Member of the National Academy of Sciences of Tajikistan,
Doctor of Medical Sciences, Professor (Tajikistan)
Kurbanov Ubaydullo Abdulloevich
– Corresponding Member of the National Academy of Sciences of Tajikistan,
Doctor of Medical Sciences, Professor (Tajikistan)
Nazarov Shokhin Kuvvatovich
– Doctor of Medical Sciences, Professor (Tajikistan)
Rakhmonov Jamakhon Akhmadovich
– Candidate of Medical Sciences (Tajikistan)
Sultanov Javli Davronovich
– Doctor of Medical Sciences, Professor (Tajikistan)
Baratov Alisher Kenjaevich
– Candidate of Medical Sciences, Associate Professor (Tajikistan)

EDITORIAL COUNCIL:

Borovikov Aleksey Mikhailovich
Doctor of Medical Sciences, Professor (Russia)
Muradov Mismil Islamovich
– Doctor of Medical Sciences, Professor (Kazakhstan)
Zelyanin Aleksandr Vladimirovich
– Doctor of Medical Sciences, Professor (Russia)
Selyaninov Konstantin Vladimirovich
– Doctor of Medical Sciences, Professor (Russia)
Baitinger Vladimir Frantsevich
– Doctor of Medical Sciences, Professor (Russia)
Sherbekov Ulugbek Ahrorovich
– Doctor of Medical Sciences, Professor (Uzbekistan)
Amonov Shukhrat Shodieievich
– Doctor of Medical Sciences, Associate Professor (Tajikistan)
Abduvakhidov Bakhodur Ulmasovich
– Doctor of Medical Sciences, Associate Professor (Tajikistan)
Mukhamadiyeva Kibriyo Mansurovna
– Doctor of Medical Sciences, Associate Professor (Tajikistan)
Tursunzoda Rustam Abdusamad
– Candidate of Medical Sciences (Tajikistan)
Ali-Zoda Sukhrob Gaffarovich
– Candidate of Medical Sciences, Associate Professor (Tajikistan)
Davlatov Saifullo Boboevich
– Doctor of Medical Sciences, Professor (Tajikistan)
Mukhidinov Nuriddin Davlataliyevich
– Doctor of Medical Sciences, Professor (Tajikistan)
Edgar Bimer
– Doctor of Medical Sciences, Professor (Germany)
Nematzoda Okil
– Candidate of Medical Sciences (Tajikistan)
Shaimonov Aziz Khusenovich
– Candidate of Medical Sciences (Tajikistan)

Editorial Manager:
Saidov Mahmaddullo Sayfulloevich

СОДЕРЖАНИЕ

Реконструктивная хирургия

- Джононов Джонибек Давлятбекович,
Артыков Каримджон Пулатович,
Давлатов Абдумалик Абдулхакович,
Хомидов Нисоридин Хошимович (Душанбе,
Таджикистан) 5
Реплантации и реваскуляризации при отчлене-
ниях дистальных фаланг пальцев кисти

- Бобоев Акмалджон Рахматуллоевич,
Давлатов Абдумалик Абдулхакович ,
Худойдодов Ойятулло Махмадуллоевич 16
(Душанбе, Таджикистан)
Хирургическое лечение приводящих послеожо-
говых контрактур большого пальца кисти

Урология

- Мухсинзода Гафур Мухсин,
Исмоилов Мухторджон Маруфович, 39
Саидов Махмадулло Сайфуллоевич, Зиёзода
Сорбони Сайбурходжон
(Душанбе, Таджикистан)
Методика замещения тотальных и субтоталь-
ных дефектов при гипоспадии

Пластическая хирургия

- Исмоилов Мухторджон Маруфович, 52
Саидов Махмадулло Сайфуллоевич, Саидов
Манучехр Махмадуллоевич
(Душанбе, Таджикистан)
Влияние различных факторов на отдалённые
результаты аугментационной маммопластики
с использованием силиконовых имплантатов

Дерматовенерология

- Сафаров Шохрух Абдурахмонович, 62
Мухамадиева Кибриёхон Мансуровна,
Валиева Мухаббат Сайдалиевна ,
Бозоров Савриддин Сулаймонович
(Душанбе, Таджикистан)
Особенности морфологических проявлений
псориаза у детей

- Рахмонов Фирдавс Махмадсалимович, 76
Мухамадиева Кибриёхон Мансуровна
(Душанбе, Таджикистан)
Влияние плазмотерапии на иммунный статус
больных с витилиго

Правила оформления статей

CONTENT

Reconstructive surgery

- Jononov Dzhonibek Davlyatbekovich,
Artykov Karimdzhon Pulatovich,
Davlatov Abdumalik Abdulkhakovich,
Khomidov Nisoridin Khoshimovich (Dushanbe,
Tajikistan)
Replantation and revascularization for distal fin-
ger phalanges

- Boboev Akmaldzhon Rakhmatulloevich,
Davlatov Abdumalik Abdulkhakovich,
Khudoydodov Oyatullo Makhmadulloevich 16
(Dushanbe, Tajikistan)
Surgical treatment of post-burn adductor contrac-
tures of the thumb

Urology

- Mukhsinzoda Gafur Mukhsin,
Ismoilov Mukhtordzhon Marufovich, 39
Saidov Makhmadullo Saifulloevich, Ziyozoda
Sorboni Saiburkhodjon
(Dushanbe, Tajikistan)
Methods for Repairing Total and Subtotal Hypospa-
dias Defects

Plastic surgery

- Ismoilov Mukhtordzhon Marufovich, 52
Saidov Makhmadullo Saifulloevich, Saidov Ma-
nuchehr Makhmadulloevich
(Dushanbe, Tajikistan)
The Impact of Various Factors on the Long-Term
Outcomes of Augmentation Mammoplasty Using
Silicone Implants

Dermatovenereology

- Safarov Shokhrukh Abdurakhmonovich, 62
Mukhamadieva Kibriyokhon Mansurovna,
Valieva Mukhabbat Saidaliyevna,
Bozorov Savriddin Sulaymonovich
(Dushanbe, Tajikistan)
Morphological manifestations of psoriasis in chil-
dren

- Rakhmonov Firdavs Makhmadsalimovich, 76
Mukhamadieva Kibriyokhon Mansurovna (Du-
shanbe, Tajikistan)
The effect of plasma therapy on the immune status
of patients with vitiligo

Article Format Guidelines

РЕПЛАНТАЦИИ И РЕВАСКУЛЯРИЗАЦИИ ПРИ ОТЧЛЕНЕНИЯХ ДИСТАЛЬНЫХ ФАЛАНГ ПАЛЬЦЕВ КИСТИ

Д.Д. Джононов^{1,3}, А.А. Давлатов^{1,3}, К.П. Артыков^{1,2,3}, Н.Х. Хомидов^{1,3}

¹Республиканский научный центр сердечно-сосудистой хирургии;

²Кафедра хирургических болезней №2 им. академика Н.У. Усманова, ГОУ «Таджикский государственный медицинский университет им. Абуали ибни Сино»;

³Общество пластических и эстетических хирургов Таджикистан, Душанбе,
Таджикистан

Цель исследования. Оценить ближайшие и отдалённые результаты выполнения реплантации дистальных фаланг пальцев кисти при полных и неполных отчленениях.

Материал и методы. В отделении реконструктивной и пластической микрохирургии Республиканского научного центра сердечно-сосудистой хирургии за период с 2016 по 2023 гг. обратилось 17 пациентов с различными травмами пальцев, сопровождавшимися их отчленением. Данная работа основана на ведении 17 лиц с описанными выше поражениями фаланг верхних конечностей. В гендерном отношении преобладали мужчины – 11 пациентов. Возраст лиц, включённых в данную работу, находился в пределах от 6 до 46 лет.

Результаты. Среди проанализированных случаев представлена подробная оценка переломов и связанных с ними стратегий фиксации костей. Частота переломов, дифференцированная по наличию или отсутствию повреждения суставной поверхности, показала, что в 11 случаях наблюдались переломы без поражения суставной поверхности, тогда как в 6 случаях наблюдались переломы с повреждением суставной поверхности. Что касается способов фиксации костей, в 14 случаях наблюдения применяли остеосинтез с целью фиксации спицами Киршнера, а методики капсулографии без остеосинтеза применялись в 3 случаях.

Заключение. Таким образом, проблемы реплантации и реваскуляризации при дистальных фалангах пальцев кисти представляет собой актуальную проблему для микрохирургов и травматологов.

Ключевые слова. Ампутация, реваскуляризация, реплантация, дистальная фаланга, микрохирургия, верхняя конечность.

Для цитирования: Джононов Д.Д., Давлатов А.А., Артыков К.П., Хомидов Н.Х. Реплантации и реваскуляризации при отчленениях дистальных фаланг пальцев кисти // *Пластическая хирургия и восстановительная хирургия*. 2025. Т.1, №2. С. 5-15. <https://doi.org/10.65197/3106-4035-2025-1-2-5-15>

REPLANTATION AND REVASCULARIZATION IN DISTAL FINGER AMPUTATIONS

D.D. Jononov^{1,3}, A.A. Davlatov^{1,3}, K.P. Artykov^{1,2,3}, N.Kh. Khomidov^{1,3}¹Republican Scientific Center for Cardiovascular Surgery;²Department of Surgical Diseases No. 2 named after Academician N.U. Usmanov,
Avicenna Tajik State Medical University;³Society of Plastic and Aesthetic Surgeons of Tajikistan, Dushanbe, Tajikistan

Objective. To evaluate the immediate and long-term results of distal finger amputation replantation in cases of complete and incomplete amputations.

Material and methods. Between 2016 and 2023, 17 patients with various finger injuries involving amputation were seen in the Department of Reconstructive and Plastic Microsurgery at the Republican Scientific Center for Cardiovascular Surgery. This study is based on the management of 17 individuals with the aforementioned upper extremity phalangeal injuries. Eleven patients were male, with a predominance of gender. The ages of the individuals included in this study ranged from 6 to 46 years.

Results. A detailed assessment of fractures and associated bone fixation strategies is presented among the analyzed cases. Fracture frequency, differentiated by the presence or absence of articular surface damage, revealed that 11 cases had fractures without articular surface damage, while 6 cases had fractures with articular surface damage. Regarding bone fixation methods, osteosynthesis with Kirschner wires was used in 14 cases, while capsulorhaphy techniques without osteosynthesis were used in 3 cases.

Conclusion. Thus, the problems of replantation and revascularization of distal phalanges of the fingers are a pressing issue for microsurgeons and traumatologists.

Keywords: Amputation, revascularization, replantation, distal phalanx, microsurgery, upper limb.

For citation: Jononov D.D., Davlatov A.A., Artykov K.P., Khomidov N.Kh. Replantation and revascularization in distal phalanges of the fingers // Plastic surgery and reconstructive surgery. 2025. Vol. 1, No. 2. P. 5-15. <https://doi.org/10.65197/3106-4035-2025-1-2-5-15>

Актуальность. Отчленение (ампутация) сегментов конечности представляют собой довольно распространенное явление в клинической практике [1, 2]. Увеличение числа «горячих» точек по всему миру, учащение дорожно-транспортных происшествий, нарушение техники безопасности на производстве в совокупности с индустриализацией экономики стран мира привели к высокой частоте развития отчленений как малых, так и больших сегментов конечностей. Между тем, восстановление малых сегментов является более сложной задачей, в связи с высокой частотой раздавленного повреждения мягких тканей и более частого поражения трофики. Реплантация и реваскуляризация дисальных фаланг не всегда может иметь приоритет из-за ее сложной процедуры и ограниченного функционального риска [3, 4]. Ценность этой операции имеет важное значение в сохранении функции кисти [5]. Это особенно выражено в случаях, когда речь идет о людях, профессии которых зависят от тщательной ловкости кончиков пальцев, таких как пианисты или компьютерные инженеры, что подчеркивает необходимость сохранения дистальных фаланг [3, 6, 7].

Верхняя конечность и её дистальные отделы представляют собой высокоструктурированный орган, с высоким риском повреждения нервов, сосудов и других анатомических структур, которые очень чувствительны даже к кратковременному кислородному и трофическому голоданию [2, 8]. Однако сложности, связанные с реплантацией дистальной фаланги, остаются огромной проблемой. Эта проблема в первую очередь объясняется ограниченной васкуляризацией, присущей этой области, и сопутствующей недостаточностью венозного притока [3, 9, 10]. Учитывая эти многогранные препятствия, возник-

Relevance. Amputation of limb segments is a fairly common occurrence in clinical practice [1, 2]. The increasing number of «hot spots» worldwide, the increase in road traffic accidents, and violations of occupational safety, coupled with the industrialization of the economies of countries around the world, have led to a high incidence of amputations of both small and large limb segments. Meanwhile, restoration of small segments is more challenging due to the high incidence of crush injury to soft tissue and more frequent trophic damage. Replantation and revascularization of distal phalanges may not always be a priority due to its complex procedure and limited functional risk [3, 4]. The value of this surgery is essential in preserving hand function [5]. This is especially true for individuals whose professions depend on meticulous fingertip dexterity, such as pianists or computer engineers, which highlights the need to preserve the distal phalanges [3, 6, 7]. The upper limb and its distal segments are highly structured organs, with a high risk of damage to nerves, blood vessels, and other anatomical structures, which are highly sensitive to even short-term oxygen and trophic deprivation [2, 8]. However, the difficulties associated with distal phalanx replantation remain a significant challenge. This problem is primarily explained by the limited vascularization inherent in this region and the accompanying insufficient venous inflow [3, 9, 10]. Given these multifaceted obstacles, there is an urgent need for specialized research into distal phalanx replantation in a practical setting capable of adequately addressing societal needs and significantly contributing to the im-

кает острая потребность в специальном исследовании области реплантации дистальных фаланг в практической деятельности, способной адекватно удовлетворить потребности общества и внести значительный вклад в совершенствование хирургических вмешательств в этой сложной области [11].

Работы последних лет, как русскоязычных, так и зарубежных авторов, свидетельствуют о повышенной необходимости введения новшеств в хирургию пальцев кисти, для снижения частоты отторжений [12, 13, 14]. Отмечается множество неблагоприятных явлений, в том числе отторжение поражённой конечности, нагноение раневой поверхности, расхождение швов и другие осложнения.

Особенно это касается более чёткого распределения показаний к выполнению реплантаций, что способствует снижению риска отторжения и развития других осложнений в долгосрочной перспективе.

Цель исследования. Оценить ближайшие и отдалённые результаты выполнения реплантации дистальных фаланг пальцев кисти при полных и неполных отчленениях.

Материал и методы. В отделении реконструктивной и пластической микрохирургии Республиканского научного центра сердечно-сосудистой хирургии за период с 2016 по 2023 гг. обратилось 17 пациентов с различными травмами пальцев, сопровождавшимися их отчленением. Данная работа основана на ведении 17 лиц с описанными выше поражениями фаланг верхних конечностей. В гендерном отношении преобладали мужчины – 11 пациентов. Возраст лиц, включённых в данную работу, находился в пределах от 6 до 46 лет.

Механизм получения травмы был разнообразным: 5 случаев (29,4%) - уда-

provement of surgical interventions in this complex area [11].

Recent studies by both Russian- and international authors demonstrate an increased need for innovations in finger surgery to reduce the incidence of rejection [12, 13, 14]. Numerous adverse events have been reported, including rejection of the affected limb, wound supuration, suture dehiscence, and other complications.

This is particularly true for more clearly defining indications for replantation, which helps reduce the risk of rejection and other long-term complications.

Purpose of the study. To evaluate the immediate and long-term results of replantation of the distal phalanges of the fingers in cases of complete and incomplete dismemberment.

Material and methods. Between 2016 and 2023, 17 patients with various finger injuries involving amputation were referred to the Department of Reconstructive and Plastic Microsurgery at the Republican Scientific Center for Cardiovascular Surgery. This study is based on the case management of 17 individuals with the aforementioned upper extremity phalangeal injuries. Eleven patients were male, with a gender predominance. The age of the individuals included in this study ranged from 6 to 46 years. The injury mechanisms were varied: 5 cases (29.4%) involved blows with an axe, 4 cases (23.5%) involved fingers caught in a hay cutter, and 3 cases (17.6%) involved fingers caught and injured by the shutters of a heavy gate. In another 2 cases (11.7%), the etiology of the injury was related to the pulling and avulsion of the phalanges by a rope. Of the total number

ры топором, 4 случая (23,5%) – попадание пальцев в сенорезку (джоду), в 3 (17,6%) случаях отмечалось попадание и травмирование пальцев ставнями массивных ворот. Ещё в 2 (11,7%) случаях этиология повреждения была связана с натягиванием и отрывом фаланг верёвкой. Среди общего числа повреждений в 13 случаях (76,4%) пострадала правая сторона, а в 4 случаях (23,6%) — левая сторона.

Оперативные вмешательства проводились с использованием комплекса специализированного оборудования, в том числе микроскопа с увеличением 30 раз. Для точных манипуляций использовались микрохирургические пинцеты с тонким кончиком размером менее 0,2 мм. Для выполнения микро-анастомозов использовались нити из нейлона 10,0 и 11,0.

Реплантация дистальных фаланг пальцев кисти состояла из травматологических и микрохирургических этапов. После тщательной очистки раны и ампутированного сегмента дистальной фаланги первым этапом был травматологический, в ходе которого выполнялись репозиция и фиксации костных отломков спицами Киршнера и восстановление сухожилий разгибателей и глубокий сгибателей. Второй этап, микрохирургический, состоял из наложения анастомозов между артериями и венами, восстановления повреждённых

of injuries, the right side was affected in 13 cases (76.4%), and the left side in 4 cases (23.6%).

Surgical interventions were performed using a range of specialized equipment, including a microscope with 30x magnification. Microsurgical tweezers with a fine tip (less than 0.2 mm) were used for precise manipulation. 10.0 and 11.0 nylon sutures were used for micro-anastomoses.

The replantation of the distal phalanges of the fingers consisted of traumatic and microsurgical stages. After thorough cleaning of the wound and the amputated segment of the distal phalanx, the first stage was traumatic, involving repositioning and fixation of bone fragments with Kirschner wires and restoration of the extensor and deep flexor tendons. The second stage, microsurgical, involved creating anastomoses between arteries and veins and repairing damaged nerves. This integrated approach facilitates the replantation of the distal phalanges, thereby positively impacting the outcome and results of the procedure.

Study Results. A detailed assessment of fractures and associated bone fixation strategies is presented among the analyzed cases. Fracture frequency, differentiated by the presence or absence of ar-

Таблица 1. Распределение характера ампутации полных и неполных.

Палец / Finger	Полный / Full	Неполный / Incomplete
I	7	5
II	2	-
III	-	2
IV	1	-
Итого / Total	10	7

Table 1. Distribution of the nature of amputation: complete and incomplete.

нервов. Такой комплексный подход способствуют выполнению реплантации дистальных фаланг, тем самым положительно влияет на исход и результат реплантации.

Результаты исследования. Среди проанализированных случаев представлена подробная оценка переломов и связанных с ними стратегий фиксации костей. Частота переломов, дифференцированная по наличию или отсутствию повреждения суставной поверхности, показала, что в 11 случаях наблюдались переломы без поражения суставной поверхности, тогда как в 6 случаях наблюдались переломы с повреждением суставной поверхности. Что касается способов фиксации костей, в 14 случаях наблюдения применяли остеосинтез с целью фиксации спицами Киршнера, а методики капсулорафии без остеосинтеза применялись в 3 случаях.

Наложения микрохирургических сосудистых анастомозов при полной ампутации дистальной фаланги (10) пальцев кисти.

- Анастомоз одной артерии и двух вен: 5 пальцев.
- Анастомоз одной артерии и одной вены: 2 пальца.
- Анастомоз одной артерии без вены: 1 палец.
- Артериальная пластика (аутовенозная): 1 палец.
- Анастомоз трех вен без артерии 1 пальца.

Наложение микрохирургических сосудистых анастомозов при неполной ампутации дистальных фалангах (7) пальцев кисти.

- Анастомоз одной артерии: 5 палец.
- Аутовенозная пластика артерии 1 палец.
- Анастомоз одной вены: 1 пальцев.

Восстановление нервов и результаты выживания

ticular surface damage, revealed that 11 cases had fractures without articular surface damage, while 6 had fractures with articular surface damage. Regarding bone fixation methods, osteosynthesis with Kirschner wires was used in 14 cases, while capsulorrhaphy techniques without osteosynthesis were used in 3 cases.

Microsurgical vascular anastomoses in total amputation of the distal phalanx (10) of the fingers.

- Anastomosis of one artery and two veins: 5 fingers.
- Anastomosis of one artery and one vein: 2 fingers.
- Anastomosis of one artery without a vein: 1 finger.
- Arterial grafting (autovenous): 1 finger.
- Three-vein anastomosis without artery of the first finger.

Microsurgical vascular anastomoses for partial amputation of the distal phalanges (7) of the fingers.

- Single-artery anastomosis: finger 5.
- Autologous vein grafting of the artery of finger 1.
- Single-vein anastomosis: finger 1.

Nerve restoration and survival outcomes

In cases of complete amputation of 10 fingers, two nerves were restored to each replanted segment, for a total of 20 nerves. In two cases of incomplete amputation, one nerve was restored to each segment. In five cases of incomplete amputation, unilateral nerve damage was observed; therefore, nerve restoration was not performed.

After surgical treatment, no suppuration or rejection was observed in these patients. Good results were observed in

В случаях полной ампутации 10 пальцев восстанавливали по два нерва каждому реплантированному сегменту в итоге 20 нервов. При неполной ампутации в двух случаях восстановлен по одному нерву каждому сегменту. В 5 случаях с неполной ампутацией наблюдалось одностороннее повреждение нерва, связи этого не прибегали к восстановлению нервов.

После выполнения хирургического лечения у описанной категории пациентов, нагноений и отторжений не отмечалось. Хорошие результаты отмечались на 5 пальцах, удовлетворительные – на четырёх, неудовлетворительные – в одном случае. Пациентам в послеоперационном периоде рекомендовалось проходить ЛФК-процедуры и дальнейшим наблюдением на протяжении

Обсуждение. В целом ряде научных работ последних лет отмечено преимущество применения аутовенозной пластики перед стандартными методами [7, 8]. Передовые специалисты в своих научных трудах [9] пишут о том, что, все пересаженные с использованием данной методики отчленённые сегменты прижились, с сохранением двигательной и чувствительной функций. При этом важно отметить, что венозная артериализация способна привести к сохранению больших фаланг даже в тех случаях, когда, казалось бы, этого сделать невозможно.

Научная литература даёт показатели в 90,9% приживляемости в случае с четырьмя полными ампутациями длинного пальца в возрасте 32 лет, даже при применении перенаправленных вен [15].

Особо подчёркивается при этом тот факт, что высокая приживляемость реплантированных больших пальцев при ампутации имеет прямую зависимость от времени получения травмы, качества

five fingers, satisfactory in four, and unsatisfactory in one case. Patients were recommended to undergo physical therapy procedures in the postoperative period and undergo further monitoring for the period.

Discussion. A number of recent scientific papers have noted the advantages of autologous vein grafting over standard methods [7, 8]. Leading experts [9] report that all severed segments transplanted using this technique have survived, with motor and sensory function preserved. It is important to note that venous arterIALIZATION can lead to the preservation of large phalanges even in cases where this would seem impossible.

Scientific literature reports a 90.9% survival rate in the case of four complete amputations of a long finger at the age of 32, even with the use of redirected veins [15].

It is particularly emphasized that the high survival rate of replanted thumbs after amputation is directly related to the timing of the injury, the quality of wound treatment, and the implementation of venous replacement of the affected vessels [16, 17]. All this justifies the recommendation for a thorough examination of severed thumbs of the upper limb in all cases.

Conclusion. Thus, the problems of replantation and revascularization of distal phalanges of the fingers represent a pressing issue for microsurgeons and traumatologists. Despite the extensive scientific literature on this topic, there is still a need to improve training programs and guidelines for the management of

обработки раны и проведения венозного замещения поражённых сосудов [16, 17]. Всё это делает оправданным рекомендации к тщательному исследованию отчленённых больших пальцев верхней конечности по всех случаях.

Заключение. Таким образом, проблемы реплантации и реваскуляризации при дистальных фалангах пальцев кисти представляет собой актуальную проблему для микрохирургов и травматологов. Даже несмотря на наличие большого количества научных работы по данной тематике, до настоящего времени необходимость в улучшении обучающих программ и учебных руководств по ведению данной категории пациентов. Ввиду этого не вызывает сомнений чрезвычайная важность проведения диагностических мероприятий, и тщательного обследования отчленённых сегментов в учреждениях по оказанию специальной неотложной помощи, а также налаживание звеньев по отправке таких пациентов в специализированные учреждения для выполнения реплантаций.

ЛИТЕРАТУРА

1. Salah R., El Alami R., Berrada M. S. How to Predict the Functional Outcome of Hand Injuries Based on their Severity; Correlation between the HISS and the DASH score. *Journal of Orthopaedic Reports*. 2025; 4(3): 1003.
2. Ходжамурадов Г.М., Исмоилов М.М., Мирзоев Н.М., Саидов М.С. Малоинвазивный метод хирургического лечения контрактуры Дюпюитрена. *Евразийский научно-медицинский журнал «Сино»*. 2022; 3(3): 11-16. DOI: 10.54538/27075265_2022_3_3_11
3. Ходжамурадов Г.М., Мирзоев Н.М., Шаймонов А.Х., Исмоилов М.М., Саидов М.С. Оптимизация тактики хирургического лечения послеожоговых проблем предплечья и кисти. *Евразийский научно-медицинский*

this patient population. Therefore, there is no doubt about the critical importance of diagnostic procedures and thorough examination of the severed segments in specialized emergency care facilities, as well as establishing referral pathways for these patients to specialized facilities for replantation.

REFERENCES

1. Salah R., El Alami R., Berrada M. S. How to Predict the Functional Outcome of Hand Injuries Based on their Severity; Correlation between the HISS and the DASH score. *Journal of Orthopedic Reports*. 2025; 4(3): 1003.
2. Khodjamuradov G. M., Ismoilov M. M., Mirzoev N. M., Saidov M. S. Minimally invasive surgical treatment of Dupuytren's contracture. *Eurasian Scientific Medical Journal "Sino"*. 2022; 3(3): 11-16. DOI: 10.54538/27075265_2022_3_3_11
3. Khodjamuradov G.M., Mirzoev N.M., Shaimanov A.Kh., Ismoilov M.M., Saidov M.S. Optimization of surgical treatment tactics for post-burn problems of the forearm and hand. *Eurasian Scientific and Medical Journal "Sino"*. 2021; 2(3): 10-14. DOI: 10.54538/27075265_2021_2_3_10
4. Aleksandrov A.V., Smirnov A.A., Goncharuk P.V., Evdakimov A.N. Fingertip replantation without venous anastomoses in children. *Issues of reconstructive and plastic surgery*. 2021; 2: 7-14.
5. Baitinger V.F., Golubev I.O. *Essays on clinical anatomy of the hand*. Tomsk. 2012, 104 p.
6. Kadyrov M.S. Method of choosing surgical treatment for complex injuries of the nail phalanges of the fingers. *Bulle-*

- журнал «Сино». 2021; 2(3): 10-14. DOI: 10.54538/27075265_2021_2_3_10
4. Александров А.В., Смирнов А.А., Гончарук П.В., Евдакимов А.Н. Реплантация кончиков пальцев без венозных анастомозов у детей. Вопросы реконструктивной и пластической хирургии. 2021; 2: 7-14.
 5. Байтингер В.Ф., Голубев И.О. Очерки клинической анатомии кисти. Томск. 2012, 104 с.
 6. Кадыров М.С. Метод выбора хирургического лечения при сложных травмах ногтевых фаланг пальцев кисти. Вестник КРСУ. 2014. № 12. С. 99-102.
 7. Курбанов У.А., Давлатов А.А., Джанобилова С.М. Реплантация длинных пальцев кисти. Вестник Авиценны. 2012;3 (52): 7-21.
 8. Ходжамурадов Г.М., Саторов Х.И., Давлатов А.А., Шаймонов А.Х. Сравнительная характеристика применения невротизации и аутонервной пластики при проксимальных повреждениях нервов верхних конечностей. Здоровоохранение Таджикистана. 2020; 4: 67-71.
 9. Özkan B., Tatar B. E., Eyüboğlu A., Uysal C. A. Using an Algorithm for Reconstruction of Low-energy Blast Injuries of the Hand. Turkish Journal of Plastic Surgery. 2025; 33(1): 48-52.
 10. Curings P., Ramos-Pascual S., Michalewska K., Gibert N., Erhard L., Saffarini M., Nogier A. Brachioradialis tendon transfer and palmaris longus tendon graft for thumb avulsion: A case report and review of literature. World Journal of Clinical Cases. 2025; 13(4): 100651 doi: 10.12998/wjcc.v13.i4.100651
 11. Ходжабагян З.С., Пшениснор К.П., Абраамян Д.О., Винник С.В. Хирургическая тактика при травмах дистальных фаланг пальцев кисти (обзор литературы). Вопросы реконструк-
 - tin of KRSU. 2014. No. 12. pp. 99-102.
 7. Kurbonov U.A., Davlatov A.A., Dzhano-bilova S.M. Replantation of long fingers of the hand. Avicenna Bulletin. 2012; 3 (52): 7-21.
 8. Khodjamuradov G.M., Satorov H.I., Davlatov A.A., Shaimanov A.Kh. Comparative characteristics of the use of neurotization and autoneurve grafting for proximal nerve injuries of the upper extremities. Healthcare of Tajikistan. 2020; 4: 67-71.
 9. Özkan B., Tatar B. E., Eyüboğlu A., Uysal C. A. Using an Algorithm for Reconstruction of Low-energy Blast Injuries of the Hand. Turkish Journal of Plastic Surgery. 2025; 33(1): 48-52.
 10. Curings P., Ramos-Pascual S., Michalewska K., Gibert N., Erhard L., Saffarini M., Nogier A. Brachioradialis tendon transfer and palmaris longus tendon graft for thumb avulsion: A case report and review of literature. World Journal of Clinical Cases. 2025; 13(4): 100651 doi: 10.12998/wjcc.v13.i4.100651
 11. Khodjabagyan Z.S., Pshenisnov K.P., Abrahamyan D.O., Vinnik S.V. Surgical tactics for injuries of the distal phalanges of the fingers (literature review). Issues of reconstructive and plastic surgery. 2016;1(56):74-92.
 12. Efanov J.I., Khriguian J., Cassier S., Boghossian E., Harris P.G., Bou-Merhi J., Danino M.A. Duration and cessation characteristics of heparinization after finger replantation: A retrospective analysis of outcomes. Microsurgery. 2018.38(3): 251-258.
 13. Shim H.S., Kwon B.Y., Seo B.F., Kwon H., Jung S.N. A prospective randomized comparison of fixation methods

- тивной и пластической хирургии. 2016;1(56):74–92.
12. Efanov J.I. Khriguian J., Cassier S., Boghossian E., Harris P.G., Bou-Merhi J., Danino M.A. Duration and cessation characteristics of heparinization after finger replantation: A retrospective analysis of outcomes. *Microsurgery*. 2018;38(3): 251–258.
 13. Shim H.S., Kwon B.Y., Seo B.F., Kwon H., Jung S.N. A prospective randomised comparison of fixation methods in Tamai's zone I amputation. *J. Plast. Reconstr. Aesthetic Surg.* 2018;71(7): 997–1003.
 14. Джононов Д.Д. Ошибки при ведении больных с ампутациями сегментов верхних конечностей на первичном этапе обращения. *Евразийский научно-медицинский журнал «Сино»*. 2021; 2(4): 16–22. DOI: 10.54538/27075265_2021_2_4_16
 15. Abualadas H. Replantation of middle fingertip following complete Tamai Zone 2 amputation and eschar development: A clinical case report. *International Journal of Surgery Case Reports*. 2025; 126: 110664.
 16. Koroğlu M., Karakaplan M., Zontul S., Acet Ö., Özdeş H.U., Ergen E., Yaşar Ş. Use of nailfold capillaroscopy for the assessment of patients undergoing digit replantation and revascularization. *Joint Diseases and Related Surgery*. 2025; 36(1): 65–077.
 17. Афанасев Л.М., Гусельников С.С., Шестова Е.С. Случай успешной реплантации дистальной фаланги первого пальца у ребенка с тракционным механизмом отрыва. *Политравма*. 2016; 4: 76–84.
 - in Tamai's zone I amputation. *J. Plast. Reconstr. Aesthetic Surg.* 2018;71(7): 997–1003.
 14. Jononov D.D. Errors in the management of patients with amputations of upper limb segments at the initial stage of treatment. *Eurasian Scientific and Medical Journal "Sino"*. 2021; 2(4): 16–22. DOI: 10.54538/27075265_2021_2_4_16
 15. Abualadas H. Replantation of middle fingertip following complete Tamai Zone 2 amputation and eschar development: A clinical case report. *International Journal of Surgery Case Reports*. 2025; 126: 110664.
 16. Koroğlu M., Karakaplan M., Zontul S., Acet Ö., Özdeş H.U., Ergen E., Yaşar Ş. Use of nailfold capillaroscopy for the assessment of patients undergoing digit replantation and revascularization. *Joint Diseases and Related Surgery*. 2025; 36(1): 65–077.
 17. Afanasev L.M., Guselnikov S.S., Shestova E.S. A case of successful replantation of the distal phalanx of the first finger in a child with a traction mechanism of avulsion. *Polytrauma*. 2016; 4: 76–84.

ФИНАНСИРОВАНИЕ

Финансовой поддержки не было.

КОНФЛИКТ ИНТЕРЕСОВ

Авторы заявляют об отсутствии конфликта интересов.

ИНФОРМАЦИЯ ОБ АВТОРАХ:

***Джононов Джонибек Давлятбекович** – кандидат медицинских наук, старший научный сотрудник отделением реконструктивно-пластической микрохирургии Республиканского научного центра сердечно-сосудистой хирургии.

E-mail: dr.jonibek@mail.ru

https://orcid.org/0000-0003-4548-2907

Артыков Каримджон Пулатович – доктор медицинских наук, профессор, профессор кафедры хирургических болезней №2 имени академика Н.У. Усманова ГОУ «Таджикского государственного медицинского университета им. Абуали ибни Сино»

E-mail: artikov53@mail.ru

https://orcid.org/0000-0002-6346-0851

Давлатов Абдумалик Абдулхакович – кандидат медицинских наук, старший научный сотрудник отделением реконструктивно-пластической микрохирургии, Республиканского научного центра сердечно-сосудистой хирургии

E-mail: davlatov.abdumalik@mail.ru

https://orcid.org/0000-0003-2776-074X

Хомидов Нисоридин Хошимович – врач микрохирург отделение реконструктивно-пластической микрохирургии, Республиканского научного центра сердечно-сосудистой хирургии»

E-mail: drnisoriddin@gmail.com

***Адрес для корреспонденции.**

FINANCING

There was no financial support.

CONFLICT OF INTERESTS

The authors declare no conflict of interest.

AUTHORS' INFORMATION:

***Dzhononov Dzhonibek Davlyatbekovich** – MD, PhD, Senior Researcher, Department of Reconstructive and Plastic Microsurgery, Republican Scientific Center for Cardiovascular Surgery.

E-mail: dr.jonibek@mail.ru

https://orcid.org/0000-0003-4548-2907

Artykov Karimdzhon Pulatovich – MD, Professor, Professor, Department of Surgical Diseases No. 2 named after Academician N.U. Usmanov, State Educational Institution "Tajik State Medical University named after Abuali ibni Sino

E-mail: artikov53@mail.ru

https://orcid.org/0000-0002-6346-0851

Davlatov Abdumalik Abdulkhakovich – MD, PhD, Senior Researcher, Department of Reconstructive and Plastic Microsurgery, Republican Scientific Center for Cardiovascular Surgery

E-mail: davlatov.abdumalik@mail.ru

https://orcid.org/0000-0003-2776-074X

Khomidov Nisoridin Khoshimovich – Microsurgeon, Department of Reconstructive and Plastic Microsurgery, Republican Scientific Center for Cardiovascular Surgery

E-mail: drnisoriddin@gmail.com

***Address for correspondence.**

ХИРУРГИЧЕСКОЕ ЛЕЧЕНИЕ ПРИВОДЯЩИХ ПОСЛЕОЖГОВЫХ КОНТРАКТУР БОЛЬШОГО ПАЛЬЦА КИСТИ

А.Р. Бобоев^{1,2}, А.А. Давлатов^{1,2}, О.М. Худойдодов^{1,2}

¹Республиканский научный центр сердечно-сосудистой хирургии;

²Общество пластических и эстетических хирургов Таджикистан, Душанбе, Таджикистан

В работе авторы приводят собственный опыт хирургического лечения с послеожговой рубцовой приводящей контрактуры большого пальца у 330 больных (200 кистей) в возрасте от 1 до 52 лет.

Цель исследования. Оценить эффективность различных хирургических методов устранения послеожговой приводящей рубцовой контрактуры большого пальца кисти.

Материал и методы. Исследование основано на анализе и систематизации клинического опыта лечения послеожговой рубцовой контрактуры большого пальца кисти у 330 пациентов, прооперированных на 200 кистях в отделении реконструктивной и пластической микрохирургии Республиканского научного центра сердечно-сосудистой хирургии за период 2000–2019 гг.

Возраст больных на момент операции варьировал от 1 года до 52 лет, средний возраст составил $10 \pm 8,1$ лет ($M \pm m$; $\sigma = 0,6$). Мужчины (166) и женщины (164) были представлены почти в равных долях.

Результаты. Оперативное лечение выполнялось в сроки от 7 месяцев до 15 лет после получения ожога. Пациентам младше 14 лет операции проводились под общим наркозом, старшим — под проводниковой анестезией (блокада плечевого сплетения с нейролептанальгезией).

Во всех случаях применялись различные варианты местно-пластических операций. Полнослойные кожные трансплантаты использовались у 25 пациентов (7,6%) в качестве дополнения к основным методикам.

Наиболее часто применялись модифицированные методы множественной Z-пластики — «Butterfly», Hirshowitz и Mustard'e. В 40 случаях (12,1%) использовалась методика square-flap по Лимбергу.

Заключение. Таким образом, послеожговая рубцовая приводящая контрактура большого пальца кисти представляет собой одну из наиболее сложных форм рубцовых деформаций кисти. Её успешное устранение требует от хирурга глубоких знаний в области местно-пластических операций, взвешенного выбора оптимального метода вмешательства, точного расчёта схемы пластики, а также тщательного и технически безупречного выполнения всех этапов операции.

Только комплексный, анатомически обоснованный и индивидуально подобранный подход обеспечивает восстановление подвижности большого пальца, функциональной активности кисти и достижение удовлетворительного эстетического результата.

Ключевые слова: большой палец кисти, послеожговая приводящая контрактура большого пальца кисти, Z-пластика.

Для цитирования: Бобоев А.Р., Давлатов А.А., Худойдодов О.М. Хирургическое лечение приводящих послеожговых контрактур большого пальца кисти // *Пластическая хирургия и восстановительная хирургия*. 2025. Т.1, №2. С. 16-38. <https://doi.org/10.65197/3106-4035-2025-1-2-16-38>

SURGICAL TREATMENT OF POST-BURN ADDUCTOR CONTRACTURES OF THE THUMB

A.R. Boboev^{1,2}, A.A. Davlatov^{1,2}, O.M. Khudoydodov^{1,2}

¹Republican Scientific Center for Cardiovascular Surgery;

²Society of Plastic and Aesthetic Surgeons of Tajikistan, Dushanbe, Tajikistan

In this paper, the authors present their experience with surgical treatment of post-burn cicatricial adductor contracture of the thumb in 330 patients (200 hands) aged 1 to 52 years.

Objective of the study. To evaluate the effectiveness of various surgical methods for eliminating post-burn adductor contracture of the thumb.

Material and methods. The study is based on the analysis and systematization of clinical experience in treating post-burn adductor contracture of the thumb in 330 patients who underwent surgery on 200 hands in the Department of Reconstructive and Plastic Microsurgery of the Republican Scientific Center for Cardiovascular Surgery between 2000 and 2019.

The patients' ages at the time of surgery ranged from 1 year to 52 years, with a mean age of 10 ± 8.1 years ($M \pm m$; $\sigma = 0.6$). Men (166) and women (164) were represented in nearly equal proportions.

Results. Surgical treatment was performed within 7 months to 15 years after the burn. Patients under 14 years of age underwent surgery under general anesthesia, while older patients underwent surgery under conduction anesthesia (brachial plexus block with neuroleptanalgesia).

Various local plastic surgery techniques were used in all cases. Full-thickness skin grafts were used in 25 patients (7.6%) as a supplement to the primary techniques.

The most commonly used techniques were modified multiple Z-plasty techniques—Butterfly, Hirshowitz, and Mustard. The Limberg square-flap technique was used in 40 cases (12.1%).

Conclusion: Post-burn cicatricial adductor contracture of the thumb is one of the most complex forms of cicatricial deformity of the hand. Its successful treatment requires the surgeon to have in-depth knowledge of local plastic surgery, a balanced choice of the optimal intervention method, a precise calculation of the plastic surgery scheme, and meticulous and technically flawless execution of all stages of the surgery. Only a comprehensive, anatomically sound, and individually tailored approach ensures restoration of thumb mobility, functional activity of the hand, and a satisfactory aesthetic outcome.

Keywords: thumb, post-burn adductor contracture of the thumb, Z-plasty.

For citation: Boboev A.R., Davlatov A.A., Khudoydodov O.M. Surgical treatment of post-burn adductor contractures of the thumb // Plastic Surgery and Reconstructive Surgery. 2025. Vol. 1, No. 2. P. 16-38. <https://doi.org/10.65197/3106-4035-2025-1-2-16-38>

Актуальность. Послеожоговые рубцовые контрактуры большого пальца кисти относятся к наиболее распространённым видам деформаций дистального отдела верхней конечности, значительно ограничивающим её функциональные возможности [1, 2]. Подобные контрактуры сопровождаются нарушением основной функции большого пальца — способности к оппозиции длинным пальцам, что приводит не только к ограничению движений самого пальца, но и к снижению координации всей кисти. Нарушения захватов при рубцовых деформациях I пальца способны уменьшить общую функцию кисти на 40–50% [3, 4]. Послеожоговые деформации могут проявляться в виде приводящей, сгибательной, разгибательной и отводящей контрактур. Наиболее часто наблюдается приводящая форма, характеризующаяся рубцовым сращением тканей первого межпальцевого промежутка различной выраженности [5, 6].

Как правило, приводящая контрактура большого пальца сочетается с контрактурами длинных пальцев кисти. При этом в литературе встречается крайне мало сведений о частоте изолированного поражения I пальца [7, 8].

Хирургическое лечение данной патологии направлено на решение двух основных задач: во-первых, восстановление адекватного объёма мягких тканей и нормального отведения большого пальца за счёт устранения рубцовых стяжений, а во-вторых — восстановление активной оппозиции, что является конечной целью вмешательства [4].

Для коррекции послеожоговых рубцовых контрактур кисти, включая приводящие контрактуры большого пальца, применяются разнообразные методы местно-пластических операций, позволяющие варьировать степень удлинения тканей. Наиболее распростра-

Relevance. Post-burn cicatricial contractures of the thumb are among the most common types of deformities of the distal upper limb, significantly limiting its functional capabilities [1, 2]. Such contractures are accompanied by a disruption of the primary function of the thumb—the ability to oppose the long fingers. This leads not only to limited finger movement but also to decreased coordination of the entire hand. Grip impairments in cicatricial deformities of the first finger can reduce overall hand function by 40–50% [3, 4]. Post-burn deformities can manifest as adduction, flexion, extension, and abduction contractures. The most common is the adduction form, characterized by cicatricial fusion of the tissues of the first interdigital space of varying severity [5, 6].

As a rule, adduction contracture of the thumb is combined with contractures of the long fingers. However, there is very little information in the literature on the frequency of isolated lesions of the first finger [7, 8]. Surgical treatment of this pathology is aimed at solving two main problems: firstly, restoring adequate soft tissue volume and normal abduction of the thumb by eliminating cicatricial contractures, and secondly, restoring active opposition, which is the ultimate goal of the intervention [4].

For the correction of post-burn cicatricial contractures of the hand, including adduction contractures of the thumb, a variety of local plastic surgery techniques are used, allowing for varying the degree of tissue elongation. The most common are simple and double Z-plasty methods, as well as the Wolf and

нёнными являются методы простой и двойной Z-пластики, а также техники Wolf и Broadbent, «Butterfly» (Convers и Smith), Hirshowitz, Alexander, Mustard'e («Jumping-man») и др. [5].

Согласно данным Charman P. и соавт., наиболее эффективной методикой считается вариант «Butterfly», успешно использованный у 75 пациентов с послеожоговой приводящей контрактурой I пальца [6]. В постсоветском пространстве значительный опыт в области хирургической реабилитации пациентов с ожоговыми поражениями принадлежит В.М. Юденичу и В.М. Гришкевичу (1986), которые предпочитают применять встречноперемещаемые трапециевидные лоскуты, как самостоятельно, так и в сочетании с кожной аутоотрансплантацией [2, 9].

Цель исследования. Оценить эффективность различных хирургических методов устранения послеожоговой приводящей рубцовой контрактуры большого пальца кисти.

Материал и методы. Исследование основано на анализе и систематизации клинического опыта лечения послеожоговой рубцовой контрактуры большого пальца кисти у 330 пациентов, прооперированных на 200 кистях в отделении реконструктивной и пластической микрохирургии Республиканского научного центра сердечно-сосудистой хирургии за период 2000–2019 гг.

Возраст больных на момент операции варьировал от 1 года до 52 лет, средний возраст составил $10 \pm 8,1$ лет ($M \pm m$; $\sigma = 0,6$). Мужчины (166) и женщины (164) были представлены почти в равных долях.

У всех пациентов отмечалась приводящая контрактура I пальца кисти, обусловленная рубцовым стяжением в области первого межпальцевого промежутка. В отдельных случаях контрактура

Broadbent, “Butterfly” (Convers and Smith), Hirshowitz, Alexander, Mustard'e (“Jumping-man”) techniques, etc. [5].

According to Charman P. et al., the most effective technique is considered to be the “Butterfly” variant, successfully used in 75 patients with post-burn adduction contracture of the first finger [6]. In the post-Soviet space, significant experience in the field of surgical rehabilitation of patients with burn injuries belongs to V.M. Yudenich and V.M. Grishkevich (1986), who prefer to use counter-moving trapezoid flaps, both independently and in combination with skin autotransplantation [2, 9].

Purpose of the study. To evaluate the effectiveness of various surgical methods for eliminating post-burn adductor cicatricial contracture of the thumb.

Material and methods. The study is based on the analysis and systematization of clinical experience in treating post-burn cicatricial contracture of the thumb in 330 patients who underwent surgery on 200 hands in the Department of Reconstructive and Plastic Microsurgery of the Republican Scientific Center for Cardiovascular Surgery between 2000 and 2019.

Patient age at the time of surgery ranged from 1 year to 52 years, with a mean age of 10 ± 8.1 years ($M \pm m$; $\sigma = 0.6$). Men (166) and women (164) were represented in nearly equal proportions.

All patients had adductor contracture of the great finger, caused by cicatricial contraction in the area of the first interdigital space. In some cases, the contracture was associated

сочеталась с рубцовыми сгибательными деформациями (10 наблюдений) или девиацией ногтевой фаланги в лучевую сторону (15 наблюдений). У 20 больных патологический рубец распространялся по тыльно-лучевой поверхности пальца на предплечье, что сопровождалось разгибательной контрактурой.

В 150 случаях (45,5%) контрактура большого пальца сочеталась с поражением длинных пальцев, а сращение межпальцевых промежутков отмечено у 125 (37,9%) пациентов. Изолированная приводящая контрактура I пальца наблюдалась лишь у 55 больных (16,7%).

Результаты исследования. Оперативное лечение выполнялось в сроки от 7 месяцев до 15 лет после получения ожога. Пациентам младше 14 лет операции проводились под общим наркозом, старшим — под проводниковой анестезией (блокада плечевого сплетения с нейролептанальгией).

Во всех случаях применялись различные варианты местно-пластических операций. Полнослойные кожные трансплантаты использовались у 25 пациентов (7,6%) в качестве дополнения к основным методикам.

Наиболее часто применялись модифицированные методы множественной Z-пластики — «Butterfly», Hirshowitz и Mustard'e. В 40 случаях (12,1%) использовалась методика square-flap по Лимбергу.

В тех ситуациях, когда по одной из поверхностей первого межпальцевого промежутка располагался плотный, малоподвижный рубец, а противоположная сторона сохраняла участки эластичной кожи, особое значение приобретало формирование нового межпальцевого промежутка именно за счёт этой сохранённой, более подвижной кожной ткани. Наиболее эффективно такую задачу позволяет решить методика «Butterfly»,

with cicatricial flexion deformities (10 cases) or radial deviation of the distal phalanx (15 cases). In 20 patients, the pathological scar extended along the dorsal radial surface of the finger onto the forearm, accompanied by extension contracture.

In 150 cases (45.5%), thumb contracture was associated with long finger involvement, and interdigital fusion was observed in 125 patients (37.9%). Isolated adduction contracture of the first finger was observed in only 55 patients (16.7%).

Study results. Surgical treatment was performed between 7 months and 15 years after the burn. Patients under 14 years of age underwent surgery under general anesthesia, while older patients underwent surgery under local anesthesia (brachial plexus block with neuroleptanalgesia).

Various local plastic surgery techniques were used in all cases. Full-thickness skin grafts were used in 25 patients (7.6%) as an adjunct to the primary techniques.

The most commonly used techniques were modified multiple Z-plasty techniques—Butterfly, Hirshowitz, and Mustard. The Limberg square-flap technique was used in 40 cases (12.1%).

In situations where a dense, immobile scar was present on one surface of the first interdigital space, while the opposite side retained areas of elastic skin, the formation of a new interdigital space using this preserved, more mobile skin tissue was particularly important. The “Butterfly” technique, which utilizes a wide area of elastic skin for reconstruction, offers the most effective solution to this prob-

обеспечивающая использование широкого участка эластичной кожи для реконструкции.

В качестве примера приводим клиническое наблюдение.

Пациент А., ребёнок 3 лет, поступил с диагнозом: послеожоговая приводящая рубцовая контрактура большого пальца кисти в сочетании с синдактилией первого межпальцевого промежутка, а также послеожоговые рубцовые сгибательные контрактуры II, III, IV и V пальцев с синдактилией соответствующих межпальцевых промежутков.

По анамнестическим данным, ожог горячей жидкостью был получен в возрасте трёх месяцев. Первичное лечение проводилось в домашних условиях с применением народных средств, без специализированной медицинской помощи. При поступлении в отделение отмечались выраженные деформации кисти: приводящая контрактура большого пальца, сгибательные контрак-

лем.

We provide a clinical case as an example.

Patient A., a 3-year-old child, was admitted with a diagnosis of post-burn adductor contracture of the thumb combined with syndactyly of the first interdigital space, as well as post-burn cicatricial flexion contractures of the second, third, fourth, and fifth fingers with syndactyly of the corresponding interdigital spaces.

According to the anamnestic data, the patient sustained a hot liquid burn at the age of three months. Initial treatment was performed at home using folk remedies, without specialized medical care. Upon admission to the department, severe hand deformities were noted: adductor contracture of the thumb, flexion contractures of the long fingers, and adhesions in the interdigital spaces.

Таблица Способы устранения послеожоговой рубцовой контрактуры большого пальца кисти		Table Methods for eliminating post-burn cicatricial contracture of the thumb	
№	Способ операции / Method of operation	Количество / Quantity	%
1	«Butterfly» (Smith)	75	22,7%
2	Hirshowitz	72	21,8%
3	Mustard'e	65	19,7%
4	Square-flap (Limberg)	40	12,1%
5	П-образные лоскуты / U-shaped flaps	10	3,0%
6	Встречно-перемещаемые прямоугольные лоскуты / Counter-moving rectangular flaps	10	3,0%
7	Z-пластика / Z-plastic surgery	10	3,0%
8	Множественная Z-пластика / Multiple Z-plasty	10	3,0%
9	Аутодермопластика / Autodermoplasty	25	7,6%
10	Лучевой лоскут / Radial flap	7	2,1%
11	Паховый лоскут / Inguinal flap	6	1,8%
ИТОГО / TOTAL:		330	100%

туры длинных пальцев и сращения в межпальцевых промежутках.

Пациенту в плановом порядке под эндотрахеальным наркозом выполнено хирургическое вмешательство: устранение приводящей контрактуры большого пальца методом «Butterfly», позволявшее восстановить ширину первого межпальцевого промежутка и частично функцию оппозиции (рис. 1).

The patient underwent elective surgery under endotracheal anesthesia: correction of the adductor contracture of the thumb using the “Butterfly” technique, which allowed for restoration of the width of the first interdigital space and partial opposition function (Fig. 1).

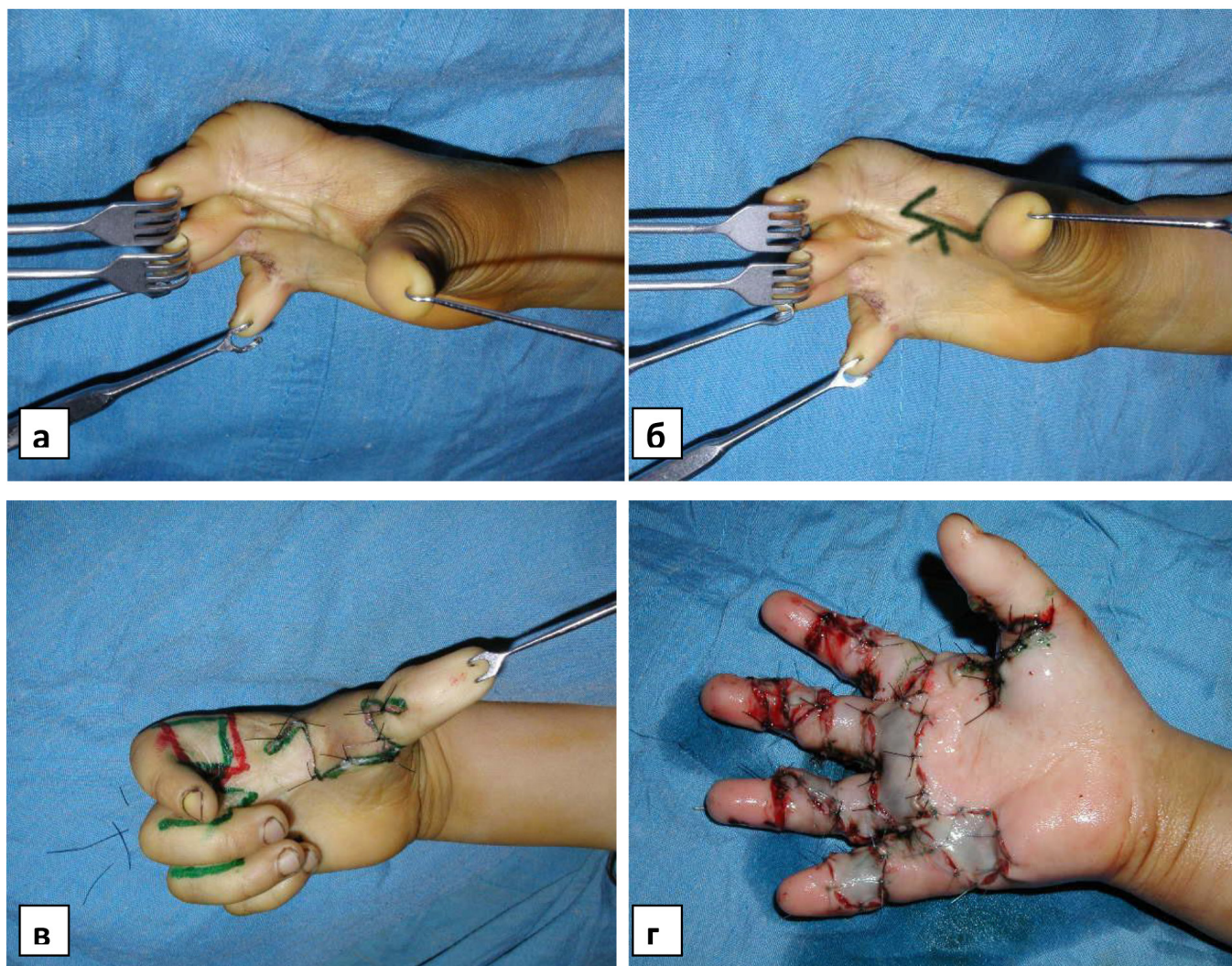


Рис. 1. Ликвидация рубцовой приводящей контрактуры I пальца с формированием I межпальцевого промежутка: а - состояние I пальца и межпальцевого промежутка правой кисти до операции; б - схема операции; в - состояние после устранения приводящей контрактуры большого пальца и формирования первого межпальцевого промежутка; г - состояние кисти после устранения контрактур всех пальцев.

Fig. 1. Elimination of cicatricial adduction contracture of the first finger with the formation of the first interdigital space: a - the condition of the first finger and the interdigital space of the right hand before surgery; б - diagram of the operation; в - the condition after elimination of the adduction contracture of the thumb and the formation of the first interdigital space; г - the condition of the hand after elimination of contractures of all fingers.

Сгибательные контрактуры и синдактилия межпальцевых промежутков длинных пальцев были устранены с использованием метода встречно-перемещаемых прямоугольных лоскутов, позволившего достичь хорошего функционального и эстетического результата. Послеоперационный период протекал без осложнений, отмечено заживление раневых поверхностей первичным натяжением. Пациент прошёл курс реабилитационной терапии, включавший физиотерапевтические процедуры и разработку движений кисти.

В 72 наблюдениях плотные рубцовые изменения распространялись как на ладонную, так и на тыльную поверхности первого межпальцевого промежутка. В подобных случаях требовалось значительное удлинение кожных покровов, поэтому для устранения приводящей контрактуры большого пальца применялся метод Hirshowitz. Данная методика обладает высокой удлиняющей способностью и позволяет добиться максимально возможного разведения I пальца. Межпальцевой промежуток при этом формируется за счёт встречного перемещения треугольных лоскутов, что обеспечивает восстановление нормального объёма тканей и подвижности пальца.

Клинический пример.

Пациентка М., 10 лет. Диагноз при поступлении: послеожоговая рубцовая приводящая контрактура большого пальца с лучевой девиацией и синдактилией первого межпальцевого промежутка левой кисти; послеожоговая рубцовая сгибательная контрактура длинных пальцев с проксимальной синдактилией межпальцевых промежутков.

Из анамнеза известно, что в шестимесячном возрасте ребёнок получил ожог горячей жидкой пищей (супом). Первичное лечение проводилось консервативно в условиях ожогового цен-

Flexion contractures and syndactyly of the interdigital spaces of the long fingers were corrected using the counter-moving rectangular flap technique, achieving good functional and aesthetic results. The postoperative period was uneventful, with wound healing by primary intention. The patient underwent a course of rehabilitation therapy, including physiotherapy and hand movement training.

In 72 cases, dense scarring extended to both the palmar and dorsal surfaces of the first interdigital space. In such cases, significant skin elongation was required, so the Hirshowitz technique was used to correct the adduction contracture of the thumb. This technique has a high elongation capacity and allows for maximum abduction of the thumb. The interdigital space is formed by counter-moving triangular flaps, which ensures the restoration of normal tissue volume and finger mobility.

Clinical example.

Patient M., 10 years old. Diagnosis upon admission: post-burn cicatricial adduction contracture of the thumb with radial deviation and syndactyly of the first interdigital space of the left hand; post-burn cicatricial flexion contracture of the long fingers with proximal syndactyly of the interdigital spaces.

The patient's medical history revealed that at six months of age, she suffered a burn from hot liquid food (soup). Initial treatment was conservative at a burn center. Despite this therapy, severe scarring developed on the palmar surface of the hand, involving the fingers, leading to persistent functional limitations. Upon admission, severe cicatricial

тра. Несмотря на проведённую терапию, сформировались грубые рубцы ладонной поверхности кисти с вовлечением пальцев, что привело к стойким функциональным ограничениям. При поступлении выявлялась выраженная рубцовая приводящая контрактура I пальца с его лучевой девиацией, а также сгибательная контрактура длинных пальцев с проксимальной синдактилией межпальцевых промежутков. Функция кисти была резко ограничена: пациентка не могла выполнять элементарные бытовые и гигиенические действия, затруднены были навыки письма и самообслуживания.

Пациентке в плановом порядке под эндотрахеальным наркозом выполнено хирургическое вмешательство: методом Hirshowitz устранена рубцовая приводящая контрактура I пальца, лучевая девиация скорректирована с помощью двойной Z-пластики. Сгибательные контрактуры и синдактилия длинных пальцев ликвидированы с использованием встречно-перемещаемых прямоугольных лоскутов. Послеоперационный результат характеризовался удовлетворительным восстановлением формы и функции кисти (рис. 2).

В случаях, когда приводящая контрактура большого пальца сочеталась с лучевой девиацией ногтевой фаланги, коррекция деформации осуществлялась с использованием одиночной (в 10 наблюдениях) или двойной Z-пластики (в 10 случаях). При выполнении данных вмешательств важно строго соблюдать принципы сохранения кровоснабжения в области выкраиваемых лоскутов: схемы пластики, применяемые на межпальцевом промежутке и на лучевой поверхности пальца, не должны иметь общего питающего основания, что позволяет избежать ишемических осложнений и некроза тканей.

adduction contracture of the first finger with its radial deviation, as well as flexion contracture of the long fingers with proximal syndactyly of the interdigital spaces, were detected. Hand function was severely limited: the patient was unable to perform basic household and personal hygiene tasks, and writing and self-care skills were impaired.

The patient underwent elective surgery under endotracheal anesthesia. The cicatricial adductor contracture of the great finger was corrected using the Hirshowitz technique, and the radial deviation was corrected using a double Z-plasty. Flexion contractures and syndactyly of the long fingers were corrected using counter-advancing rectangular flaps. The postoperative outcome was characterized by satisfactory restoration of hand shape and function (Fig. 2).

In cases where adductor contracture of the thumb was associated with radial deviation of the distal phalanx, deformity correction was performed using single (in 10 cases) or double Z-plasty (in 10 cases). When performing these procedures, it is important to strictly adhere to the principles of preserving the blood supply in the area of the dissected flaps: the grafting patterns used on the interdigital space and on the radial surface of the finger should not share a common vascular supply, thereby avoiding ischemic complications and tissue necrosis.

In cases of severe adductor contracture of the thumb, accompanied by extensive cicatricial fusion of the first interdigital space, significant deepening of this space was required. In such situations, rational use of tissue from

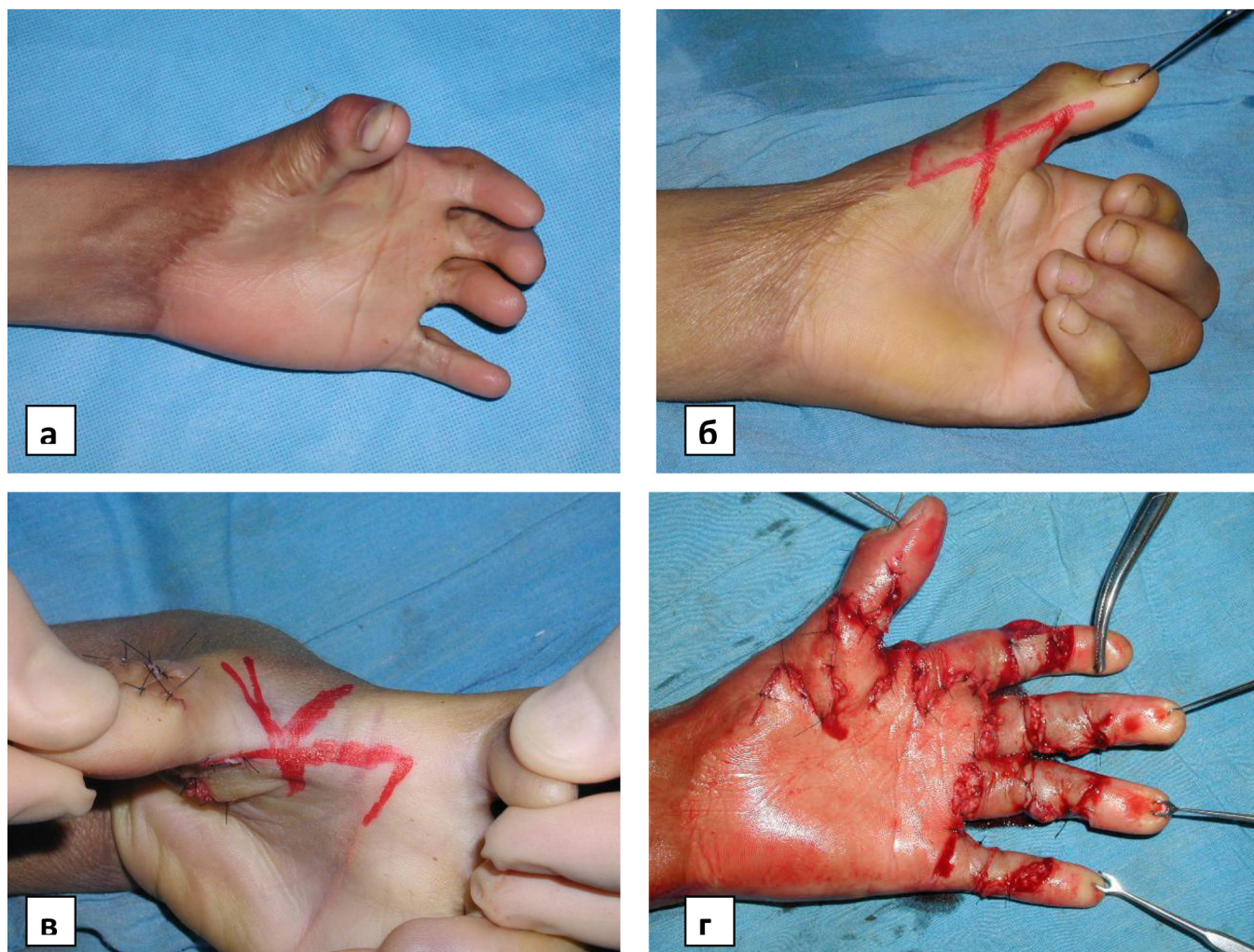


Рис. 2. Ликвидация приводящей контрактуры I пальца с формированием межпальцевого промежутка способом Hirshowitz: а – приводящая контрактура I пальца с лучевой девиацией ногтевой фаланги, сгибательная контрактура II-III-IV-V пальцев; б – схема двойной Z-пластики для устранения лучевой девиации ногтевой фаланги; в - схема Hirshowitz для устранения приводящей контрактуры; г – приводящая контрактура I пальца с лучевой девиацией, а также контрактура длинных пальцев и синдактилия межпальцевых промежутков устранены.

Fig. 2. Elimination of adduction contracture of the first finger with the formation of an interdigital space using the Hirshowitz method: a – adduction contracture of the first finger with radial deviation of the nail phalanx, flexion contracture of the II-III-IV-V fingers; b – diagram of double Z-plasty to eliminate radial deviation of the nail phalanx; c – Hirshowitz diagram to eliminate adduction contracture; d – adduction contracture of the first finger with radial deviation, as well as contracture of the long fingers and syndactyly of the interdigital spaces are eliminated.

При выраженной приводящей контрактуре большого пальца, сопровождающейся обширным рубцовым сращением первого межпальцевого промежутка, требовалось значительное углубление данного промежутка. В таких ситуаци-

the fused area allows for the elimination of syndactyly without the need for additional skin replacement. To correct extensive adhesions of the first interdigital space, the Mustarde method (Jumping-man plasty) was

ях рациональное использование тканей сращённой области позволяет устранить элементы синдактилии без необходимости дополнительного кожного замещения. Для коррекции протяжённых сращений первого межпальцевого промежутка в 65 клинических наблюдениях применялся метод Mustard'e (Jumping-man plasty), обеспечивающий достаточное разведение I пальца и формирование функционально полноценного межпальцевого промежутка.

Клинический пример.

Пациент С., ребёнок 5 лет. Диагноз при поступлении: послеожоговая рубцовая приводящая контрактура большого пальца кисти; послеожоговые рубцовые сгибательные контрактуры длинных пальцев с проксимальной синдактилией межпальцевых промежутков.

Из анамнеза: ожог кипятком получен в возрасте двух месяцев. Первичное лечение проводилось консервативно в районной больнице по месту жительства. Несмотря на терапию, сформировались плотные стягивающие рубцы в области ладонной поверхности кисти с вовлечением большого и длинных пальцев.

При поступлении отмечались: выраженная рубцовая приводящая контрактура I пальца, синдактилия первого межпальцевого промежутка, а также сгибательные контрактуры длинных пальцев с проксимальным сращением межпальцевых промежутков.

Пациенту под эндотрахеальным наркозом выполнено оперативное вмешательство — устранение рубцовой приводящей контрактуры большого пальца по методу Mustard'e (Jumping-man plasty). В результате достигнуто адекватное разведение I пальца и формирование полноценного межпальцевого промежутка (рис. 3).

used in 65 clinical cases. This technique ensures sufficient abduction of the first finger and the formation of a functionally complete interdigital space.

Case Study.

Patient S., 5-year-old child. Diagnosis upon admission: post-burn cicatricial adduction contracture of the thumb; post-burn cicatricial flexion contractures of the long fingers with proximal syndactyly of the interdigital spaces.

Patient history: a scald with boiling water sustained at the age of two months. Initial treatment was conservative at the district hospital. Despite therapy, dense, constricting scars developed on the palmar surface of the hand, involving the thumb and long fingers. Upon admission, the following were noted: severe cicatricial adduction contracture of the great toe, syndactyly of the first interdigital space, and flexion contractures of the long toes with proximal fusion of the interdigital spaces.

The patient underwent surgical intervention under endotracheal anesthesia to correct the cicatricial adduction contracture of the thumb using the Mustarde jumping-man plasty. This resulted in adequate abduction of the great toe and the formation of a full interdigital space (Fig. 3).

Long finger contractures and interdigital cicatricial adhesions were addressed using various Z-plasty techniques and counter-advancing rectangular flaps, ensuring adequate tissue lengthening and restoration of finger mobility.

In 40 cases of combined adduction con-

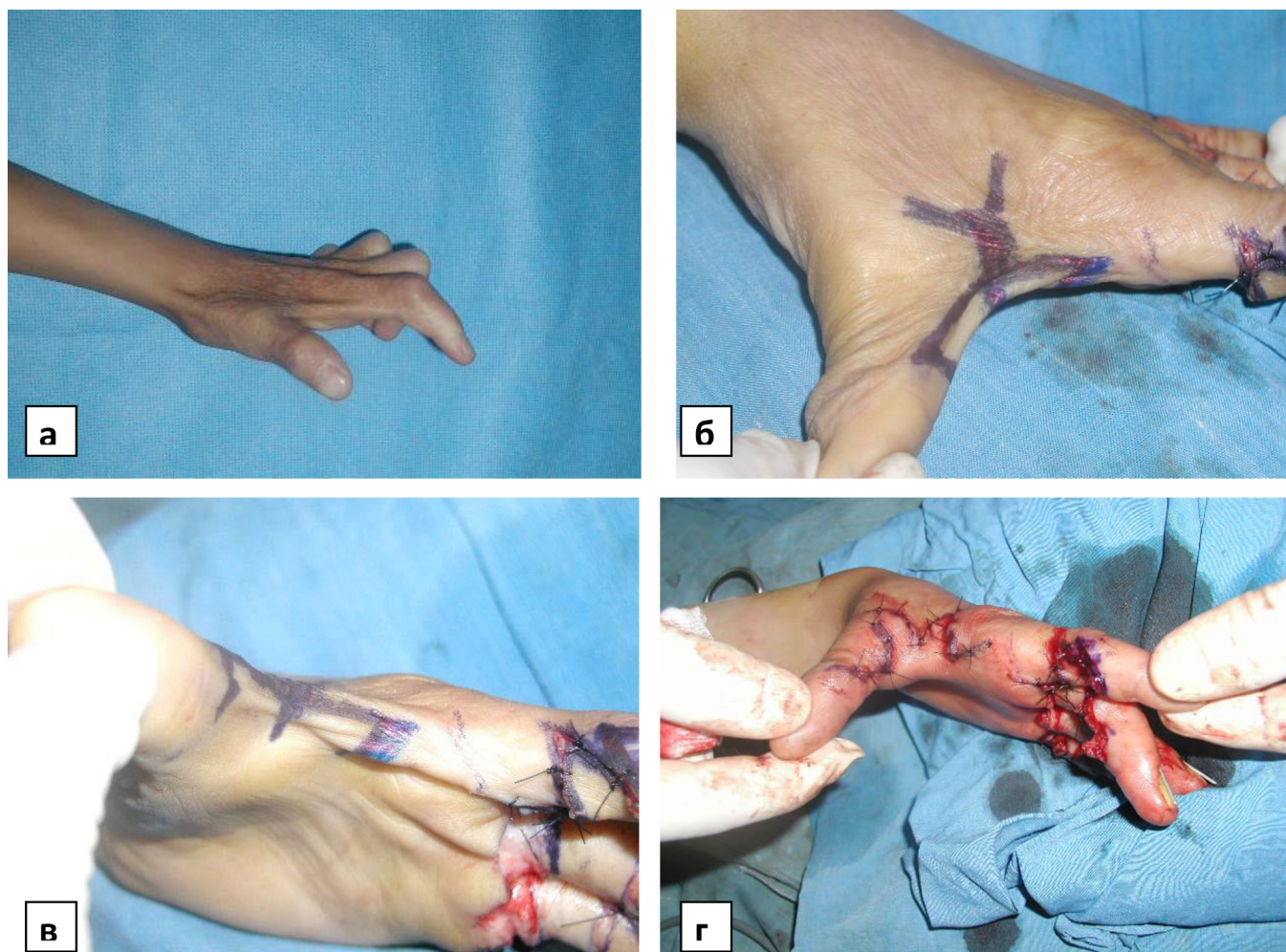


Рис. 3. Устранение синдактилии и формирование I межпальцевого промежутка способом Mustarde: а – выраженная приводящая контрактура большого пальца с протяжённым сращением I межпальцевого промежутка; б и в – схема «Jumping-man» перед выполнением разрезов; г – окончательный вид перемещенных лоскутов и сформированный I межпальцевой промежуток по завершении операции.

Fig. 3. Elimination of syndactyly and formation of the first interdigital space using the Mustarde method: a – pronounced adduction contracture of the thumb with extended fusion of the first interdigital space; b and c – “Jumping-man” diagram before making the incisions; d – final appearance of the transferred flaps and the formed first interdigital space after completion of the operation.

Сгибательные контрактуры длинных пальцев кисти и рубцовые сращения межпальцевых промежутков устранялись с применением различных методик Z-пластики и встречно-перемещаемых прямоугольных лоскутов, что обеспечивало адекватное удлинение тканей и восстановление подвижности пальцев.

В 40 наблюдениях, при сочетании приводящей контрактуры большого пальца с выраженной сгибательной контракту-

рактуре большого пальца и severe flexion contracture of the long fingers, the A.A. Limberg square-flap technique was used. This technique effectively eliminated constricting scars and restored the anatomical configuration of the hand. It should be noted that when combining several plastic surgery techniques, their placement must be carefully coordinat-

рой длинных пальцев, использовался метод А.А. Лимберга (Square-flap). Применение данной техники позволяло эффективно устранить стягивающие рубцы и восстановить анатомическую конфигурацию кисти. Следует отметить, что при комбинировании нескольких схем пластики необходимо тщательно согласовывать их расположение, добиваясь последовательного перехода одной схемы в другую, что обеспечивает оптимальное распределение натяжения тканей и предотвращает нарушение кровообращения в зоне вмешательства.

Клинический пример.

Пациент И., 8 лет. Диагноз при поступлении: послеожоговая рубцовая приводящая контрактура большого пальца и сгибательная контрактура длинных пальцев кисти.

Из анамнеза: полтора года назад ребёнок получил ожог стопы и кисти при контакте с раскалённым предметом (сандалия). Первичное лечение проводилось в амбулаторных условиях по месту жительства. При поступлении отмечалась умеренно выраженная рубцовая приводящая контрактура большого пальца. Стягивающий рубцовый гребень распространялся из первого межпальцевого промежутка на ладонную поверхность II пальца, вызывая его сгибательную контрактуру.

Пациенту под общим обезболиванием в плановом порядке выполнено хирургическое вмешательство. Приводящая контрактура большого пальца устранена по схеме Лимберга (Square-flap), а сгибательная контрактура длинных пальцев — по методике «Butterfly». Операция позволила достичь полного устранения рубцовых стяжений и восстановления межпальцевого промежутка (рис. 4).

В семи клинических наблюдениях отмечалось сочетание приводящей и разгибательной контрактур большого пальца, сопровождавшееся обширными плотными рубцовыми изменениями на тыльной поверхности кисти с распространением рубцовой ткани на первый межпальцевой промежуток. В подобных ситуациях

ed, ensuring a consistent transition from one technique to another. This ensures optimal tissue tension distribution and prevents circulatory impairment in the surgical area.

Clinical Case.

Patient I., 8 years old. Diagnosis on admission: post-burn cicatricial adduction contracture of the thumb and flexion contracture of the long fingers. History: A year and a half ago, the child suffered a burn to his foot and hand after coming into contact with a hot object (a sandal). Initial treatment was performed on an outpatient basis at the patient's place of residence. Upon admission, a moderate cicatricial adduction contracture of the thumb was noted. A constricting scar ridge extended from the first interdigital space to the palmar surface of the second finger, causing flexion contracture.

The patient underwent elective surgery under general anesthesia. The adduction contracture of the thumb was corrected using the Limberg (Square-flap) technique, and the flexion contracture of the long fingers was corrected using the Butterfly technique. The surgery resulted in complete elimination of the cicatricial contractures and restoration of the interdigital space (Fig. 4).

Seven clinical cases demonstrated a combination of adduction and extension contractures of the thumb, accompanied by extensive, dense cicatricial changes on the dorsal surface of the hand, with scar tissue extending into the first interdigital space. In such situations, standard local plastic surgery methods were insufficiently effective, and the use of skin grafts in this area was associated with

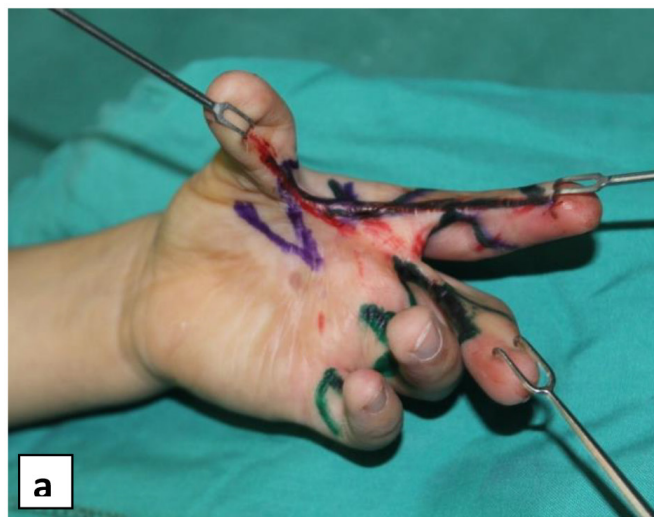

Рис. 4. Устранение приводящей контрактуры большого пальца способом А.А. Лимберга: а - схема операции; б - кисть после завершения операции

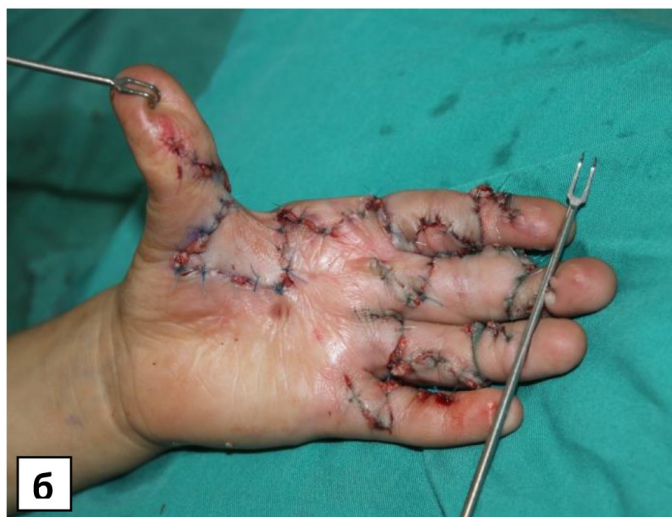

Fig. 4. Elimination of adductor contracture of the thumb using the method of A.A. Limberg: a - operation diagram; b - hand after completion of the operation

применение стандартных методов местно-пластических операций оказывалось недостаточно эффективным, а использование кожных трансплантатов в данной зоне сопряжено с высоким риском рецидива контрактуры вследствие недостаточной устойчивости пересаженных тканей к растяжению и повторному рубцеванию.

Поэтому оптимальным вариантом хирургического вмешательства в таких случаях являлось использование лучевого кожно-фасциального лоскута на ретроградной сосудистой ножке, обеспечивающего надёжное замещение дефекта и предотвращающего развитие вторичных деформаций.

Клинический пример.

Пациентка А., 18 лет. Диагноз при поступлении: послеожоговые рубцовые приводящая и разгибательная контрактуры большого пальца кисти; послеожоговый гипертрофический рубец тыльной поверхности кисти.

Из анамнеза: ожог кипятком перенесён в возрасте одного года. При поступлении выявлялись выраженные стягивающие рубцы на тыле кисти, ограничивавшие движения большого пальца, а также грубое рубцовое сращение в области перво-

а high risk of contracture recurrence due to the insufficient resistance of the transplanted tissue to stretching and recurrence of scarring.

Therefore, the optimal surgical option in such cases was the use of a radial fasciocutaneous flap on a retrograde vascular pedicle, which ensured reliable defect repair and prevented the development of secondary deformities.

Clinical Case.

Patient A., 18 years old. Diagnosis on admission: post-burn cicatricial adduction and extension contractures of the thumb; post-burn hypertrophic scar on the dorsal surface of the hand. History: a scald with boiling water at the age of one year. Upon admission, severe constricting scars were found on the dorsum of the hand, limiting thumb motion, as well as coarse cicatricial adhesion in the area of the first interdigital space.

The patient underwent surgery: partial excision of the hypertrophic scar on the dorsum

го межпальцевого промежутка.

Пациентке выполнено хирургическое вмешательство: произведено частичное иссечение гипертрофического рубца тыльной поверхности кисти, устранены приводящая и разгибательная контрактуры I пальца. Образовавшийся после иссечения дефект мягких тканей в области первого межпальцевого промежутка и тыльной поверхности I луча размером 9 × 6 см был замещён перемещённым кожно-фасциальным лучевым лоскутом на ретроградной сосудистой ножке. Послеоперационное течение без осложнений; при контрольном осмотре отмечено восстановление объёма движений и удовлетворительный эстетический результат (рис. 5).

В крайне тяжёлых формах послеожговой контрактуры большого пальца кисти (в 6 клинических наблюдениях), сопровождавшихся выраженным дефицитом кожных покровов и невозможностью их полноценного восстановления местными тканями, был применён метод осевого пахового лоскута на временной питающей сосудистой ножке.

Использование данной методики позволяло компенсировать значительный объём утраченных тканей и обеспечить надёжное закрытие раневого дефекта при сохранении адекватного кровоснабжения трансплантата. Через две недели после первичной операции проводилось пересечение питающей ножки и коррекция положения лоскута с целью окончательного формирования кожного покрова и восстановления контуров кисти (рис. 6).

Послеоперационный период у всех пациентов протекал без осложнений; заживление операционных ран происходило первичным натяжением. Локальные осложнения были отмечены лишь у 5 (1,5%) оперированных кистей в виде краевого некроза кожных лоскутов, однако эти изменения не оказали существенного влияния на окончательный функциональный результат.

Обсуждение. Отдалённые результаты прослежены в сроки от 8 месяцев до 15

of the hand was performed, and adduction and extension contractures of the first finger were corrected. The resulting soft tissue defect in the area of the first interdigital space and the dorsum of the first ray, measuring 9 × 6 cm, was replaced with a displaced radial fasciocutaneous flap on a retrograde vascular pedicle. The postoperative course was uneventful; at follow-up examination, restoration of range of motion and a satisfactory aesthetic result were noted (Fig. 5).

In extremely severe cases of post-burn contracture of the thumb (in six clinical cases), accompanied by severe skin deficiency and the inability to fully restore it with local tissue, an axial inguinal flap on a temporary vascular pedicle was used.

This technique compensated for a significant amount of tissue loss and ensured reliable closure of the wound defect while maintaining adequate blood supply to the graft. Two weeks after the initial surgery, the pedicle was transected and the flap position was adjusted to achieve final skin formation and restore the contours of the hand (Fig. 6).

The postoperative period was uneventful for all patients; wound healing occurred by primary intention. Local complications, such as marginal necrosis of the skin flaps, were observed in only 5 (1.5%) of the operated hands; however, these changes did not significantly impact the final functional outcome.

Discussion. Long-term outcomes were monitored for periods ranging from 8 months to 15 years after surgery in 250 patients (75.8%), comprising 145 (43.9%) of the operated hands.

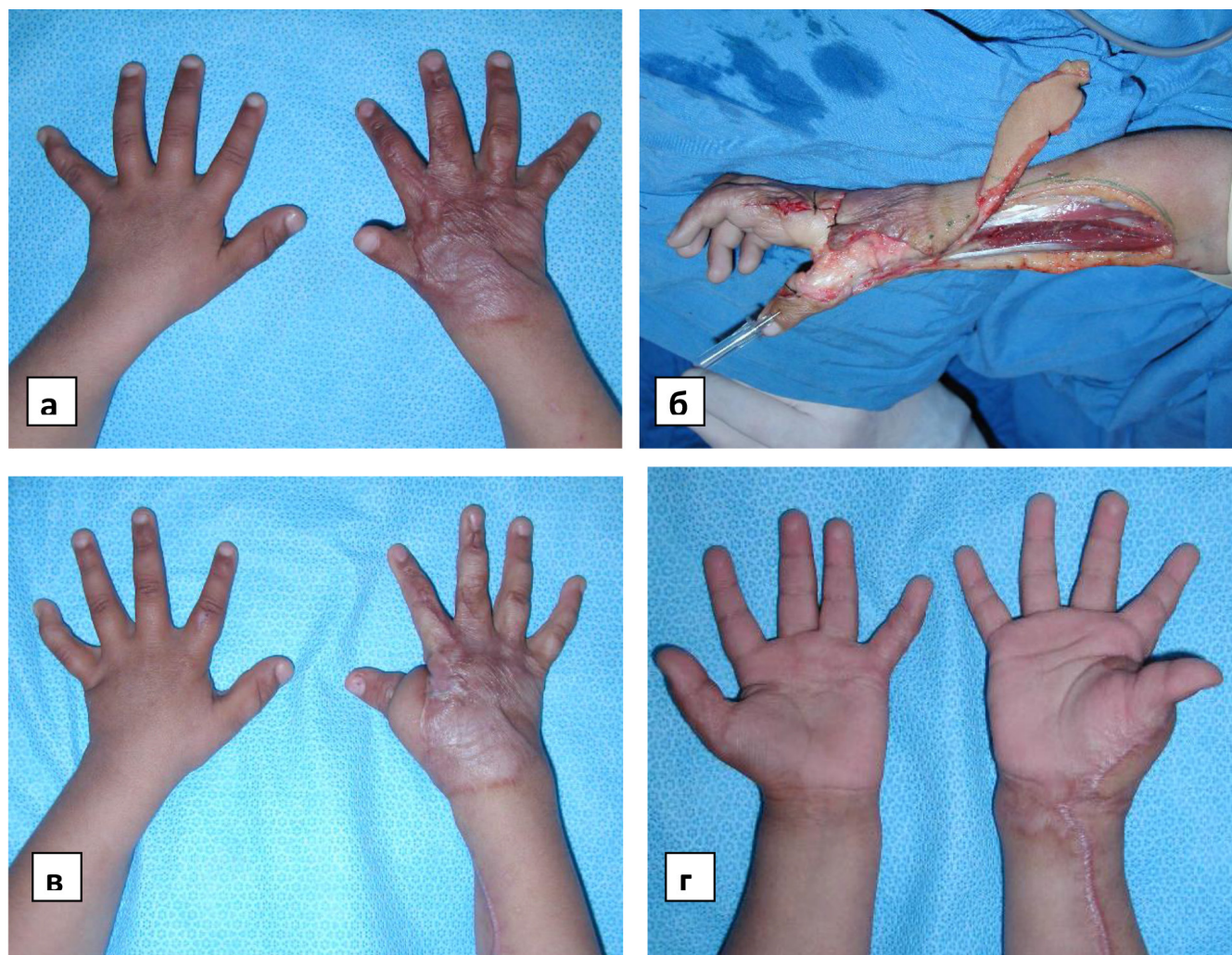


Рис. 5. Ликвидация приводящей и разгибательной контрактур I пальца перемещённым кожно-фасциальным лучевым лоскутом: а – вид кисти и положение I пальца до операции; б – приводящая и разгибательная контрактуры пальца устранены, поднят кожно-фасциальный лучевой лоскут на ретроградной сосудистой ножке; в и г – приводящая и разгибательная контрактура устранены, разведение I пальца полное, перемещённый лучевой лоскут в удовлетворительном состоянии

Fig. 5. Elimination of adduction and extension contractures of the first finger with a displaced radial fasciocutaneous flap: a – view of the hand and position of the first finger before surgery; б – adduction and extension contractures of the finger eliminated, a radial fasciocutaneous flap on a retrograde vascular pedicle raised; c and d – adduction and extension contracture eliminated, abduction of the first finger is complete, the displaced radial flap is in satisfactory condition

лет после операции у 250 (75,8%) больных, что составило 145 (43,9%) оперированных кистей.

Большинство пациентов — 242 (73,3%) — имели хорошие и удовлетворительные функциональные исходы: объём движений в кисти и всех её видах захвата сохранялся, а внешний вид

The majority of patients—242 (73.3%)—had good and satisfactory functional outcomes: range of motion in the hand and all grip types were preserved, and the appearance of the operated hands was assessed as satisfactory.

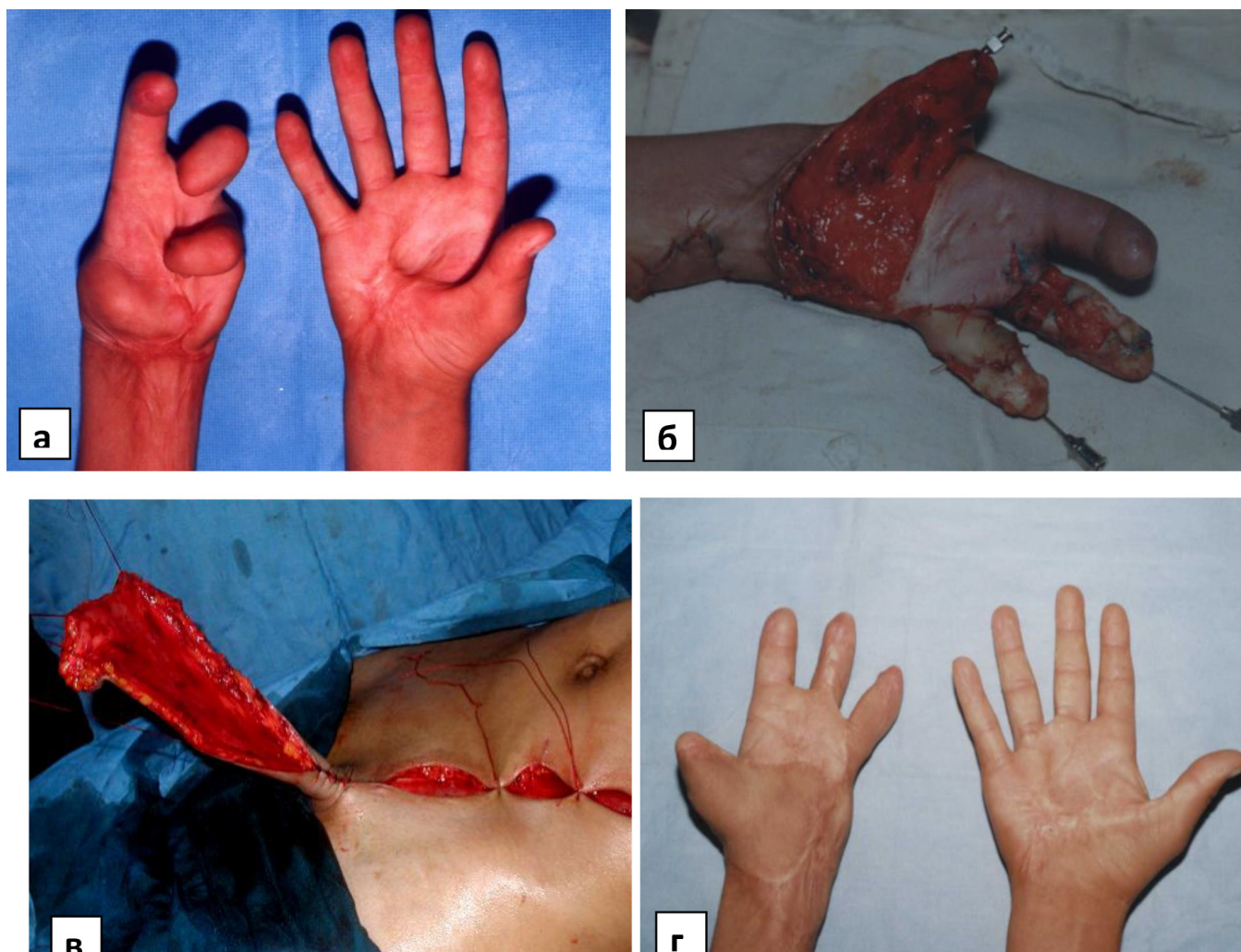


Рис. 6. Устранение тяжёлой контрактуры пальцев с использованием пахового лоскута: а – состояние пальцев кисти до операции; б – этап устранения контрактуры пальцев и образовавшихся дефектов кожи, в – поднятый паховый лоскут для укрытия дефекта покровных тканей кисти

Fig. 6. Elimination of severe finger contracture using an inguinal flap: a – condition of the fingers before surgery; b – stage of eliminating finger contracture and resulting skin defects; c – raised inguinal flap to cover the defect of the integumentary tissues of the hand.

оперированных кистей оценивался как удовлетворительный.

Лишь у 8 (2,4%) пациентов в течение года после первичного вмешательства потребовалась повторная корригирующая операция, после которой отмечено дальнейшее улучшение функции кисти и её внешнего вида.

Сравнительный анализ показал, что при устранении приводящей контрактуры большого пальца наилучшие результаты обеспечивали методики «Butterfly» и Hirshowitz, что согласуется с данными, представленными в литературе [10–12].

Only 8 (2.4%) patients required repeat corrective surgery within a year of the initial intervention, after which further improvement in hand function and appearance was noted.

A comparative analysis showed that the Butterfly and Hirshowitz techniques provided the best results in eliminating adductor contracture of the thumb, which is consistent with data presented in the literature [10–12]. The use of free skin grafts, particularly

Использование свободных кожных трансплантатов, особенно расщеплённой кожи, помещаемых в область первого межпальцевого промежутка, часто приводило к их сморщиванию и рецидиву контрактуры [13–15]. Дополнительным фактором риска являлось отставание в росте пересаженных кожных лоскутов и рубцово-изменённых тканей, что также способствовало повторному стягиванию [7, 8].

Следует подчеркнуть, что восстановление комиссуры первого межпальцевого промежутка имеет принципиальное значение для восстановления функции кисти [16–18].

При лёгких и умеренно выраженных формах контрактуры оптимальным методом является способ «Butterfly», обеспечивающий достаточное углубление межпальцевого промежутка при минимальной травматичности.

В случаях более выраженных деформаций предпочтение следует отдавать методу Hirshowitz, позволяющему добиться большего удлинения тканей.

При значительном дефиците мягких тканей и необходимости в глубоком формировании межпальцевого промежутка наиболее целесообразно применение методики Mustard'e (Jumping-man plasty).

Последняя по своей конструкции схожа со схемой Hirshowitz, однако имеет ряд отличий: при Mustard'e средний разрез выполняется под углом менее 180°, а боковые треугольные лоскуты отделяются от центрального посредством дополнительного поперечного разреза, соединяющего все элементы.

Такое расположение разрезов обеспечивает глубокое углубление комиссуры межпальцевого промежутка и формирование естественной выемки за счёт перекрытия центрального треугольного лоскута на протяжении двух колен, что способствует более стабильному функциональному и эстетическому результату (рис. 7).

Как видно из рисунка 7, все представленные методики направлены на формирование треугольных или тра-

split-thickness skin, placed in the area of the first interdigital space often resulted in wrinkling and recurrence of contracture [13–15]. An additional risk factor was the delayed growth of the transplanted skin grafts and scar tissue, which also contributed to re-contraction [7, 8].

It should be emphasized that restoration of the commissure of the first interdigital space is fundamental for restoring hand function [16–18].

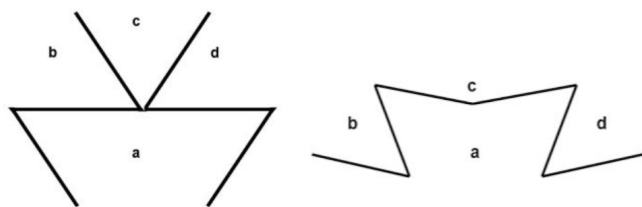
For mild to moderate forms of contracture, the “Butterfly” technique is optimal, providing sufficient deepening of the interdigital space with minimal trauma.

In cases of more severe deformities, preference should be given to the Hirshowitz technique, which allows for greater tissue elongation. When there is significant soft tissue deficiency and deep interdigital space formation is required, the Mustard technique (Jumping-man plasty) is most appropriate.

This technique is similar in design to the Hirshowitz technique, but has several differences: with the Mustard technique, the central incision is made at an angle less than 180°, and the lateral triangular flaps are separated from the central one by an additional transverse incision connecting all the elements.

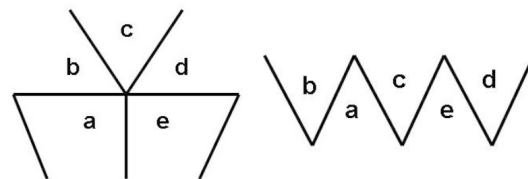
This incision arrangement ensures deep commissure deepening of the interdigital space and the formation of a natural notch by overlapping the central triangular flap over two knees, which contributes to a more stable functional and aesthetic result (Fig. 7).

As can be seen from Figure 7, all of the presented techniques are aimed at forming tri-



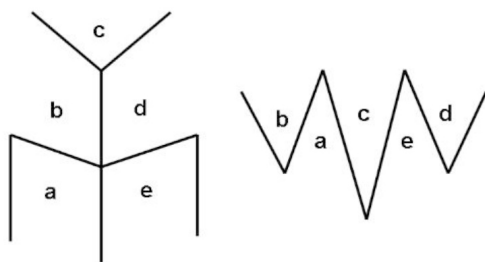
А) Способ «Butterfly» (Converse and Smith, 1966)

A) Butterfly method (Converse and Smith, 1966)



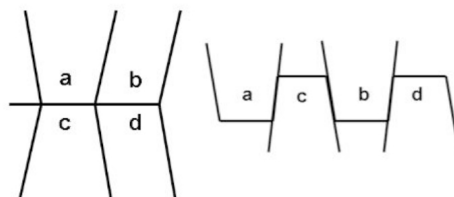
Б) Способ Hirshowitz, 1975

B) Hirshowitz method, 1975



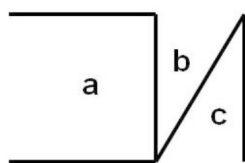
В) Способ «Jumping-man» (Mustarde, 1963)

B) The "Jumping-man" method (Mustarde, 1963)



Г) Grishkevich, 1985

G) Grishkevich, 1985



Д) Square-flap (Limberg, 1946)

D) Square-flap (Limberg, 1946)

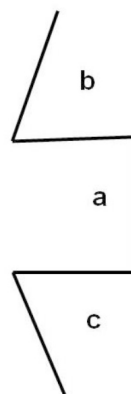


Рис. 7. Способы устранения послеожговой рубцовой приводящей контрактуры большого пальца кисти (А-Д).

Fig. 7. Methods for eliminating post-burn cicatricial adductor contracture of the thumb (A-D).

пециевидных лоскутов, перемещение которых позволяет создать дно первого межпальцевого промежутка. Как отмечали С.П. Пахомов и Е.Ч. Ахсахалян (2000), характерной особенностью данных пластических вмешательств является формирование «ломаной линии послеоперационного шва», что обеспе-

angular or trapezoidal flaps, the movement of which allows for the creation of the bottom of the first interdigital space. As noted by S.P. Pakhomov and E.Ch. Akhsakhalyan (2000), a characteristic feature of these plastic interventions is the formation of a "broken line of the postoperative suture," which ensures ad-

чивает адекватное распределение натяжения тканей и предотвращает повторное рубцевание [9, 19].

Заключение. Таким образом, послеожоговая рубцовая приводящая контрактура большого пальца кисти представляет собой одну из наиболее сложных форм рубцовых деформаций кисти. Её успешное устранение требует от хирурга глубоких знаний в области местно-пластических операций, взвешенного выбора оптимального метода вмешательства, точного расчёта схемы пластики, а также тщательного и технически безупречного выполнения всех этапов операции.

Только комплексный, анатомически обоснованный и индивидуально подобранный подход обеспечивает восстановление подвижности большого пальца, функциональной активности кисти и достижение удовлетворительного эстетического результата.

ЛИТЕРАТУРА

1. Александров Н.М., Вешаев И.Д., Кленин А.А. Реконструкция первого пальца кисти методом транспозиции пальца, культи пальца и пястной кости при последствиях ожогов. Журнал Современные проблемы науки и образования МЗ РФ. 2022; 1: 437-442.
2. Ba Y., Li F., Wu Y., Ba T., Wang L., Cao S., Li Q. A clinical study on the evaluation of rehabilitation outcomes in patients with deep hand burns using hand strength monitoring. Burns, 2025; 51(4): 107415.
3. Edger-Lacoursière Z., Deziel E., Nedelec B. Rehabilitation interventions after hand burn injury in adults: A systematic review. Burns. 2023; 49(3): 516-553.
4. Курбанов У.А., Давлатов А.А., Ибрагимов Э.К., Джононов Д.Д. Новый местно-пластический способ операции при тяжёлых послеожоговых руб-

еquate distribution of tissue tension and prevents recurrent scarring [9, 19].

Conclusion. Thus, post-burn cicatricial adductor contracture of the thumb is one of the most complex forms of cicatricial deformity of the hand. Its successful treatment requires the surgeon to have in-depth knowledge of local plastic surgery, a balanced choice of the optimal intervention method, a precise calculation of the plastic surgery scheme, and meticulous and technically flawless execution of all stages of the procedure.

Only a comprehensive, anatomically sound, and individually tailored approach ensures the restoration of thumb mobility, functional activity of the hand, and a satisfactory aesthetic result.

REFERENCES

1. Aleksandrov N.M., Veshaeve I.D., Klenin A.A. Reconstruction of the first finger of the hand by transposition of the finger, finger stump, and metacarpal bone in the aftermath of burns. Journal of Modern Problems of Science and Education of the Ministry of Health of the Russian Federation. 2022; 1: 437-442.
2. Ba Y., Li F., Wu Y., Ba T., Wang L., Cao S., Li Q. A clinical study on the evaluation of rehabilitation outcomes in patients with deep hand burns using hand strength monitoring. Burns, 2025; 51(4): 107415.
3. Edger-Lacoursière Z., Deziel E., Nedelec B. Rehabilitation interventions after hand burn injury in adults: A systematic review. Burns. 2023; 49(3): 516-553.
4. Kurbanov U.A., Davlatov A.A., Ibragimov E.K., Jononov D.D. A new local plastic sur-

- цовых сгибательных контрактурах пальцев кисти. *Анналы пластической, реконструктивной и эстетической хирургии*. – Москва. – 2005; 2: 37-42.
5. Bergus K., Barash B., Justice L., Srinivas S., Fabia R., Schwartz D., Thakkar R. Dermal substrate application in the treatment of pediatric hand burns: clinical and functional outcomes. *International Journal of Burns and Trauma*. 2023; 13(6): 204.
 6. Филиппова О.В., Афоничев К.А., Баиндурашвили А.Г., Голяна С.И., Степанова Ю.В., Цыплакова М.С. Особенности развития вторичных деформаций у детей с рубцовыми последствиями ожогов, принципы хирургического лечения. *Травматология и ортопедия России*. 2012; 1 (63): 77-84.
 7. Курбанов У.А., Давлатов А.А., Джононов Д.Д. Способ восьми лоскутной пластики – новый метод местно-пластической операции. *Вестник Авиценны*. 2010; 1: 9-18.
 8. Murtaugh B., Warthman R., Boulter T. Rehabilitation management of the burned hand. *Physical Medicine and Rehabilitation Clinics*. 2023; 34(4): 767-782.
 9. Абдурахманов Ф.С. Профилактика и лечение послеожоговых, контрактур разной степени пальцев рук у детей. *Экономика и социум*. 2022; 12-1 (103): 358-361.
 10. Нарчаев Ж.А., Тастанова Г.Е., Буриев М.Б., Хамдамов Ш.И., Рахмонов О.Р. Хирургическое лечение послеожоговых рубцовых контрактур. *Журнал «Медицина и инновации»*. 2022; 2: 288-297.
 11. Мирзоев Н.М., Ходжамуратов Г.М., Шаймонов А.Х., Зиёзода С.С., Одинаев Б.А., Шамсов Н.Х. Результаты применения двухэтапной пластики при тяжелых последствиях ожогов верхней
- gery technique for severe post-burn cicatricial flexion contractures of the fingers. *Annals of plastic, reconstructive, and aesthetic surgery*. Moscow: 2005; 2: 37-42.
5. Bergus K., Barash B., Justice L., Srinivas S., Fabia R., Schwartz D., Thakkar R. Dermal substrate application in the treatment of pediatric hand burns: clinical and functional outcomes. *International Journal of Burns and Trauma*. 2023; 13(6): 204.
 6. Filippova O.V., Afonichev K.A., Baindurashvili A.G., Golyana S.I., Stepanova Yu.V., Tsyplakova M.S. Features of the development of secondary deformities in children with cicatricial consequences of burns, principles of surgical treatment. *Traumatology and Orthopedics of Russia*. 2012; 1 (63): 77-84.
 7. Kurbanov U.A., Davlatov A.A., Jononov D.D. The method of eight-flap plastic surgery - a new method of local plastic surgery. *Avicenna Bulletin*. 2010; 1: 9-18.
 8. Murtaugh B., Warthman R., Boulter T. Rehabilitation management of the burned hand. *Physical Medicine and Rehabilitation Clinics*. 2023; 34(4): 767-782.
 9. Abdurakhmanov F.S. Prevention and treatment of post-burn contractures of varying degrees of fingers in children. *Economy and Society*. 2022; 12-1 (103): 358-361.
 10. Narchaev Zh.A., Tastanova G.E., Buriev M.B., Khamdamov Sh.I., Rakhmonov O.R. Surgical treatment of post-burn cicatricial contractures. *Journal "Medicine and Innovations"*. 2022; 2: 288-297.
 11. Mirzoev N.M., Khodjamuradov G.M., Shaimanov A.Kh., Ziyozoda S.S., Odinaev B.A., Shamsov N.Kh. Results of the use of two-stage plastic surgery for severe con-

- конечности. Здравоохранение Таджикистана. 2021; 4: 48-55.
12. Ходжамурадов Г.М., Давлатов А.А., Мирзоев Н.М., Шаймонов А.Х., Юнусов И.А., Шамсов Н.Х. Послеоперационная профилактика развития рубцов, посредством клеточных технологий, у лиц с последствиями ожогов. Вестник Смоленской государственной медицинской академии. 2021; 20(2): 125-129.
 13. Ходжамурадов Г.М., Мирзоев Н.М., Шаймонов А.Х., Исмоилов М.М., Саидов М.С. Оптимизация тактики хирургического лечения послеожоговых проблем предплечья и кисти. Евразийский научно-медицинский журнал «Сино». 2021; 2(3): 10-14.
 14. Авазов А.А., Шакиров Б.М., Хакимов Э.А. Оптимизация лечения ожогов кисти и стопы. Research Focus. 2024; 3(1): 233-236.
 15. Александров А.В., Александрова Н.Е., Гончарук П.В., Евдокимов А.Н., Идрис Л.Я., Рыбченко В.В., Львов Н.В. Локальные, региональные и дистантные лоскуты в реконструктивной хирургии кисти у детей. Вопросы реконструктивной и пластической хирургии. 2022; 25(1): 6-17.
 16. Одинаев Б.А. Возможности ресурсов местных покровных тканей при лечении последствий электрической травмы кисти. Вестник последипломного образования в сфере здравоохранения. 2023; 4: 24-29.
 17. Мадазимов М.М., Кетмонов А.Г., Абдурахмонов Ф.С., Исомиддинов З.Д. Современный подход к лечению устранения послеожоговых контрактур плечевого и локтевого сустава методом полнослойной кожной пластики у детей. Экономика и социум. 2022; 11-2 (102): 468-473.
 18. Son D. Correction of hand deformities after burns. Archives of Hand and sequences of upper limb burns. Tajikistan Healthcare. 2021; 4: 48-55.
 12. Khodjamuradov G.M., Davlatov A.A., Mirzoev N.M., Shaimanov A.Kh., Yunusov I.A., Shamsov N.Kh. Postoperative prevention of scar development using cellular technologies in individuals with burn sequelae. Bulletin of the Smolensk State Medical Academy. 2021; 20(2): 125-129.
 13. Khodjamuradov G.M., Mirzoev N.M., Shaimanov A.Kh., Ismoilov M.M., Saidov M.S. Optimization of surgical treatment tactics for post-burn problems of the forearm and hand. Eurasian Scientific Medical Journal "Sino". 2021; 2(3): 10-14.
 14. Avazov A.A., Shakirov B.M., Khakimov E.A. Optimization of Hand and Foot Burn Treatment. Research Focus. 2024; 3(1): 233-236.
 15. Aleksandrov A.V., Aleksandrova N.E., Goncharuk P.V., Evdokimov A.N., Idris L.Ya., Rybchenok V.V., Lvov N.V. Local, Regional, and Distant Flaps in Reconstructive Hand Surgery in Children. Issues of Reconstructive and Plastic Surgery. 2022; 25(1): 6-17.
 16. Odinaev B.A. Potential of Local Integumentary Tissue Resources in Treating Consequences of Electrical Injury to the Hand. Bulletin of Postgraduate Education in Healthcare. 2023; 4: 24-29.
 17. Madazimov M.M., Ketmonov A.G., Abdurakhmanov F.S., Isomiddinov Z.D. A modern approach to the treatment of post-burn contractures of the shoulder and elbow joint using full-layer skin grafting in children. Economy and Society. 2022; 11-2 (102): 468-473.
 18. Son D. Correction of hand deformities after burns. Archives of Hand and Micro-

Microsurgery. 2022; 27(1): 12-22.

19. Богов А.А., Фасахов Р.Р., Муллин Р.И., Даутов Т.Р. Лечение контрактур проксимального межфалангового сустава кисти. Медицинский вестник Северного Кавказа. 2022; 17(3): 280-283.

ФИНАНСИРОВАНИЕ

Финансовой поддержки не было.

КОНФЛИКТ ИНТЕРЕСОВ

Авторы заявляют об отсутствии конфликта интересов.

ИНФОРМАЦИЯ ОБ АВТОРАХ:

***Бобоев Акмалджон Рахматуллоевич** – кандидат медицинский наук, заведующий отделением реконструктивно-пластической микрохирургии Республиканского научного центра сердечно-сосудистой хирургии, Душанбе, Таджикистан.

E-mail: boboyev-1981@inbox.ru

https://orcid.org/0000-0002-5647-6820

Давлатов Абдумалик Абдулхакович – кандидат медицинских наук, старший научный сотрудник отделением реконструктивно-пластической микрохирургии Республиканского научного центра сердечно-сосудистой хирургии, Душанбе, Таджикистан.

E-mail: davlatov.abdumalik@mail.ru

https://orcid.org/0000-0003-2776-074X

Худойдодов Ойятулло Махмадуллоевич – научный сотрудник отделением реконструктивно-пластической микрохирургии Республиканского научного центра сердечно-сосудистой хирургии» Душанбе, Таджикистан.

E-mail: mahmadullozola89@gmail.com

***Адрес для корреспонденции.**

surgery. 2022; 27(1): 12-22.

19. Bogov A.A., Fasakhov R.R., Mullin R.I., Dautov T.R. Treatment of contractures of the proximal interphalangeal joint of the hand. Medical Bulletin of the North Caucasus. 2022; 17(3): 280-283.

FINANCING

There was no financial support.

CONFLICT OF INTERESTS

The authors declare no conflict of interest.

AUTHORS' INFORMATION:

*** Boboev Akmalzhon Rakhmatulloevich** – Candidate of Medical Sciences, Head of the Department of Reconstructive and Plastic Microsurgery, Republican Scientific Center for Cardiovascular Surgery, Dushanbe, Tajikistan.

E-mail: boboyev-1981@inbox.ru

https://orcid.org/0000-0002-5647-6820

Davlatov Abdumalik Abdulhakovich – Candidate of Medical Sciences, Senior Researcher, Department of Reconstructive and Plastic Microsurgery, Republican Scientific Center for Cardiovascular Surgery, Dushanbe, Tajikistan.

E-mail: davlatov.abdumalik@mail.ru

https://orcid.org/0000-0003-2776-074X

Khudoydodov Oyatullo Makhmadulloevich – Researcher, Department of Reconstructive and Plastic Microsurgery, Republican Scientific Center for Cardiovascular Surgery, Dushanbe, Tajikistan.

E-mail: mahmadullozola89@gmail.com

***Address for correspondence.**

МЕТОДИКА ЗАМЕЩЕНИЯ ТОТАЛЬНЫХ И СУБТОТАЛЬНЫХ ДЕФЕКТОВ ПРИ ГИПОСПАДИИ

Г.М. Мухсинзода^{1,2}, М.М. Исмоилов^{1,2}, М.С. Саидов^{1,2}, С.С. Зиёзода^{1,2}

¹Республиканский научный центр сердечно-сосудистой хирургии;

²Общество пластических и эстетических хирургов Таджикистан, Душанбе,
Таджикистан

Цель исследования. Заключается в разработке одноэтапного способа формирования неоуретры с укрытием дефекта кожи несвободным паховым лоскутом.

Материал и методы. Материал исследования составили 11 пациентов с промежностной и мошоночной формой гипоспадии, поступивших в отделение восстановительной хирургии Республиканского научного центра сердечно-сосудистой хирургии в период с 2012 по 2024 годы. Средний возраст пациентов составил $13,8 \pm 6,4$ года и колебался от 8 до 29 лет. Из больных в группе исследования 3 ранее перенесли хотя бы одно неудачное хирургическое вмешательство по поводу гипоспадии.

Результаты. Во всех случаях отмечалось удовлетворительное приживление лоскута. Ближайшие и отдалённые результаты показали хорошие показатели уродинамики у оперированных пациентов. Методика укрытия паховым лоскутом проста в исполнении, позволяет укрывать протяжённые дефекты, а также отмечается оптимальный эстетический эффект. При этом практически исключается натяжение тканей, и как следствие, расхождение швов в ближайшие сроки после выполнения операции.

Заключение. Таким образом, предлагаемый способ операции позволяет выполнить несколько этапов операции в один этап. При этом сохраняется длина и объём полового члена, достигается полноценная эрекция, восстанавливаются функции мочеиспускания и семяизвержения.

Ключевые слова: гипоспадия, паховый лоскут, дефект уретры, урофлуометрия.

Для цитирования: Мухсинзода Г.М., Исмоилов М.М., Саидов М.С., Зиёзода С.С. Методика замещения тотальных и субтотальных дефектов при гипоспадии // Пластическая хирургия и восстановительная хирургия. 2025. Т.1, №2. С. 39-51. <https://doi.org/10.65197/3106-4035-2025-1-2-39-51>

A METHOD FOR REPAIRING TOTAL AND SUBTOTAL HYPOSPADIAS DEFECTS

G.M. Mukhsinzoda^{1,2}, M.M. Ismoilov^{1,2}, M.S. Saidov^{1,2}, S.S. Ziyozoda^{1,2}

¹Republican Scientific Center for Cardiovascular Surgery;

²Society of Plastic and Aesthetic Surgeons of Tajikistan, Dushanbe, Tajikistan

Objective. It consists of developing a one-stage method for forming a neourethra with covering the skin defect with a non-free inguinal flap.

Material and methods. The study included 11 patients with perineal and scrotal hypospadias admitted to the reconstructive surgery department of the Republican Scientific Center for Cardiovascular Surgery between 2012 and 2024. The average age of the patients was 13.8 ± 6.4 years, ranging from 8 to 29 years. Of the patients in the study group, 3 had previously undergone at least one unsuccessful hypospadias surgery.

Results. Satisfactory flap survival was observed in all cases. Both short- and long-term results demonstrated good urodynamic parameters in the operated patients. The inguinal flap technique is simple to perform, allows for the coverage of extended defects, and also provides an optimal aesthetic effect. It virtually eliminates tissue tension and, consequently, suture dehiscence in the immediate postoperative period.

Conclusion. Thus, the proposed surgical technique allows for several stages of the procedure to be performed in a single operation. Penile length and girth are preserved, full erection is achieved, and urinary and ejaculatory functions are restored.

Keywords: hypospadias, inguinal flap, urethral defect, uroflowmetry.

For citation: Mukhsinzoda G.M., Ismoilov M.M., Saidov M.S., Ziyozoda S.S. Methodology for replacing total and subtotal defects in hypospadias // Plastic surgery and reconstructive surgery. 2025. Vol. 1, No. 2. P. 39-51. <https://doi.org/10.65197/3106-4035-2025-1-2-39-51>

Актуальность. Гипоспадия остаётся одним из самых часто встречаемых врождённых пороков у человека. В зависимости от географической локализации, она встречается от 1 на 300-800 новорожденных [1,2]. Существует множество теорий относительно того, почему дети рождаются с гипоспадией. Есть исследования, показывающие более высокий процент рождения таких детей у женщин с сахарным диабетом [3].

Несомненно, большую роль играет и генетическая предрасположенность. Так, если в семье есть лица, имеющие гипоспадию, то вероятность рождения ещё одного ребёнка с этим пороком увеличивается примерно в три раза [4,5]. Однако это вопрос не до конца изучен и требует дальнейшего изучения в данном направлении.

Существует множество методов хирургического лечения гипоспадии. В настоящий момент большие споры ведутся относительно того, проводить ли одноэтапные либо двухэтапные операции при различных разновидностях заболевания [6, 7]. Одноэтапные вмешательства имеют яркие преимущества, в частности меньшую травматизацию, сниженное влияние наркоза на организм пациента, экономическую эффективность, а также меньшую психологическую нагрузку на больного. В то же время при больших эффектах выполнения одноэтапной операции как правило связано с развитием натяжения тканей, нарушения кровоснабжения и частого расхождения послеоперационной раны. Важно отметить тот факт, что каждое повторно хирургическое вмешательство, после предыдущего неудачного, имеет серьёзные затруднения ввиду невозможности либо ограниченности в использовании местных тканей [8,9]. Важно подчеркнуть, что при устранении дефектов уретры именно местные

Relevance. Hypospadias remains one of the most common congenital defects in humans. Depending on the geographic location, its incidence ranges from 1 in 300 to 800 births [1,2]. There are many theories regarding why children are born with hypospadias. Some studies show a higher percentage of such children born to women with diabetes [3].

Genetic predisposition undoubtedly plays a significant role. Thus, if a family member has hypospadias, the likelihood of having another child with this defect increases approximately threefold [4,5]. However, this issue has not been fully studied and requires further research.

There are many surgical methods for hypospadias treatment. Currently, there is considerable debate regarding whether to perform one-stage or two-stage surgeries for different types of the condition [6, 7]. Single-stage interventions offer significant advantages, including reduced trauma, reduced anesthesia, cost-effectiveness, and reduced psychological burden. However, despite the significant benefits of single-stage surgery, it is typically associated with tissue tension, impaired blood supply, and frequent postoperative wound dehiscence. It is important to note that each repeat surgical intervention, following a previous unsuccessful one, presents significant challenges due to the inability or limited use of local tissues [8,9]. It is important to emphasize that when repairing urethral defects, local tissues possess the optimal histological structure for replace-

ткани имеют оптимальную гистологическую структуру для замещения. Ткани из других анатомических областей подходят для этой цели намного хуже.

Как известно при сложной промежностной гипоспадии, после формирования неоуретры возникает проблема укрытия дефекта кожи донорской зоны. Для замещения этих дефектов предложены различные пластические способы устранения, выполняемых в один или несколько этапов. Нередко встречаются пациенты, оперированные 4 и более раз, но без удовлетворительного функционального и косметического эффекта. Могоэтапные операции под общим наркозом не только наносят дополнительный вред здоровью, но и приводят к утрате пластического материала – кожи крайней плоти, которая важна для создания как мочеиспускательного канала, так и укрытия дефекта покровных тканей.

Существующие методы одноэтапных операций по устранению промежностной гипоспадии путем формирования уретры за счет кожи крайней плоти и укрытие раневого дефекта кожей мошонки и пениса также имеют существенные недостатки, в связи с развитием деформации полового члена или чрезмерным натяжением кожи пениса, что отрицательно влияет на заживление раны и эрекции [10, 11].

Цель исследования. Заключается в разработке одноэтапного способа формирования неоуретры с укрытием дефекта кожи несвободным паховым лоскутом.

Материал и методы. Материал исследования составили 11 пациентов с промежностной и мошоночной формой гипоспадии, поступивших в отделение восстановительной хирургии Республиканского научного центра сердечно-сосудистой хирургии в период с 2012 по 2024 годы. Средний возраст пациентов

ment. Tissues from other anatomical regions are much less suitable.

As is well known, with complex perineal hypospadias, after neourethral formation, the problem of covering the skin defect in the donor area arises. Various plastic repair techniques, performed in one or more stages, have been proposed to repair these defects. It's not uncommon for patients to undergo four or more surgeries without satisfactory functional or cosmetic results. Multi-stage surgeries under general anesthesia not only cause additional harm to health but also result in the loss of the foreskin, which is essential for both creating the urethra and covering the defect with integumentary tissue.

Existing single-stage surgical methods for correcting perineal hypospadias by constructing a urethra using foreskin and covering the wound defect with scrotal and penile skin also have significant drawbacks, including the development of penile deformity or excessive tension on the penile skin, which negatively impacts wound healing and erectile function [10, 11].

Purpose of the study. It consists of developing a one-stage method for forming a neourethra with covering the skin defect with a non-free inguinal flap.

Material and methods. The study included 11 patients with perineal and scrotal hypospadias admitted to the reconstructive surgery department of the Republican Scientific Center for Cardiovascular Surgery between 2012 and 2024. The average age of the patients was 13.8 ± 6.4

составил $13,8 \pm 6,4$ года и колебался от 8 до 29 лет. Из больных в группе исследования 3 ранее перенесли хотя бы одно неудачное хирургическое вмешательство по поводу гипоспадии. Всем пациентам до и после выполнения хирургического вмешательства, проводилась урофлуометрия, ультразвуковое исследование органов малого таза, брюшной полости и забрюшинного пространства на предмет наличия сопутствующей врождённой патологии. В 4 случаях выявлен сопутствующий крипторхизм, в двух случаях двухсторонний. В одном случае был обнаружен ложный гермофродитизм. Пациента считали девушкой, однако в возрасте 18 лет после появления бороды, у родственников закрались подозрения. После обращения к урологу, было выполнено исследования половых хромосом, после чего был обнаружен мужской генотип. Статистическая обработка данных проводилась с использованием методов вариационной статистики.

Результаты исследования. В результате совместной работы специалистов по реконструктивно-пластической хирургии и урологии в Таджикистане накоплен достаточный опыт совместных операций, которые показали хороший эффект как зарубежом, так и в отечественных клиниках. Разработанные нашей командой методики и улучшения позволяют применять индивидуальный подход к каждому конкретному случаю лечения дефектов уретры.

Данный метод позволил достичь сразу несколько целей:

1. выпрямление полового члена и придание ему естественного вида
2. формирование уретры из наиболее приемлемого пластического материала, с минимальным количеством волосных луковиц
3. формирование головки полового члена.

years, ranging from 8 to 29 years. Three of the patients in the study group had previously undergone at least one unsuccessful surgical intervention for hypospadias. All patients underwent uroflowmetry and ultrasound examination of the pelvic organs, abdominal cavity, and retroperitoneal space before and after surgery to detect concomitant congenital pathology. Concomitant cryptorchidism was detected in 4 cases, bilateral in two cases. In one case, false hermaphroditism was detected. The patient was thought to be a girl, but at the age of 18, after the appearance of a beard, suspicions crept in among relatives. After consulting a urologist, sex chromosome testing was performed, which revealed a male genotype. Statistical analysis of the data was performed using variation statistics.

Research results. As a result of the collaboration between specialists in reconstructive plastic surgery and urology in Tajikistan, considerable experience has been accumulated in joint surgeries, which have demonstrated good results both abroad and in domestic clinics. The techniques and improvements developed by our team allow for an individualized approach to each specific case of urethral defect treatment.

This method achieved several goals simultaneously:

1. Penile straightening and natural appearance
2. Formation of the urethra from the most suitable plastic material, with a min-

4. выведение уретры на верхушку головки с формированием наружного отверстия уретры с оптимальным расположением и формой.

5. при тяжелых формах гипоспадии дополнительно проводится устранение транспозиции и расщепления мошонки.

С целью выпрямления органа, проводилось иссечение рубцов по нижней поверхности, с раздвиганием тканей уретры вдоль от кавернозных тел. Применялся такой метод у 4 лиц. Важно подчеркнуть недопустимость повреждения кавернозных тел при этом, и в то же время тщательно провести иссечение эмбриональных рубцов.

В некоторых случаях, при небольшой выраженности искривления, выполняется выпрямление по Несбиту, при котором накладываются швы на белочную оболочку кавернозных тел в районе спинки органа, выполненное нами у 2 пациентов.

Существующий дефект в подавляющем большинстве случаев, устранялся нашей командой с применением кожи препуции, тела либо головки полового члена. При этом к донорским тканям предъявляются строгие требования, в частности отсутствие волосяных луковиц. Поэтому ткани мошонки практически не используются, и в случае недостатка тканей препуции и полового члена, применяется слизистая ротовой полости.

Хирургические вмешательства при промежностной и мошоночных формах. Тяжёлые формы гипоспадии характеризуются сочетанными нарушениями, как эстетического, так и функционального характера. В восьми случаях потребовалось использование чрезмерно больших площадей трансплантата для укрытия таких тяжёлых разновидностей. Такие дефекты очень сложно укрыть одноступенчато, так как в результате чрезмерного вмешательства развиваются выражен-

imum number of hair follicles

3. Formation of the glans penis

4. Bringing the urethra to the apex of the glans, creating an external urethral opening with an optimal position and shape.

5. In severe cases of hypospadias, correction of transposition and scrotal bifida is additionally performed.

To straighten the penis, scars were excised along the inferior surface, with the urethral tissues spreading along the corpora cavernosa. This method was used in four patients. It is important to emphasize the avoidance of damaging the corpora cavernosa during this procedure, while carefully removing embryonic scars.

In some cases, with mild curvature, Nesbit straightening is performed, which involves suturing the tunica albuginea of the corpora cavernosa near the dorsum of the penis. We performed this procedure in two patients.

In the vast majority of cases, our team corrected the existing defect using skin from the prepuce, shaft, or glans penis. Strict requirements are imposed on the donor tissue, particularly the absence of hair follicles. Therefore, scrotal tissue is rarely used, and if prepuce and penile tissue are insufficient, oral mucosa is used.

Surgical interventions for perineal and scrotal forms. Severe forms of hypospadias are characterized by combined impairments of both aesthetic and functional nature. In eight cases, excessively large graft areas were required to cover these severe defects. Such defects are extremely diffi-

ные рубцовые разрастания, уменьшается длина полового члена, а также развиваются проблемы эстетического характера. Важным моментом является и достижение постоянной проходимости уретры, без её зарастания в послеоперационном периоде.

Поставленная цель достигается путем формирования уретры за счет кожи полового члена с последующим укрытием, образовавшиеся дефекта кожи осевым паховым лоскутом при сложной тотальной (промежностной) гипоспадии.

Суть способа устранения дефекта при тяжёлых формах гипоспадии, заключается в одноэтапном формировании неоуретры с укрытием дефекта кожи паховым лоскутом на сосудистой ножке.

Под общим эндотрахеальным наркозом после разметки линии разрезов и катетеризации мочевого пузыря катетером Фолей № 18. для формирования уретры начиная от устья мочеиспускательного канала в области промежности до головки полового члена длиной 12 см. и шириной 3,5 см. производился разрез кожи. Для создания большей подвижности кожного лоскута и формирования уретры вокруг катетера, лоскут от края разреза на 0,5 см. мобилизован. Начиная от промежностной части до головки полового члена, правая и левая края раны без натяжения сближены и герметично фиксированы двухрядными узловыми швами при помощи нити викрил 4/0. При этом формируется неоуретра вокруг катетера Фолея, начиная от устья мочеиспускательного канала промежностной части до головки полового члена. Ширина кожи рассчитывается таким образом, чтобы катетер после формирования неоуретры свободно мог перемещаться в дистальном и проксимальном направлениях. Общая длина сформированной неоуретры составила 14 см. После формирования уретры начиная от корня до головки полового

cult to cover in a single stage, as excessive intervention results in significant scarring, penile length reduction, and aesthetic issues. Achieving permanent urethral patency without closure in the postoperative period is also crucial.

This goal is achieved by constructing the urethra using penile skin and then covering the resulting skin defect with an axial inguinal flap in cases of complex total (perineal) hypospadias.

A procedure for correcting severe forms of hypospadias involves a one-stage neourethral formation with covering the skin defect with an inguinal flap on a vascular pedicle.

Under general endotracheal anesthesia, after marking the incision line and catheterizing the bladder with a No. 18 Foley catheter, a 12 cm long and 3.5 cm wide skin incision was made to form the urethra, starting from the orifice of the urethra in the perineal area to the glans penis. To create greater mobility of the skin flap and to form the urethra around the catheter, the flap was mobilized 0.5 cm from the incision edge. Starting from the perineal area to the glans penis, the right and left edges of the wound were brought together without tension and hermetically secured with double-row interrupted sutures using 4/0 Vicryl thread. A neourethra is formed around the Foley catheter, extending from the perineal urethral orifice to the glans penis. The skin width is calculated to allow the catheter to move freely in both distal and proximal directions after neourethral formation. The total length of the formed neoure-

члена образовался дефект кожи мягких тканей длиной 12 см. и шириной 4 см. Проксимальная часть дефекта кожи частично ликвидирована при помощи сближения краев кожи. После частичной ликвидации дефекта оставшаяся часть дефекта составила 8х4 см.

Для укрытия образовавшегося дефекта мягких тканей полового члена слева выкраивается паховый лоскут размерами 18х5 см. на питающей ножки. Лоскут обработан, а кожа дистальной части лоскута длиной 8 см. сохранена для укрытия дефекта кожи и мягких тканей полового члена. Проксимальная часть лоскута длиной 10 см. с целью прохождения через туннель была деэпителизирована. Был сформирован туннель в левой паховой области в направлении полового члена. Подготовленный лоскут пропущен через подкожный туннель и уложен на дефект мягких тканей полового члена и фиксирован при помощи узловых швов нейлоном 3/0. Донорская зона ликвидирована при помощи сближения краев раны. Проверяется кровоснабжение пахового лоскута, и в случае отсутствия патологических отклонений, накладываются асептические повязки. Для наглядности приводим клинический пример.

КЛИНИЧЕСКИЙ ПРИМЕР

Больной Ш. 1988 г.р. ИБ № 369 поступил 19.08.2021 г. в клинику с промежуточной формой гипоспадии.

При поступлении общее состояние больного удовлетворительное. Кожа и видимые слизистые оболочки обычной окраски. Грудная клетка симметрична, участвует в акте дыхания. При аускультации выслушивается везикулярное дыхание. Тоны сердца ясные, ритмичные. АД на верхних конечностях 120/80 мм.рт.ст., пульс 74 уд. в 1 мин. Живот мягкий, безболезненный, печень и селезенка не увеличены. Симптом Пастернацкого отрицателен с обеих сторон.

thra is 14 cm. After urethral formation, a soft tissue skin defect 12 cm long and 4 cm wide is formed from the root to the glans penis. The proximal portion of the skin defect is partially eliminated by bringing the skin edges together. After partial elimination, the remaining defect measures 8 x 4 cm.

To cover the resulting soft tissue defect of the penis, an 18 x 5 cm inguinal flap on a pedicle is dissected on the left side. The flap is processed, and the skin of the distal portion of the flap, 8 cm long, is preserved to cover the skin and soft tissue defect of the penis. The proximal 10-cm portion of the flap was de-epithelialized to allow passage through the tunnel. A tunnel was created in the left inguinal region toward the penis. The prepared flap was passed through the subcutaneous tunnel and placed over the soft tissue defect of the penis, secured with interrupted 3/0 nylon sutures. The donor site was eliminated by approximating the wound edges. The blood supply to the inguinal flap is checked, and if no abnormalities are detected, aseptic dressings are applied. A clinical example is provided for clarity.

CLINICAL EXAMPLE

Patient Sh., born in 1988, case No. 369, was admitted to the clinic on August 19, 2021, with perineal hypospadias.

Upon admission, the patient's general condition was satisfactory. The skin and visible mucous membranes were normal in color. The chest was symmetrical and participated in respiration. Vesicular breath sounds were heard on auscultation. Heart sounds were clear and rhythmic. Blood pressure in the upper extrem-

Физиологические отправления не нарушены.

Местно. При визуальном осмотре имеется искривление полового члена, левосторонний крипторхизм и отсутствие уретры от корня до головки полового члена. Правое яичко опущено в мошонку, обычных размеров. Устье мочеиспускательного канала расположено в промежностной части, длина и дефект уретры вне эрекции составляет более 10 см. Мочеиспускание свободное. Пальпаторно в стволовой части уретра отсутствует. При катетеризации мочевого пузыря катетер №18 свободно умещается. Стул регулярный.

Клинический диагноз: Врожденная промежностная гипоспадия. Деформация полового члена. Левосторонний врожденный крипторхизм

Под общи эндотрахеальным наркозом, 19.08.2021 г. произведена операция: Формирование неоуретры за счёт кожи стволовой части полового члена с укрытием дефекта мягких тканей осевым паховым лоскутом, согласно описанной выше методике.

В послеоперационном периоде рана зажила первичным натяжением, швы сняты на 8-й сутки после операции и больной выписан в удовлетворительном состоянии. Через 7 месяцев после операции состояние больного удовлетворительное, мочеиспускание и эрекция не нарушены.

Обсуждение. Укрытие дефектов уретры при сложных формах гипоспадии (мошоночная и промежностная) остаётся одной из нерешённых проблем урологии и реконструктивно-пластической хирургии. Согласно данным современных исследований, около трети хирургических вмешательств, связанных с оперативным лечением сложных форм гипоспадии, заканчиваются осложнениями либо полным расхождением раны [12, 13]. Двухэтапные методы, хотя и имеют своих сторонников в современной уро-

ities was 120/80 mmHg, pulse 74 bpm. The abdomen was soft and painless, the liver and spleen were not enlarged. Pasternatsky's sign was negative on both sides. Physiological functions were normal.

Local examination revealed penile curvature, left-sided cryptorchidism, and absence of the urethra from the root to the glans. The right testicle is descended into the scrotum and is of normal size. The urethral orifice is located in the perineal region; the length and defect of the urethra outside of erection are more than 10 cm. Urination is free. The urethra is absent by palpation in the shaft. A size 18 catheter fits comfortably during bladder catheterization. Stool is regular.

Clinical diagnosis: Congenital perineal hypospadias. Penile deformity. Left-sided congenital cryptorchidism.

Surgery was performed under general endotracheal anesthesia on August 19, 2021. A neourethra was created using the skin of the shaft of the penis and the soft tissue defect was covered with an axial inguinal flap, according to the technique described above. Postoperatively, the wound healed by primary intention. The sutures were removed on the eighth postoperative day, and the patient was discharged in satisfactory condition. Seven months after surgery, the patient's condition is satisfactory, and urinary and erectile function are intact.

Discussion. Covering urethral defects in complex forms of hypospadias (scrotal and perineal) remains one of the unsolved problems of urology and reconstructive plastic surgery. According to modern research, about a third of surgical interventions related to the

логии, отпугивают высокой травматизацией, отрицательным влиянием на психику пациента, а также повышенными финансовыми расходами [14, 15]. В то же время одноэтапные операции крайне редко способны укрыть весь имеющийся дефект уретры, без развития осложнений [16, 17]. Всё это обуславливает поиск новых методов одноэтапных операций, с оптимальным укрытием послойных дефектов [18, 19]. Паховый лоскут – один из оптимальных методов послойного укрытия дефекта. Данный способ позволяет укрывать обширные дефекты, имеет хорошее кровоснабжение и удовлетворительную схожесть тканей с кожей полового члена. Наш опыт показывает эффективность укрытия паховым лоскутом сложных форм гипоспадии, даже при наличии неудачных операций в анамнезе у пациентов.

Заключение. Таким образом, предлагаемый способ операции позволяет выполнить несколько этапов операции в один этап. При этом сохраняется длина и объем полового члена, достигается полноценная эрекция, восстанавливаются функции мочеиспускания и семяизвержения.

ЛИТЕРАТУРА

1. Акрамов Н.Р., Каганцов И.М., Хаертдинов Э.И. Дистензионные методы хирургической коррекции гипоспадии у мальчиков. Казанский медицинский журнал. 2021; 102(2): 216-227.
2. Задыкян Р.С., Каганцов И.М., Сизонов В.В., Задыкян С.С., Сварич В.Г. Значение укрытия неоуретры при хирургической коррекции гипоспадии (обзор литературы). Вятский медицинский вестник. 2021; 2 (70): 98-103.
3. Liu Z., Yu C., Yang S., Luo J., Zhang J., Wang X., Wei G. Maternal diabetes and risk of hypospadias: a systemic review and meta-analysis. Urologia Internationalis. 2024; 108(2): 108-117.

surgical treatment of complex forms of hypospadias end in complications or complete wound dehiscence [12, 13]. Two-stage methods, although they have their supporters in modern urology, are discouraged by high trauma, a negative impact on the patient's psyche, as well as increased financial costs [14, 15]. At the same time, one-stage operations are extremely rarely able to cover the entire existing urethral defect without the development of complications [16, 17]. All this determines the search for new methods of one-stage operations with optimal coverage of layered defects [18, 19]. An inguinal flap is one of the optimal methods of layered coverage of the defect. This method allows for the coverage of extensive defects, has a good blood supply, and provides satisfactory tissue conformity to the penile skin. Our experience demonstrates the effectiveness of inguinal flap coverage for complex forms of hypospadias, even in patients with a history of unsuccessful surgeries.

Conclusion. Thus, the proposed surgical method allows for several stages of surgery to be performed in a single procedure. This preserves penile length and girth, achieves full erection, and restores urinary and ejaculatory function.

REFERENCES

1. Akramov N.R., Kagantsov I.M., Khaertdinov E.I. Distension methods of surgical correction of hypospadias in boys. Kazan Medical Journal. 2021; 102(2): 216-227.
2. Zadykyan R.S., Kagantsov I.M., Sizonov V.V., Zadykyan S.S., Svarich V.G. The importance of covering the neourethra in surgical correction of hypospadias (literature review). Vyatka Medical Bulletin. 2021; 2 (70): 98-103.
3. Liu Z., Yu C., Yang S., Luo J., Zhang J., Wang

4. Шорманов И.С., Щедров Д.Н., Морозов Е.В., Гарова Д.Ю., Соловьёв А.С. Сочетанный порок развития гениталий—пеноскротальная транспозиция и проксимальная гипоспадия: клинический случай и обзор литературы. Пациент ориентированная медицина и фармация. 2024;3: 67-71.
5. Leunbach T.L., Berglund A., Ernst A., Hvistendahl G.M., Rawashdeh Y.F., Gravholt C.H. Prevalence, Incidence, and Age at Diagnosis of Boys With Hypospadias: A Nationwide Population-Based Epidemiological Study. *The Journal of Urology*. 2025; 213(3): 350-360.
6. Поддубный И.В., Яцык С.П., Федорова Е.В., Петрова М.Г., Раншаков А.С., Трунов В.О., Магер А.О. Оценка пятилетнего опыта лечения гипоспадии у детей. Репродуктивное здоровье детей и подростков. 2022; 18(4(97)): 73-84.
7. Федорова Е.В., Поддубный И.В., Петрова М.Г., Раншаков А.С., Суходольский А.А., Цаца М.В. Спонтанный лизис уретры при гипоспадии типа хорды у детей. Экспериментальная и клиническая урология. 2024; 2: 156-161.
8. Пепеляева И.М., Коварский С.Л., Захаров А.И., Струянский К.А., Текотов А.Н. Сочетание дистальной гипоспадии и дивертикула мочевого пузыря. Андрология и генитальная хирургия. 2024; 25(4): 129-133.
9. Исроилов А. Сравнительная характеристика результатов хирургического лечения гипоспадии у детей. In Первая международная конференция общества детских урологов Узбекистана. 2024; 1(1): 22-22.
10. Тё С.А., Туркина О.С. Клиническое наблюдение ранней пренатальной диагностики венечной гипоспадии. Медицинский вестник Юга России. 2023; 14(4): 89-95.
- X, Wei G. Maternal diabetes and risk of hypospadias: a systemic review and meta-analysis. *Urologia Internationalis*. 2024; 108(2): 108-117.
4. Shormanov I.S., Shchedrov D.N., Morozov E.V., Garova D.Yu., Soloviev A.S. Combined genital malformation—penoscrotal transposition and proximal hypospadias: a clinical case and literature review. *Patient-oriented medicine and pharmacy*. 2024;3: 67-71.
5. Leunbach T.L., Berglund A., Ernst A., Hvistendahl G.M., Rawashdeh Y.F., Gravholt C.H. Prevalence, Incidence, and Age at Diagnosis of Boys With Hypospadias: A Nationwide Population-Based Epidemiological Study. *The Journal of Urology*. 2025; 213(3): 350-360.
6. Poddubny I.V., Yatsyk S.P., Fedorova E.V., Petrova M.G., Ranshakov A.S., Trunov V.O., Mager A.O. Evaluation of five-year experience in treating hypospadias in children. *Reproductive Health of Children and Adolescents*. 2022; 18(4(97)): 73-84.
7. Fedorova E.V., Poddubny I.V., Petrova M.G., Ranshakov A.S., Sukhodolsky A.A., Tsatsa M.V. Spontaneous urethral lysis in chordae-type hypospadias in children. *Experimental and Clinical Urology*. 2024; 2: 156-161.
8. Pepelyaeva I.M., Kovarsky S.L., Zakharov A.I., Struyansky K.A., Tekotov A.N. Combination of distal hypospadias and bladder diverticulum. *Andrology and genital surgery*. 2024; 25(4): 129-133.
9. Isroilov A. Comparative characteristics of the results of surgical treatment of hypospadias in children. In First International Conference of the Society of Pediatric Urologists of Uzbekistan. 2024; 1(1): 22-22.
10. Te S.A., Turkina O.S. Clinical observation of early prenatal diagnosis of coronary hypospadias. *Medical Bulletin of the*

11. Ходжамурадов Г.М., Артыков К.П., Исмоилов М.М., Зиёзода С.С., Одинаев М.Ф., Саидов М.С. Уретропластика протяжённых стриктур уретры васкуляризированными лоскутами. Вестник Авиценны. 2020; 22(2): 253-261. DOI: 10.25005/2074-0581-2020-22-2-253-261
12. Зиёзода С.С., Ходжамурадов Г.М., Ризоев Х.Х., Шарипова М.Б. Метод местной пластики у пациентов при дистальных формах гипоспадии. Евразийский научно-медицинский журнал «Сино». 2023; 4(2): 12-18.
13. Зиёзода С.С., Ходжамурадов Г.М., Ризоев Х.Х., Исмоилов М.М., Шарипова М.Б., Толибов А.Х. Анализ эффективности применения двух оперативных методик при лечении последствий травм уретры. Вестник Авиценны. 2021; 23(3): 443-449.
14. Ходжамурадов Г.М., Исмоилов М.М., Зиёзода С.С., Шаймонов А.Х. Гипоспадия: проблемы ведения и лечения больных. Вестник Авиценны. 2018; 20(4): 473-478.
15. Carpenter M., Kraus C., Earp B.D. "Should we correct hypospadias during childhood?" A question of facts and values. Journal of Pediatric Urology. 2024; 20(3): 432-433.
16. Anttila A., Lahdes-Vasama T., Pakkasjärvi N., Taskinen S. Cumulative re-operation rates during follow-up after hypospadias repair. BJU international. 2024; 134(6): 960-966.
17. Hild O., Fotso Kamdem A., Boulard N., Auber F., Chaussy Y. Primary hypospadias repair outcomes: Results from a retrospective cohort of 292 children. World Journal of Urology. 2024; 42(1): 137.
18. Gaines T., Simhan J. Adult hypospadias outcomes for the pediatric urologist. Current Urology Reports. 2024; 25(4): 63-70.
- South of Russia. 2023; 14(4): 89-95.
11. Khodjamuradov G.M., Artykov K.P., Ismoilov M.M., Ziyozoda S.S., Odinaev M.F., Saidov M.S. Urethroplasty of extended urethral strictures with vascularized flaps. Avicenna Bulletin. 2020; 22(2): 253-261. DOI: 10.25005/2074-0581-2020-22-2-253-261
12. Ziyozoda S.S., Khodjamuradov G.M., Rizoev H.Kh., Sharipova M.B. Local plastic surgery method in patients with distal forms of hypospadias. Eurasian Scientific Medical Journal "Sino". 2023; 4(2): 12-18.
13. Ziyozoda S.S., Khodjamuradov G.M., Rizoev H.Kh., Ismoilov M.M., Sharipova M.B., Tolibov A.Kh. Analysis of the effectiveness of two surgical techniques in the treatment of the consequences of urethral injuries. Avicenna Bulletin. 2021; 23(3): 443-449.
14. Khodjamuradov G.M., Ismoilov M.M., Ziyozoda S.S., Shaimanov A.Kh. Hypospadias: problems of patient management and treatment. Avicenna Bulletin. 2018; 20(4): 473-478.
15. Carpenter M., Kraus C., Earp B.D. "Should we correct hypospadias during childhood?" A question of facts and values. Journal of Pediatric Urology. 2024; 20(3): 432-433.
16. Anttila A., Lahdes-Vasama T., Pakkasjärvi N., Taskinen S. Cumulative re-operation rates during follow-up after hypospadias repair. BJU international. 2024; 134(6): 960-966.
17. Hild O., Fotso Kamdem A., Boulard N., Auber F., Chaussy Y. Primary hypospadias repair outcomes: Results from a retrospective cohort of 292 children. World Journal of Urology. 2024; 42(1): 137.
18. Gaines T., Simhan J. Adult hypospadias outcomes for the pediatric urologist. Current Urology Reports. 2024; 25(4): 63-70.

19. Abgral M., Bouvattier C., Senat M.V., Bouchghoul H. The role of pre-and postnatal investigations in suspected isolated hypospadias. Journal of Gynecology Obstetrics and Human Reproduction. 2024; 53(7): 102781.

ФИНАНСИРОВАНИЕ

Финансовой поддержки не было.

КОНФЛИКТ ИНТЕРЕСОВ

Авторы заявляют об отсутствии конфликта интересов.

ИНФОРМАЦИЯ ОБ АВТОРАХ

***Мухсинзода Гафур Мухсин** – доктор медицинских наук, ведущий научный сотрудник отделения восстановительной хирургии Республиканского научного центра сердечно-сосудистой хирургии, Душанбе, Таджикистан.

E-mail: gafur@tojikiston.com

https://orcid.org/0000-0002-7095-792X

Исмоилов Мухторджон Маруфович – кандидат медицинских наук, старший научный сотрудник отделения восстановительной хирургии Республиканского научного центра сердечно-сосудистой хирургии, Душанбе, Таджикистан.

E-mail: m.ismoilov@mail.ru

https://orcid.org/0000-0002-6344-1810

Саидов Махмадулло Сайфуллоевич – научный сотрудник отделения восстановительной хирургии Республиканского научного центра сердечно-сосудистой хирургии, Душанбе, Таджикистан.

E-mail: mahmad_jon1974@mail.ru

http://orcid.org/0000-0001-9003-1609

Зиёзода Сорбони Сайбурходжон – научный сотрудник отделения восстановительной хирургии Республиканского научного центра сердечно-сосудистой хирургии, Душанбе, Таджикистан.

E-mail: ziyozodasorbon@gmail.com

http://orcid.org/0000-0002-5228-0994

***Адрес для корреспонденции.**

19. Abgral M., Bouvattier C., Senat M.V., Bouchghoul H. The role of pre-and postnatal investigations in suspected isolated hypospadias. Journal of Gynecology Obstetrics and Human Reproduction. 2024; 53(7): 102781.

FINANCING

There was no financial support.

CONFLICT OF INTERESTS

The authors declare no conflict of interest.

ABOUT THE AUTHORS

***Mukhsinzoda Gafur Mukhsin** – Doctor of Medical Sciences, Leading Researcher, Department of Reconstructive Surgery Republican Scientific Center for Cardiovascular Surgery, Dushanbe, Tajikistan.

E-mail: gafur@tojikiston.com

https://orcid.org/0000-0002-7095-792X

Ismoilov Mukhtorjon Marufovich – Candidate of Medical Sciences, Senior Researcher, Department of Reconstructive Surgery, Republican Scientific Center for Cardiovascular Surgery, Dushanbe, Tajikistan.

E-mail: m.ismoilov@mail.ru

https://orcid.org/0000-0002-6344-1810

Saidov Makhmadullo Saifulloevich – Researcher, Department of Reconstructive Surgery, Republican Scientific Center for Cardiovascular Surgery, Dushanbe, Tajikistan.

E-mail: mahmad_jon1974@mail.ru

http://orcid.org/0000-0001-9003-1609

Ziyozoda Sorboni Saiburkhodjon – research fellow, Department of Reconstructive Surgery, Republican Scientific Center for Cardiovascular Surgery, Dushanbe, Tajikistan.

E-mail: ziyozodasorbon@gmail.com

http://orcid.org/0000-0002-5228-0994

***Address for correspondence.**

ВЛИЯНИЕ РАЗЛИЧНЫХ ФАКТОРОВ НА ОТДАЛЁННЫЕ РЕЗУЛЬТАТЫ АУГМЕНТАЦИОННОЙ МАММОПЛАСТИКИ С ИСПОЛЬЗОВАНИЕМ СИЛИКОНОВЫХ ИМПЛАНТАТОВ

М.М. Исмоилов^{1,2}, М.С. Саидов^{1,2}, М.М. Саидов³

¹Республиканский научный центр сердечно-сосудистой хирургии;

²Общество пластических и эстетических хирургов Таджикистан;

³ГОУ "Таджикский государственный медицинский университет имени Абуали ибни Сино", Душанбе, Таджикистан

Цель исследования. Изучение факторов, влияющих на развитие неблагоприятных послеоперационных результатов у пациенток перенесших аугментационную маммопластику.

Материал и методы. В отделение восстановительной хирургии Республиканского научного центра сердечно-сосудистой хирургии и Медицинский центр эстетической и лазерной хирургии «ОРМЕД» материал исследования вошли 190 пациенток, которым была выполнена увеличительная маммопластика в период с 2010 по 2024 годы. Все лица, включённые в исследования, относились к представительницам женского пола. Оперативные вмешательства на груди до обращения имели в анамнезе 32 женщины (16,8%). Все вмешательства относились к доброкачественным состояниям (фибромы, разрезы по поводу мастита), лица с наличием злокачественных образований в анамнезе, в материал исследования не входили.

Результаты. Общая продолжительность хирургического вмешательства не зависела от возраста (I группе – $46,7 \pm 13,3$, а во II группе – $48,2 \pm 15,6$). Статистически значимых различий по этому пункту касательно времени операции не отмечалось. В то же время в обеих группах операции длились дольше у пациенток с высоким индексом массы тела: в первой группе лица с высоким ИМТ – $56,7 \pm 16,1$ в сравнении с нормальным ИМТ – $42,4 \pm 15,5$. Такое же различие отмечалось и во второй клинической группе: лица с высоким ИМТ – $57,3 \pm 15,2$ в сравнении с нормальным ИМТ – $43,6 \pm 15,7$.

Гематомы, различной степени выраженности, наблюдались у 2 пациенток в группе до 35 лет и в 4 случаях у женщин старше этого возраста. Объём кровопотери также различался между группами. Средние показатели по этому параметру у женщин до 35 лет составили $345,7 \pm 112,4$ мл, в то время как у женщин более старшей возрастной группы средние показатели составили $461,6 \pm 104,8$ мл. В обоих случаях параметры имели значения нормы. Кровотечений, угрожавших жизни пациенток и их здоровью, не отмечалось. Все гематомы были устранены посредством дренирования и наложением резиновых полосок.

Заключение. Таким образом, возраст является существенным фактором при планировании объёма увеличения молочных желез, а также профилактики осложнений в ближайшем и отдалённом послеоперационном периодах. Оперирующий хирург обязательно должен учитывать это при планировании аугментации.

Ключевые слова: аугментационная маммопластика, увеличение груди, силиконовые имплантаты, молочных желёз

Для цитирования: Исмоилов М.М., Саидов М.С., Саидов М.М. Влияние различных факторов на отдалённые результаты аугментационной маммопластики с использованием силиконовых имплантатов // *Пластическая хирургия и восстановительная хирургия*. 2025. Т.1, №2. С. 52-61. <https://doi.org/10.65197/3106-4035-2025-1-2-52-61>

THE IMPACT OF VARIOUS FACTORS ON THE LONG-TERM OUTCOMES OF AUGMENTATION MAMMOPLASTY USING SILICONE IMPLANTS

M.M. Ismoilov^{1,2}, M.S. Saidov^{1,2}, M.M. Saidov³

¹Republican Scientific Center for Cardiovascular Surgery;

²Society of Plastic and Aesthetic Surgeons of Tajikistan;

³Avicenna Tajik State Medical University, Dushanbe, Tajikistan

Objective. To study factors influencing the development of unfavorable postoperative outcomes in patients who underwent augmentation mammoplasty.

Materials and methods. The Department of Reconstructive Surgery of the Republican Scientific Center for Cardiovascular Surgery and the ORMED Medical Center for Aesthetic and Laser Surgery included 190 patients who underwent augmentation mammoplasty between 2010 and 2024. All subjects included in the study were female. Thirty-two women (16.8%) had a history of breast surgery prior to presentation. All procedures were for benign conditions (fibroids, incisions for mastitis); subjects with a history of malignant tumors were not included in the study.

Results. The overall duration of surgery was not related to age (46.7 ± 13.3 in Group 1 and 48.2 ± 15.6 in Group 2). No statistically significant differences were observed for this aspect of surgical time. However, in both groups, surgeries lasted longer in patients with a high body mass index: in Group 1, subjects with a high BMI lasted 56.7 ± 16.1 compared to 42.4 ± 15.5 in Group 2. A similar difference was observed in the second clinical group: those with a high BMI (57.3 ± 15.2) versus a normal BMI (43.6 ± 15.7).

Hematomas of varying severity were observed in two patients in the under-35 group and in four cases in women older than this age. Blood loss volume also varied between the groups. The average blood loss volume for women under 35 was 345.7 ± 112.4 ml, while for women in the older age group, the average blood loss volume was 461.6 ± 104.8 ml. In both cases, the parameters were within normal limits. No life-threatening bleeding was observed. All hematomas were treated with drainage and rubber bands.

Conclusion. Thus, age is a significant factor when planning the volume of breast augmentation, as well as preventing complications in the immediate and late postoperative periods. The operating surgeon must take this into account when planning the augmentation.

Keywords: augmentation mammoplasty, breast augmentation, silicone implants, mammary glands

For citation: Ismoilov M.M., Saidov M.S., Saidov M.M. The influence of various factors on the long-term results of augmentation mammoplasty using silicone implants // Plastic surgery and reconstructive surgery. 2025. Vol. 1, No. 2. P. 52-61. <https://doi.org/10.65197/3106-4035-2025-1-2-52-61>

Актуальность. Аугментационная маммопластика стабильно занимает 2-3 место по частоте выполнения среди всех пластических операций. Согласно имеющимся данным, частота выполнения данной хирургической операции с 2000 годов по всему миру увеличилась на 64% [1, 2]. С одной стороны это связано с большей информированностью женщин с диспропорциями и малыми размерами груди, с другой – улучшением качества имплантатов, а также снижением цен на них, связанным с повышением конкуренции на рынке и совершенствовании технологии их производства [3,4]. Однако до настоящего времени частота повторных осложнений, связанная с развитием неблагоприятных явлений, достигает 15% [5,6]. Недавние исследования, например, показывают более высокий риск использования текстурированных имплантатов по сравнению с имеющими гладкую поверхность [7,8]. Хотя ещё несколько лет назад существовало кардинально противоположное мнение [9,10].

Хирургия груди является одной из сложных отраслей пластической и реконструктивной хирургии. Обильное кровоснабжение, лимфосток, наличие анатомических карманов, в которых может скапливаться жидкость, делают данную железу одной из самых чувствительных к инфекционному процессу [11,12]. Несмотря на все достижения современной медицины, частота осложнений после выполнения различных эстетических и реконструктивных вмешательств на женской груди остаётся довольно высокой. Описываются случаи различных осложнений как в ближайшем, так и в отдалённом периоде [13]. Кровотечения, скопление жидкости, нагноение, отторжение имплантата – вот только краткий список неблагоприятных явлений, которые могут развиваться у пациенток после аугментационной маммопластики.

В последние годы вышел целый ряд научных работ, посвящённых факторам, способным влиять на развитие ослож-

Relevance. Augmentation mammoplasty consistently ranks 2nd-3rd in frequency among all plastic surgeries. According to available data, the frequency of this surgical procedure has increased by 64% worldwide since 2000 [1, 2]. This is due, on the one hand, to greater awareness among women with disproportionate and small breasts, and on the other hand, to improved implant quality and lower prices due to increased market competition and refined manufacturing technologies [3, 4]. However, the recurrence rate associated with adverse events remains as high as 15% [5, 6]. Recent studies, for example, show a higher risk of using textured implants compared to those with a smooth surface [7, 8]. However, just a few years ago, the opposite opinion existed [9, 10].

Breast surgery is one of the most complex areas of plastic and reconstructive surgery. A rich blood supply, lymphatic drainage, and the presence of anatomical pockets in which fluid can accumulate make this gland one of the most susceptible to infection [11,12]. Despite all the advances in modern medicine, the incidence of complications after various aesthetic and reconstructive interventions on the female breast remains quite high. Cases of various complications in both the immediate and late periods have been described [13]. Bleeding, fluid accumulation, suppuration, and implant rejection are just a short list of adverse events that can develop in patients after augmentation mammoplasty.

In recent years, a number of scientific papers have been published devoted to factors that can influence the development of complications in the postoperative pe-

нений в послеоперационном периоде. Ожирение, возраст, конституциональные особенности – все эти моменты необходимо учитывать при выборе объёма импланта, метода обезболивания, а также объёма хирургического вмешательства [14, 15]. Так как наш опыт ведения таких пациенток составляет несколько десятилетий, то было бы практически полезно поделиться им в данной научной работе.

Всё вышеуказанное показывает, насколько имеющиеся данные относительно правил выбора и использования силиконовых имплантатов нестабильны и изменчивы. Безусловно, такой подход вызывает большие опасения и необходимость новых исследований, касательно факторов, способствующих неблагоприятным исходам в послеоперационном периоде.

Цель исследования. Изучение факторов, влияющих на развитие неблагоприятных послеоперационных результатов у пациенток перенесших аугментационную маммопластику.

Материал и методы. В отделение восстановительной хирургии Республиканского научного центра сердечно-сосудистой хирургии и Медицинский центр эстетической и лазерной хирургии «ОРМЕД» материал исследования вошли 190 пациенток, которым была выполнена увеличительная маммопластика в период с 2010 по 2024 годы. Все лица, включённые в исследования, относились к представительницам женского пола. Оперативные вмешательства на груди до обращения имели в анамнезе 32 женщины (16,8%). Все вмешательства относились к доброкачественным состояниям (фибромы, разрезы по поводу мастита), лица с наличием злокачественных образований в анамнезе, в материал исследования не входили.

В 105 случаях отмечалась двустороннее уменьшение молочных желез. В 74 – превалирование одной молочной железы над второй. В 11 случаях отмечался синдром Поланда.

Obesity, age, and constitutional factors—all these factors must be considered when choosing the implant size, anesthesia method, and the extent of the surgical intervention [14, 15]. Since our experience treating such patients spans several decades, it would be practical to share it in this scientific paper.

All of the above demonstrates how unstable and variable the existing data regarding the selection and use of silicone implants is. This approach certainly raises significant concerns and the need for new research into the factors contributing to adverse postoperative outcomes.

Purpose of the work. To study factors influencing the development of unfavorable postoperative results in patients who underwent augmentation mammoplasty.

Material and methods. The study included 190 patients from the Reconstructive Surgery Department of the Republican Scientific Center for Cardiovascular Surgery and the ORMED Medical Center for Aesthetic and Laser Surgery who underwent augmentation mammoplasty between 2010 and 2024. All subjects included in the study were female. Thirty-two women (16.8%) had a history of breast surgery prior to referral. All procedures were benign (fibromas, incisions for mastitis); subjects with a history of malignant tumors were not included in the study.

Bilateral breast reduction was observed in 105 cases. In 74 cases, one breast was dominant over the other. Poland syndrome was observed in 11 cases.

Among the research methods, it is important to note visual examination, ultrasound, and magnetic resonance imaging,

Среди методов исследования необходимо отметить визуальный осмотр, ультразвуковое исследование, а также магнитно-резонансную томографию, выполнявшуюся по показаниям, при наличии каких-либо врождённых аномалий.

Результаты оценивались согласно рекомендациям Всемирной организации здравоохранения. Результаты от 18,5 до 25 кг/м² считались лежащими в пределах нормы. Выше 25 кг/м² - завышенными. В исследовании не было пациенток с индексом массы тела ниже 18,5 кг/м².

Результаты исследования. Пациентки были разделены на две группы, в зависимости от возраста пациенток. В первую клиническую группу вошли женщины в возрасте до 35 лет (129 пациенток), во вторую – после 35 (61 пациентка). Каждая из групп была разделена на две подгруппы: лица с индексом массы тела выше нормы и с показателями в её пределах. Такое разделение было выбрано для того, что максимально оценить влияние нескольких факторов на послеоперационные результаты, а не одного единственного, как это бывает во многих исследованиях. В результате в I клинической группе было 45 женщин с повышенным индексом массы тела и 84 с показателями нормальных значений. Во второй клинической группе повышенные показатели отмечались у 12 пациенток, в то время как у 49 женщин отмечались нормальные показатели. Распределение по группам и подгруппам, с пояснениями, представлены в таблице.

Общая продолжительность хирургического вмешательства не зависела от возраста (I группе – 46,7±13,3, а во II группе – 48,2±15,6). Статистически значимых различий по этому пункту касательно времени операции не отмечалось. В то же время в обеих группах операции длились дольше у пациенток с высоким индексом массы тела: в первой группе лица с высоким ИМТ - 56,7±16,1 в сравнении с нормальным ИМТ - 42,4±15,5. Такое же различие отмечалось и во второй клинической группе: лица с высоким ИМТ - 57,3±15,2 в срав-

which was performed when indicated in the presence of any congenital anomalies.

The results were evaluated according to World Health Organization recommendations. Results from 18.5 to 25 kg/m² were considered within the normal range. Results above 25 kg/m² were considered elevated. The study did not include patients with a body mass index below 18.5 kg/m².

Research results. Patients were divided into two groups based on age. The first clinical group included women under 35 years of age (129 patients), the second – women over 35 (61 patients). Each group was divided into two subgroups: those with a body mass index above the normal range and those with values within the normal range. This division was chosen to maximize the impact of several factors on postoperative outcomes, rather than a single factor, as is the case in many studies. As a result, the first clinical group included 45 women with an elevated body mass index and 84 with normal values. In the second clinical group, elevated values were observed in 12 patients, while 49 women had normal values. The distribution by groups and subgroups, with explanations, is presented in the table.

The overall duration of the surgical procedure was not dependent on age (46.7±13.3 in Group 1 and 48.2±15.6 in Group 2). No statistically significant differences were observed in this aspect of surgical time. However, in both groups, the operations lasted longer in patients with a high body mass index: in Group 1, those with a high BMI lasted 56.7±16.1 compared to those with a normal BMI (42.4±15.5). The same difference was observed in Group 2: those with a high BMI lasted 57.3±15.2 compared to

Таблица. Распределение пациентов по группам		Table. Distribution of patients by groups	
Группа / Group	Первая подгруппа (высокий ИМТ) / First subgroup (high BMI)	Вторая подгруппа (ИМТ в пределах нормы) / Second subgroup (BMI within normal limits)	Всего / Total
I (до 35 лет) / I (up to 35 years)	45	84	129
II (35 лет и старше) / II (35 years and older)	12	49	61
Итого / Total	57	133	190

нении с нормальным ИМТ - $43,6 \pm 15,7$.

Гематомы, различной степени выраженности, наблюдались у 2 пациенток в группе до 35 лет и в 4 случаях у женщин старше этого возраста. Объём кровопотери также различался между группами. Средние показатели по этому параметру у женщин до 35 лет составили $345,7 \pm 112,4$ мл, в то время как у женщин более старшей возрастной группы средние показатели составили $461,6 \pm 104,8$ мл. В обоих случаях параметры имели значения нормы. Кровотечений, угрожавших жизни пациенток и их здоровью, не отмечалось. Все гематомы были устранены посредством дренирования и наложением резиновых полосок.

В то же время по количеству койко-дней пациентки в I клинической группе значительно отличались от лиц, включённых во II клиническую группу: $3,4 \pm 1,3$ суток в сравнении с $5,9 \pm 2,2$ суток во второй. Расхождение швов отмечалось исключительно во второй клинической группе у 5 пациентки. Оно устранялось посредством наложения вторичных швов на шестые сутки после выполнения хирургического вмешательства.

Обсуждение. Увеличительная маммопластика является одной из самых популярных и востребованных опера-

those with a normal BMI (43.6 ± 15.7).

Hematomas of varying severity were observed in two patients in the group under 35 years of age and in four cases in women over this age. The volume of blood loss also varied between the groups. The average values for this parameter in women under 35 years of age were 345.7 ± 112.4 ml, while in older women, the average values were 461.6 ± 104.8 ml. In both cases, the parameters were within normal limits. There were no life-threatening bleeding events. All hematomas were treated with drainage and rubber bands.

At the same time, the number of hospital days in clinical group I differed significantly from those in clinical group II: 3.4 ± 1.3 days compared to 5.9 ± 2.2 days in clinical group II. Suture dehiscence was observed exclusively in clinical group II, in patient five. It was resolved with secondary sutures on the sixth postoperative day.

Discussion. Breast augmentation is one of the most popular and in-demand procedures in reconstructive plastic surgery. In recent years, the number of women seeking treatment for breast sagging has increased several-fold [6,7]. Recent scientific studies

ций в реконструктивно-пластической хирургии. За последние годы частота обращений женщин с отвислостью и молочных желез увеличилось в несколько раз [6,7]. Научные работы последних лет связывают такие нарушения с высоким содержанием гормонов в современной пище, а также изменениями окружающей среды [1,2].

Учитывая частую травматичность данного хирургического вмешательства, важно заранее планировать объём операции и меры профилактики кровотечений, в зависимости от множества факторов. Одним из таких факторов является возраст пациентки.

Наше исследование показывает, что у пациенток старше 35 восстановительный период протекает намного дольше, чем у более молодых женщин. Это явление сходится с результатами наблюдений некоторых других авторов [5, 15]. Для таких пациенток требуется более длительная подготовка до операции, а также консервативная терапия после хирургического вмешательства.

Заключение. Таким образом, возраст является существенным фактором при планировании объёма увеличения молочных желез, а также профилактики осложнений в ближайшем и отдалённом послеоперационном периодах. Оперирующий хирург обязательно должен учитывать это при планировании аугментации.

ЛИТЕРАТУРА

1. Maximiliano J., Oliveira A.C.P., Lorencetti E., Bombardelli J., Portinho C.P., Deggerone D., Collares M.V. Breast augmentation: correlation between surgical planning and complication rates after surgery. *Revista Brasileira de Cirurgia Plástica*. 2023; 32: 332-339.
2. Brown M.H., Hontscharuk R. Invited discussion on: reoperative augmentation

have linked these disorders to the high hormone content of the modern diet, as well as environmental changes [1,2].

Given the frequent trauma of this surgical procedure, it is important to plan the extent of the surgery and preventive measures for bleeding in advance, depending on a variety of factors. One such factor is the patient's age.

Our study shows that patients over 35 have a significantly longer recovery period than younger women. This finding is consistent with observations by some other authors [5, 15]. These patients require longer preoperative preparation and conservative therapy after surgery.

Conclusion. Thus, age is a significant factor when planning the volume of breast augmentation, as well as preventing complications in the immediate and late post-operative periods. The operating surgeon must take this into account when planning the augmentation procedure.

REFERENCES

1. Maximiliano J., Oliveira A.C.P., Lorencetti E., Bombardelli J., Portinho C.P., Deggerone D., Collares M.V. Breast augmentation: correlation between surgical planning and complication rates after surgery. *Revista Brasileira de Cirurgia Plástica*. 2023; 32: 332-339.
2. Brown M.H., Hontscharuk R. Invited discussion on: reoperative augmentation mammoplasty: an algorithm to optimize implant soft-tissue support, pocket control and smooth implant stability with composite reverse inferior muscle sling and its technical variations. *Aesthet-*

- mammoplasty: an algorithm to optimize implant soft-tissue support, pocket control and smooth implant stability with composite reverse inferior muscle sling and its technical variations. *Aesthetic Plastic Surgery*. 2022; 46(3): 1133-1134.
3. Saidov M.S., Khodzhamuradov G.M., Khodzhamuradova J.A., Ismoilov M.M. Choice of surgical approach in augmentation mammoplasty. *Avicenna Bulletin*. 2016; 1 (66): 35-39.
 4. Rosenthal A., Goldbart Nahmias A., Heller L., Hadad E. Silicone lymphadenopathy following augmentation mammoplasty with silicone implants. *Aesthetic Surgery Journal*. 2024; 44 (11): 1167-1175.
 5. Montemurro P., Pietruski P. Twelve years and over 2400 implants later: augmentation mammoplasty risk factors based on a single plastic surgeon's experience. *Plastic and Reconstructive Surgery–Global Open*. 2024; 12 (4): e5720.
 6. Fish M.L., Kelley R., Swanson M., Fostyk A., Foglietti M. A. Mastopexy with Augmentation Mammoplasty. 2024. DOI: 10.5772/intechopen.1007106
 7. Saidov M.S., Khodjamurodova J.A., Khodjamuradov G.M., Ismoilov M.M., Gulin A.V., Shaimanov A.Kh. Efficiency of augmentation mammoplasty depending on the shape and volume of the implant. *Bulletin of Tambov State University*. 2016; 21(2): 595-597. DOI: 10.20310/1810-0198-2016-21-2-595-597
 8. Meretsky C.R., Knecht E.M., Schiuma A.T. Advantages and disadvantages of breast augmentation: surgical techniques, outcomes, and future directions. *Cureus*. 2024; 16(9): 1-20.
 9. Domínguez-Millán R., Piscioti T.L., Cuesta P.F., Becerril M.A.B. Fowler syndrome post-liposculpture and augmentation mammoplasty: Case report and literature review. *JPRAS open*. 2024; 42: 292-299.
 10. Saidov M.S., Khodzhamuradov G.M., Khodzhamuradova J.A., Ismoilov M.M. Choice of surgical approach in augmentation mammoplasty. *Avicenna Bulletin*. 2016; 1 (66): 35-39.
 11. Rosenthal A., Goldbart Nahmias A., Heller L., Hadad E. Silicone lymphadenopathy following augmentation mammoplasty with silicone implants. *Aesthetic Surgery Journal*. 2024; 44 (11): 1167-1175.
 12. Montemurro P., Pietruski P. Twelve years and over 2400 implants later: augmentation mammoplasty risk factors based on a single plastic surgeon's experience. *Plastic and Reconstructive Surgery–Global Open*. 2024; 12 (4): e5720.
 13. Fish M.L., Kelley R., Swanson M., Fostyk A., Foglietti M. A. Mastopexy with Augmentation Mammoplasty. 2024. DOI: 10.5772/intechopen.1007106
 14. Saidov M.S., Khodjamurodova J.A., Khodjamuradov G.M., Ismoilov M.M., Gulin A.V., Shaimanov A.Kh. Efficiency of augmentation mammoplasty depending on the shape and volume of the implant. *Bulletin of Tambov State University*. 2016; 21(2): 595-597. DOI: 10.20310/1810-0198-2016-21-2-595-597
 15. Meretsky C.R., Knecht E.M., Schiuma A.T. Advantages and disadvantages of breast augmentation: surgical techniques, outcomes, and future directions. *Cureus*. 2024; 16(9): 1-20.
 16. Domínguez-Millán R., Piscioti T.L., Cuesta P.F., Becerril M.A.B. Fowler syndrome post-liposculpture and augmentation mammoplasty: Case report and literature review. *JPRAS open*. 2024; 42: 292-299.

- mammoplasty: Case report and literature review. JPRAS open. 2024; 42: 292-295.
10. Khodjamuradov G.M., Saidov M.S., Ismoilov M.M. Augmentation mammoplasty using large silicone implants. Avicenna Bulletin. 2016; 2 (67): 60-63.
 11. Khodjamurodova J.A., Saidov M.S., Khodjamuradov G.M. Use of silicone implants in breast plastic surgery (literature review). Pavlov Russian Medical and Biological Bulletin (Ryazan), 2018; 26 (1): 133-149. DOI: 10.23888/PAVLOVJ20181133-149
 12. Saidov M.S. Risk factors for complications of augmentation mammoplasty in the late postoperative period. Eurasian Scientific Medical Journal „Sino“. 2022; 3 (2): 18-23. DOI: 10.54538/27075265_2022_3_2_18
 13. Saidov M.S. Capabilities of magnetic resonance imaging in the diagnosis of complications of implantation of silicone breast implants. Bulletin of Surgut State University. Medicine. 2022; 3 (53): 51-54. DOI 10.34822/2304-9448-2022-3-51-54.
 14. Saidov M.S. Use of a modified three-layer suture in augmentation mammoplasty. Bulletin of the Smolensk State Medical Academy. 2023; 22(1): 121-125 DOI: 10.37903/vsgma.2023.1.16 EDN: NXISBQ
 15. Issagholian L., Malkoc A., Vignaroli K.A., Miramontes M., Neeki C.C., Nguyen A., Neeki M.M. Lymphangiography and thoracic duct embolization for persistent chyle leak following augmentation mammoplasty and mastopexy. JPRAS open. 2024; 42: 191-196.
 10. Khodjamuradov G.M., Saidov M.S., Ismoilov M.M. Augmentation mammoplasty using large silicone implants. Avicenna Bulletin. 2016; 2 (67): 60-63.
 11. Khodjamurodova J.A., Saidov M.S., Khodjamuradov G.M. Use of silicone implants in breast plastic surgery (literature review). Pavlov Russian Medical and Biological Bulletin (Ryazan), 2018; 26 (1): 133-149. DOI: 10.23888/PAVLOVJ20181133-149
 12. Saidov M.S. Risk factors for complications of augmentation mammoplasty in the late postoperative period. Eurasian Scientific Medical Journal “Sino”. 2022; 3 (2): 18-23. DOI: 10.54538/27075265_2022_3_2_18
 13. Saidov M.S. Capabilities of magnetic resonance imaging in the diagnosis of complications of implantation of silicone breast implants. Bulletin of Surgut State University. Medicine. 2022; 3 (53): 51-54. DOI 10.34822/2304-9448-2022-3-51-54.
 14. Saidov M.S. Use of a modified three-layer suture in augmentation mammoplasty. Bulletin of the Smolensk State Medical Academy. 2023; 22(1): 121-125 DOI: 10.37903/vsgma.2023.1.16 EDN: NXISBQ
 15. Issagholian L., Malkoc A., Vignaroli K.A., Miramontes M., Neeki C.C., Nguyen A., Neeki M.M. Lymphangiography and thoracic duct embolization for persistent chyle leak following augmentation mammoplasty and mastopexy. JPRAS open. 2024; 42: 191-196.

ФИНАНСИРОВАНИЕ

Финансовой поддержки не было.

КОНФЛИКТ ИНТЕРЕСОВ

Авторы заявляют об отсутствии конфликта интересов.

ИНФОРМАЦИЯ ОБ АВТОРАХ:

Исмоилов Мухторджон Маруфович

– кандидат медицинских наук, старший научный сотрудник отделения восстановительной хирургии Республиканского научного центра сердечно-сосудистой хирургии, Душанбе, Таджикистан.

E-mail: m.ismoilov@mail.ru

https://orcid.org/0000-0002-6344-1810

Саидов Махмадулло Сайфуллоевич

– научный сотрудник отделения восстановительной хирургии Республиканского научного центра сердечно-сосудистой хирургии, Душанбе, Таджикистан.

E-mail: mahmad_jon1974@mail.ru

http://orcid.org/0000-0001-9003-1609

Саидов Манучехр Махмадуллоевич

– слушатель научного кружка кафедры хирургического болезней №2 имени академика Н.У. Усманов ГОУ “Таджикский государственный медицинский университет имени Абуали ибни Сино”, Душанбе, Таджикистан.

E-mail: manuchehr.saidov12@gmail.com

***Адрес для корреспонденции.**

FINANCING

There was no financial support.

CONFLICT OF INTERESTS

The authors declare no conflict of interest.

AUTHORS' INFORMATION:

Ismoilov Mukhtorjon Marufovich –

Candidate of Medical Sciences, Senior Researcher, Department of Reconstructive Surgery, Republican Scientific Center for Cardiovascular Surgery, Dushanbe, Tajikistan.

E-mail: m.ismoilov@mail.ru

https://orcid.org/0000-0002-6344-1810

Saidov Makhmadullo Saifulloevich –

Researcher, Department of Reconstructive Surgery, Republican Scientific Center for Cardiovascular Surgery, Dushanbe, Tajikistan.

E-mail: mahmad_jon1974@mail.ru

http://orcid.org/0000-0001-9003-1609

Saidov Manuchehr Makhmadulloevich – student of the scientific circle of the Department of Surgical Diseases No. 2 named after Academician N.U. Usmanov, State Educational Institution “Tajik State Medical University named after Avicenna,” Dushanbe, Tajikistan.

E-mail: manuchehr.saidov12@gmail.com

***Address for correspondence.**

ОСОБЕННОСТИ МОРФОЛОГИЧЕСКИХ ПРОЯВЛЕНИЙ ПСОРИАЗА У ДЕТЕЙ

Ш.А. Сафаров, К.М. Мухамадиева, М.С. Валиева, С.С. Бозоров

Кафедра дерматовенерологии имени профессора П.Т. Зоирова ГОУ “Таджикский государственный медицинский университет им. Абуали ибни Сино”, Душанбе, Таджикистан

Цель исследования. Изучение морфологических проявлений псориаза у детей с коморбидными заболеваниями.

Материал и методы. Обследовали 142 пациента в возрасте 7-18 лет с различными клиническими формами псориаза. У всех детей совместно со смежными специалистами выявляли сопутствующие заболевания. Индекс коморбидности (ИК) определяли как сумму всех сопутствующих состояний, имевшихся у больного на момент исследования. Всем больным проводилось гистологическое исследование элементов кожи с очагов поражения (биопсия).

Результаты. В результате проведенных исследований в 94 (66,2%) случаях выявлялась слабо выраженная степень гистологических изменений псориаза, у 36 (25,3%) больных – умеренно выраженная степень и у 12 (8,5%) – выраженная степень. Независимо от показателя ИК, во всех случаях гистологическими проявлениями явились гиперкератоз и паракератоз, но спонгиоз, митоз, микроабсцессы Мунро, истончение надсосочкового слоя и экзоцитоз в большинстве случаев проявлялись у больных со средними и высокими значениями ИК. Заболевания ЖКТ выявлены у 40/142;28,2% больных, что в 1,3 раза больше, чем болезни эндокринной патологии (32/142;22,5% против 28/142;19,7% случаев). Болезни ЛОР-органов встречались чаще чем неврологическая патология. У больных с низким ИК частота выявления слабо выраженной степени гистологических изменений в 1,2 раза больше, чем у больных со средним ИК (63/82;76,8% против 29/45;64,4% случаев) и в 5,8 раза выше, чем у больных с высоким ИК (63/82;76,8% против 2/15;13,3% случаев).

Заключение. Коморбидные заболевания у детей, страдающих псориазом, отражаются на гистологических проявлениях дерматоза.

Ключевые слова: псориаз, гистология, сопутствующие болезни, индекс коморбидности

Для цитирования: Сафаров Ш.А., Мухамадиева К.М., Валиева М.С., Бозоров С.С. Особенности морфологических проявлений псориаза у детей // *Пластическая хирургия и восстановительная хирургия*. 2025. Т.1, №2. С. 62-75. <https://doi.org/10.65197/3106-4035-2025-1-2-62-75>

PECULIARITIES OF MORPHOLOGICAL MANIFESTATIONS OF PSORIASIS IN CHILDREN

Sh.A. Safarov, K.M. Mukhamadieva, M.S. Valieva, S.S. Bozorov

Department of Dermatovenereology named after Professor P.T. Zoirov, State Educational Institution "Tajik State Medical University named after Abu Ali ibn Sino", Dushanbe, Tajikistan

Purpose of the study. To study the morphological manifestations of psoriasis in children with comorbid diseases.

Material and methods. 142 patients aged 7-18 years with various clinical forms of psoriasis were examined. In all children, concomitant diseases were identified together with related specialists. The comorbidity index (CI) was defined as the sum of all concomitant conditions present in the patient at the time of the study. All patients underwent histological examination of skin elements from the lesions (biopsy).

Results. As a result of the conducted studies, a mild degree of histological changes in psoriasis was detected in 94 (66.2%) cases, a moderate degree in 36 (25.3%) patients, and a severe degree in 12 (8.5%) patients. Regardless of the CI value, in all cases the histological manifestations were hyperkeratosis and parakeratosis, but spongiosis, mitosis, Munro microabscesses, thinning of the suprapapillary layer and exocytosis in most cases appeared in patients with medium and high CI values. Gastrointestinal diseases were detected in 40/142; 28.2% of patients, which is 1.3 times more than endocrine pathology diseases (32/142; 22.5% versus 28/142; 19.7% of cases). ENT diseases were more common than neurological pathology. In patients with low IC, the frequency of detection of mild histological changes is 1.2 times higher than in patients with medium IC (63/82; 76.8% versus 29/45; 64.4% of cases) and 5.8 times higher than in patients with high IC (63/82; 76.8% versus 2/15; 13.3% of cases).

Conclusion. Comorbid diseases in children and adolescents suffering from psoriasis are reflected in the histological manifestations of dermatosis.

Keywords: psoriasis, histology, concomitant diseases, comorbidity index.

For citation: Safarov Sh.A., Mukhamadieva K.M., Valieva M.S., Bozorov S.S. Features of morphological manifestations of psoriasis in children // Plastic surgery and reconstructive surgery. 2025. Vol. 1, No. 2. P. 62-75. <https://doi.org/10.65197/3106-4035-2025-1-2-62-75>

Актуальность. Псориаз является хроническим рецидивирующим папулосквамозным заболеванием, характеризующимся гиперплазией эпидермиса [1,2]. Основными гистопатологическими признаками псориаза являются акантоз, наличие участков паракератоза на фоне ортокератотического рогового слоя, истончение эпителия над сосочками дермы, папилломатоз, межклеточный отёк, очаговые митозы базальных и шиповатых клеток, уменьшенный или отсутствующий зернистый слой, извитые капилляры в сосочковом слое дермы, периваскулярная лимфоцитарная инфильтрация [3]. Однако некоторые из этих признаков могут встречаться и при не псориатических состояниях [4]. Приводятся данные о том, что нейтрофилы в роговом слое и спонгиоз могут наблюдаться при таких инфекционных заболеваниях, как дерматофития и кандидоз. В других исследованиях выявленные признаки гиперплазии эпидермиса, лимфоцитарный экзоцитоз и спонгиоз в сочетании с вертикальной ориентацией дермального коллагена были обнаружены у больного псориазiformным дерматитом [2,4]. По данным некоторых авторов, наиболее диагностически значимыми признаками псориаза считаются наличие микроабсцессов Мунро и нейтрофильные скопления в верхней части шиповатого слоя, формирующие спонгиозные пустулы Когоя [4,5]. По некоторым данным зарубежных исследователей изменчивость некоторых морфологических признаков псориаза зависит от стадии развития высыпаний [5]. Считается, что в ранних поражениях гистологическими проявлениями псориаза являются отёк, наличие расширенных капилляров в сосочковом слое дермы, периваскулярный лимфоцитарный инфильтрат, ранние абсцессы Мунро (нейтрофильные ин-

Relevance. Psoriasis is a chronic relapsing papulosquamous disease characterized by epidermal hyperplasia [1,2]. The main histopathological features of psoriasis are acanthosis, the presence of parakeratotic areas on the background of an orthokeratotic stratum corneum, thinning of the epithelium above the dermal papillae, papillomatosis, intercellular edema, focal mitoses of basal and spinous cells, reduced or absent granular layer, tortuous capillaries in the papillary dermis, perivascular lymphocytic infiltration [3]. However, some of these features can also be observed in non-psoriatic conditions [4]. There is evidence that neutrophils in the stratum corneum and spongiosis can be observed in infectious diseases such as dermatophytosis and candidiasis. In other studies, signs of epidermal hyperplasia, lymphocytic exocytosis and spongiosis in combination with vertical orientation of dermal collagen were found in a patient with psoriasisiform dermatitis [2,4]. According to some authors, the most diagnostically significant signs of psoriasis are the presence of Munro microabscesses and neutrophilic accumulations in the upper part of the spinous layer, forming Kogoy spongy pustules [4,5]. According to some data from foreign researchers, the variability of some morphological signs of psoriasis depends on the stage of development of the rash [5]. In early lesions, the histological manifestations of psoriasis are believed to include edema, dilated capillaries in the papillary dermis, perivascular lymphocytic infiltrate, early Munro abscesses (neutrophilic infiltrates in ar-

фильтраты в зонах паракератоза), спонгиоз эпидермиса и утрата гранулярного слоя. По мере прогрессирования высыпаний происходит удлинение и утолщение глубоких частей ретикулярных выростов эпидермиса, которые иногда сливаются друг с другом. В поздних стадиях поражения отмечается снижение количества лейкоцитов, нейтрофилов, митотических фигур надбазальных клеток и уменьшение папиллярного отёка; ретикулярные выросты эпидермиса могут приобретать клубовидную или квадратную форму на основаниях [6,7].

Другие авторы считают, что морфологические признаки псориаза зависят от клинической формы заболевания. В литературе приводятся данные о том, что в отличие от вульгарного псориаза, при каплевидной форме преобладают признаки экссудации и слабо выраженный акантоз [8]. В других исследованиях выявлены гистологические признаки псориаза с эритродермией, характеризующихся объемом дермальных инфильтратов, которые были выше в 3 раза по сравнению с вульгарной формой псориаза [9,10]. Кроме того, при псориахiformной эритродермии выявляется наличие большого количества эозинофильных лейкоцитов и плазмоцитов разной степени дифференцировки, а в сосудах микрогемоциркуляторного русла и при данной форме обнаруживали признаки пролиферативно-деструктивного васкулита [7,10]. Есть исследования, в которых установлено, что экссудативные клинические формы дерматоза часто сочетаются с такими коморбидными состояниями, как поражениями костно-суставного аппарата [11,12]. Псориаз у детей до настоящего времени продолжает оставаться актуальной проблемой дерматологии, так как детский организм имеет особенности как в структурных проявлениях кожи, так и в

eas of parakeratosis), epidermal spongiosis, and loss of the granular layer. As the rash progresses, the deep portions of the reticular outgrowths of the epidermis elongate and thicken, sometimes merging with each other. In late stages of the lesion, a decrease in the number of leukocytes, neutrophils, and mitotic figures of suprabasal cells and a decrease in papillary edema are noted; the reticular outgrowths of the epidermis may acquire a club-shaped or square shape at the bases [6,7].

Other authors believe that the morphological signs of psoriasis depend on the clinical form of the disease. The literature provides data showing that, unlike vulgar psoriasis, guttate psoriasis is characterized by predominantly exudation signs and mild acanthosis [8]. Other studies have revealed histological signs of psoriasis with erythroderma, characterized by the volume of dermal infiltrates, which were 3 times higher compared to the vulgar form of psoriasis [9,10]. In addition, psoriachiform erythroderma is characterized by the presence of a large number of eosinophilic leukocytes and plasma cells of varying degrees of differentiation, and signs of proliferative-destructive vasculitis were found in the vessels of the microhemocirculatory bed in this form as well [7,10]. There are studies that have established that exudative clinical forms of dermatosis are often combined with such comorbid conditions as lesions of the musculoskeletal system [11,12]. Psoriasis in children remains a pressing issue in dermatology, as children's bodies have unique characteristics, both in terms

функциональных особенностях органов и систем, которые влияют на течение данного дерматоза. Изучение особенностей клинического течения псориаза, морфологических признаков и иммунного статуса у детей с различным коморбидным фоном в Таджикистане до настоящего времени не проводилось.

Целью исследования. Изучение морфологических проявлений псориаза у детей с коморбидными заболеваниями.

Материал и методы. С 2022 по 2024 годы на базе кафедры дерматовенерологии имени профессора Зоирова П.Т. ГОУ «ТГМУ имени Абуали ибни Сино» в ГУ «Городская клиническая больница кожных болезней» обследовали 142 пациента в возрасте 7-18 лет с различными клиническими формами псориаза: каплевидный (КП) – у 42 (29,6%), бляшечный (БП) – у 37 (26,1%), экссудативный (ЭП) – у 30 (21,1%), себорейный (СП) – у 22 (15,5%), ладонно-подошвенный (ЛПП) – у 11 (7,7%) больных. Индекс коморбидности (ИК) определяли как сумму всех сопутствующих состояний, имевшихся у больного на момент исследования. Биопсированные фрагменты кожи фиксировали в 10% растворе нейтрального формалина, в спиртах возрастающей концентрации, заливали в парафин. Парафиновые срезы толщиной 3-4 мкм окрашивали гематоксилином и эозином. Микроскопические исследования проводились с помощью светового микроскопа «OLYMPUS» фирмы «OLYMPUS CORPORATION» (Китай) при увеличении в $\times 100$ и $\times 400$ раз.

Результаты исследования. Было выявлено, что с увеличением возраста детей, увеличивалась частота выявления у них псориаза. Лица женского пола в наших исследованиях встречались в 1,2 раза чаще, чем мужского пола (77/142; 54,2% против 65/142; 45,8% случаев).

of structural skin manifestations and the functional characteristics of their organs and systems, which influence the course of this dermatosis. A study of the clinical course of psoriasis, its morphological features, and immune status in children with various comorbidities has not yet been conducted in Tajikistan.

The aim of the study. Study of morphological manifestations of psoriasis in children with comorbid diseases.

Material and methods. From 2022 to 2024, 142 patients aged 7-18 years with various clinical forms of psoriasis were examined at the Department of Dermato-venereology named after Professor P.T. Zoirov of the State Educational Institution "Tavrishesky State Medical University named after Abuali ibn Sino" in the State Institution "City Clinical Hospital of Skin Diseases": guttate psoriasis (GPP) - in 42 (29.6%), plaque psoriasis (PP) - in 37 (26.1%), exudative psoriasis (EP) - in 30 (21.1%), seborrheic psoriasis (SP) - in 22 (15.5%), palmar-plantar psoriasis (PPP) - in 11 (7.7%) patients. The comorbidity index (CI) was defined as the sum of all concomitant conditions present in the patient at the time of the study. Biopsied skin fragments were fixed in 10% neutral formalin, in increasing concentrations of alcohol, and embedded in paraffin. Paraffin sections (3-4 μm thick) were stained with hematoxylin and eosin. Microscopic examination was performed using an OLYMPUS light microscope (OLYMPUS CORPORATION, China) at 100x and 400x magnification.

Study results. The incidence of psoriasis increased with increasing age in chil-

Бляшечный псориаз характеризовался симметричными четко ограниченными слившимися папулами насыщенно-красного цвета, покрытыми рыхлыми чешуйками серебристо-белого цвета различных очертаний с локализацией на локтевых и коленных суставах, туловище и волосистой части головы. Каплевидный псориаз проявлялся многочисленными каплевидными папулами ярко-красного цвета с небольшой инфильтрацией и шелушением. Себорейная форма псориаза характеризовалась поражением волосистой части головы, заушных складов, области груди и спины и была представлена эритематозными шелушащимися пятнами и бляшками. Экссудативный псориаз характеризовался наличием папулезных высыпаний, покрытых серовато-коричневыми влажными корками и наличием трещин с экссудатом в очагах поражения. Ладонно-подошвенный псориаз характеризовался плоскими бляшками круглой или овальной формы, покрытых сухими серо-белыми чешуйками на фоне гиперемизированных поверхностей кожи ладоней и подошв.

Из всего количества детей с псориазом, чаще всего выявлялись заболевания желудочно-кишечного тракта (ЖКТ), эндокринной системы и кишечные инфекции. Заболевания ЖКТ были выявлены у 40/142; 28,2% больных, что в 1,3 раза больше, чем болезни эндокринной патологии (32/142; 22,5% против 28/142; 19,7% случаев). Болезни ЛОР-органов встречались чаще, чем неврологическая патология (рисунок 1).

Как видно на рисунке 1, у обследуемых больных с сопутствующими заболеваниями ЖКТ и ЛОР-органов чаще наблюдался КП. При этом, КП у больных с заболеваниями ЛОР органов наблюдался в 2,5 раза чаще, чем с заболеваниями ЖКТ (14/25; 56,0% против 9/40; 22,5%

dren. Females were 1.2 times more common than males in our study (77/142; 54.2% versus 65/142; 45.8% of cases).

Plaque psoriasis was characterized by symmetrical, clearly demarcated, confluent, deep red papules covered with loose, silvery-white scales of varying shapes and patterns, localized on the elbows and knees, trunk, and scalp. Gut-tate psoriasis manifested as numerous, teardrop-shaped, bright red papules with slight infiltration and scaling. Seborrheic psoriasis was characterized by lesions of the scalp, parietal fossa, chest, and back, and presented as erythematous, scaly patches and plaques. Exudative psoriasis was characterized by papular lesions covered with grayish-brown, moist crusts and cracks with exudate within the lesions. Palmoplantar psoriasis was characterized by flat, round or oval plaques covered with dry, gray-white scales against a background of hyperemic skin on the palms and soles.

Of all children with psoriasis, gastrointestinal (GI) and endocrine diseases, as well as intestinal infections, were the most common. Gastrointestinal diseases were detected in 40/142 (28.2%) patients, which is 1.3 times more than endocrine pathologies (32/142 (22.5%) versus 28/142 (19.7%) cases). ENT diseases were more common than neurological pathologies (Figure 1).

As can be seen from Figure 1, CP was more often observed in the examined patients with concomitant gastrointestinal and ENT diseases. Moreover, CP was observed in patients with ENT diseases 2.5 times more often than with gastrointesti-

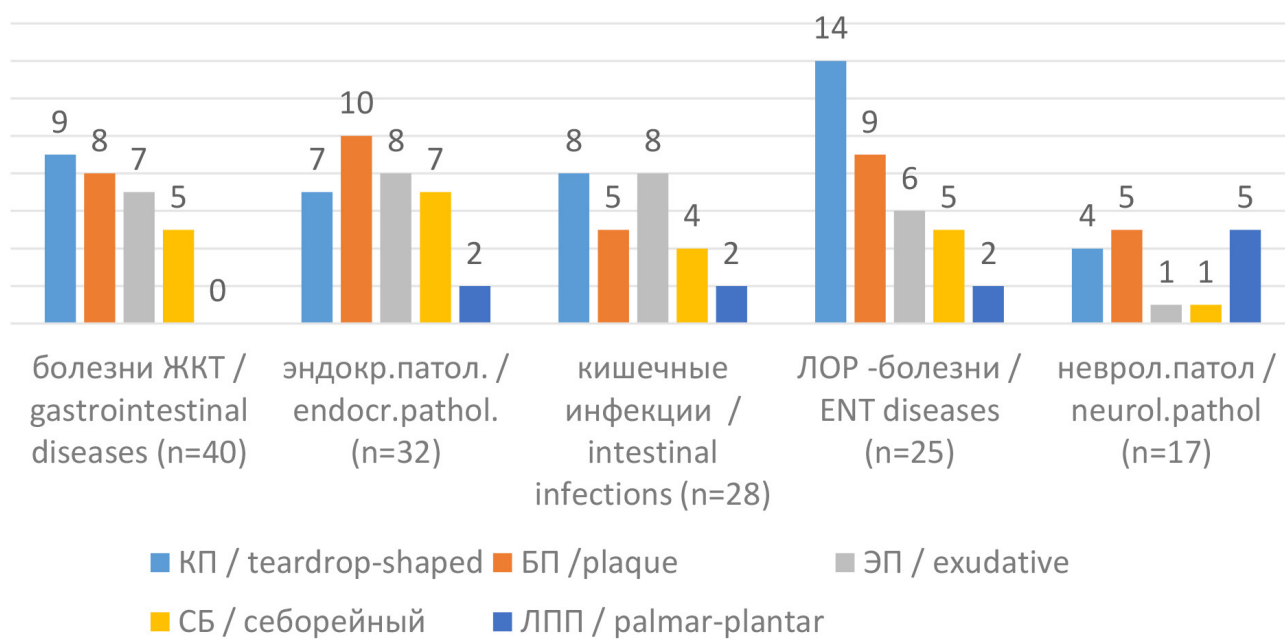


Рисунок 1. - Коморбидные заболевания у больных с псориазом (n=142)

Figure 1. - Comorbid diseases in patients with psoriasis (n=142)

случаев). У больных с кишечной инфекцией КП и ЭП встречались с одинаковой частотой и составили 8/28;28,6% случаев. Среди больных с эндокринными заболеваниями чаще наблюдался БП и встречался в 1,6 раза чаще, чем у больных с ЖКТ (10/32;31,3% против 8/40;20,0% случаев). Кроме этого, БП у больных с эндокринной патологией выявлялся в 1,7 раза чаще, чем у больных с сопутствующими кишечными инфекциями (10/32;31,3% против 5/28;17,9%). Однако, у больных с сопутствующей ЛОР патологией БП встречался в 1,2 раза чаще, чем у больных с болезнями ЖКТ и (9/25;36,0% против 10/32;31,3% случаев) и в 1,3 раза реже, чем у больных с неврологическими заболеваниями (5/11;45,5% против 9/25;36,0%). Меньше всего при сопутствующих кишечных инфекциях, эндокринной патологии и ЛОР-болезнях наблюдался ЛПП, а при сопутствующих неврологических болезнях ЛПП встречался в 5/11;45,5% случаях, то есть, чаще чем при других комор-

bid diseases (14/25; 56.0% versus 9/40; 22.5% of cases). In patients with intestinal infection, CP and EP occurred with the same frequency and amounted to 8/28; 28.6% of cases. Among patients with endocrine diseases, BP was observed more often and occurred 1.6 times more often than in patients with gastrointestinal tract (10/32; 31.3% versus 8/40; 20.0% of cases). In addition, PD was detected 1.7 times more often in patients with endocrine pathology than in patients with concomitant intestinal infections (10/32; 31.3% versus 5/28; 17.9%). However, in patients with concomitant ENT pathology, PD was observed 1.2 times more often than in patients with gastrointestinal diseases (9/25; 36.0% versus 10/32; 31.3% of cases) and 1.3 times less often than in patients with neurological diseases (5/11; 45.5% versus 9/25; 36.0%). DILI was observed the least in concomitant intestinal infections, endocrine pathology and ENT diseases, and in concomi-

бидных состояниях. Следует отметить, что у больных с псориазом и сопутствующими болезнями ЖКТ ЛПП не встречался ни у одного больного.

В зависимости от значений ИК были сформированы 2 группы пациентов: 1-я группа (82 детей) – с низкими значениями ИК (менее 3 ассоциированных заболеваний); 2-я группа (45 ребенка) – со средним значением ИК (4–5 сопутствующих заболеваний) и высоким 3-я группа (15 больных) с высоким значением ИК (более 6 патологических состояний). В зависимости от ИК у больных были выявлены морфологические признаки псориаза (таблица 1).

Как видно из таблицы 1, независимо

of neurological diseases, DILI was observed in 5/11; 45.5% of cases, that is, more often than in other comorbid conditions. It should be noted that DILI was not observed in any patient with psoriasis and comorbid gastrointestinal diseases.

Two groups of patients were formed based on the CI values: Group 1 (82 children) with low CI values (less than 3 associated diseases); Group 2 (45 children) with medium CI values (4-5 comorbidities); and Group 3 (15 patients) with high CI values (more than 6 pathological conditions). Morphological signs of psoriasis were identified in patients depending on the CI (Table 1).

Таблица 1. Гистологические изменения эпидермиса у больных в зависимости от индекса коморбидности (n=142)		Table 1. Histological changes in the epidermis in patients depending on the comorbidity index (n=142)		
Гистологические признаки в эпидермисе / Histological features in the epidermis	Низкий ИК / Low IR (n=82)	Средний ИК / Medium IR (n=45)	Высокий ИК / High IR (n=15)	P
Гиперкератоз / Hyperkeratosis	82 (100%)	45 (100%)	15 (100%)	<0,05
Паракератоз / Parakeratosis	82 (100%)	45 (100%)	15 (100%)	<0,01
Спонгиоз / Spongiosis	2 (2,4%)	8 (17,8%)	9 (60,0%)	<0,001
Папилломатоз / Papillomatosis	69 (84,1%)	45 (100%)	15 (100%)	<0,05
Митоз / Mitosis	5 (6,1%)	11 (24,4%)	10 (66,6%)	<0,01
Микроабсцессы Мунро / Munro's microabscesses	32 (39,0%)	27 (60,0%)	11 (73,3%)	<0,005
Пустулы Когоя / Kogoy's pustules	0	5 (11,1%)	7 (46,7%)	<0,01
Истончение надсосочкового слоя / Thinning of the suprapapillary layer	5 (6,1%)	18 (40,0%)	15 (100%)	<0,05
Экзоцитоз воспалительных клеток / Exocytosis of inflammatory cells	35 (42,7%)	33 (73,3%)	15 (100%)	<0,05

Примечание: p – статистическая значимость различия показателей между группами

Note: p – statistical significance of the difference in indicators between groups

от показателя ИК, во всех случаях гистологическими проявлениями явились гиперкератоз и паракератоз. Однако, такие проявления как спонгиоз, митоз, микроабсцессы Мунро, истончение надсосочкового слоя и экзоцитоз в большинстве случаев проявлялись у больных со средними и высокими значениями ИК. Кроме эпидермиса были выявлены изменения в дерме (рисунок 2).

Как видно из рисунка 2, у всех обследованных больных в дермальном слое кожи из очагов поражения наблюдалась сосудистая пролиферация. В 137 (96,4%) случаях был выявлен отек дермы, который у 132 (93,0%) больных наблюдался на фоне извитых капилляров, а в 87 (61,3%) случаях сочетался с наличием расширенных капилляров.

То есть, у больных с псориазом гистологические проявления отличались степенью их выраженности: слабо выраженная (выявление 3-5-ти гистологических признаков в эпидермисе и 1-2-х признаков в

As shown in Table 1, regardless of the CI value, hyperkeratosis and parakeratosis were the histological manifestations in all cases. However, manifestations such as spongiosis, mitosis, Munro microabscesses, thinning of the suprapapillary layer, and exocytosis were mostly observed in patients with moderate and high CI values. In addition to the epidermis, changes were also detected in the dermis (Figure 2).

As Figure 2 shows, vascular proliferation was observed in the dermal layer of the skin lesions in all examined patients. Dermal edema was detected in 137 (96.4%) cases, with tortuous capillaries present in 132 (93.0%) patients and dilated capillaries present in 87 (61.3%) cases.

That is, histological manifestations in patients with psoriasis varied in severity: mild (3-5 histological features in the epidermis and

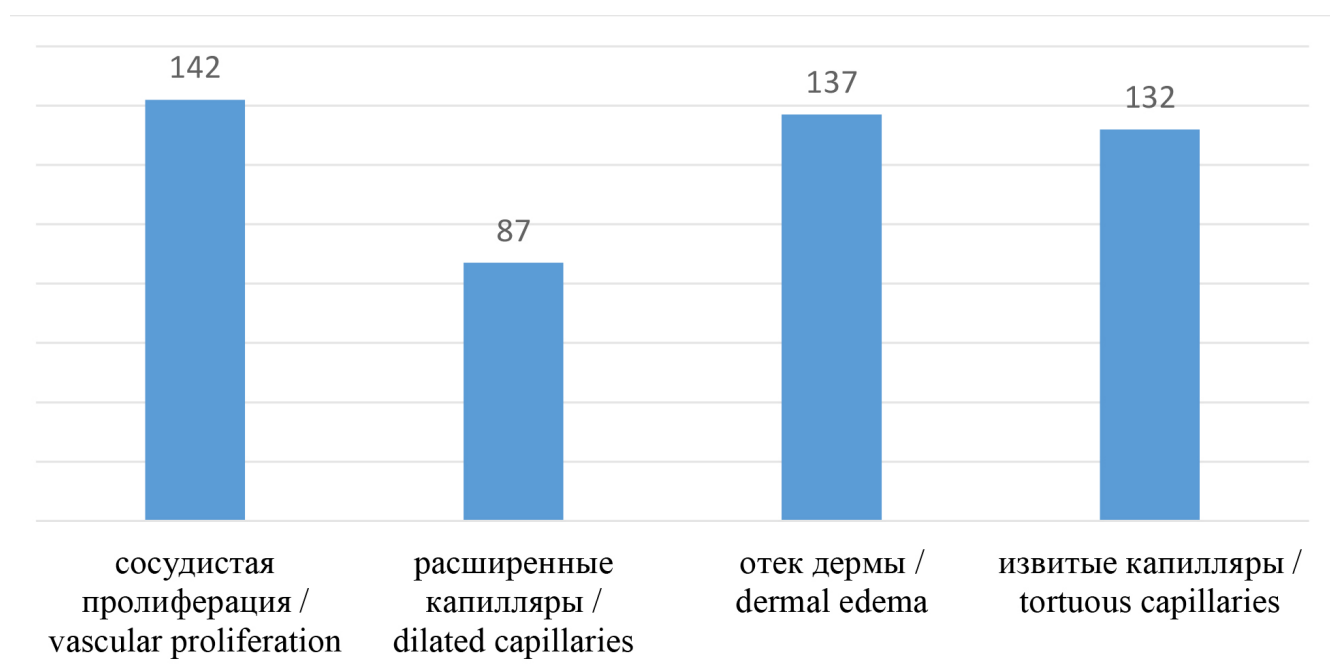


Рисунок 2. Гистологические изменения в дерме у больных с псориазом

Figure 2. Histological changes in the dermis in patients with psoriasis

дерме), умеренно-выраженная степень (выявление 6-7-ми гистологических признаков в эпидермисе и 2-3-х признаков в дерме), сильно выраженная степень нарушений (выявление 9-ти гистологических признаков в эпидермисе и 4-х признаков в дерме). В результате проведенных исследований было выявлено, что в 94 (66,2%) случаях выявлялась слабо выраженная степень гистологических изменений псориаза, у 36 (25,2%) больных – умеренно выраженная степень и у 12 (8,5%) – выраженная степень гистологических изменений (рисунок 3).

Как видно из рисунка 3, у больных с низким ИК частота выявления слабо выраженной степени гистологических изменений в 1,2 раза больше, чем у больных со средним ИК (63/82; 76,8% против 29/45; 64,4% случаев) и в 5,8 раза выше, чем у больных с высоким ИК (63/82; 76,8% против 2/15; 13,3% случаев).

Обсуждение. В зарубежной литературе также приводятся сведения об особенностях гистологических проявлений псориаза в зависимости от клинической формы данного заболевания и давно-

1-2 features in the dermis), moderate (6-7 histological features in the epidermis and 2-3 features in the dermis), and severe (9 histological features in the epidermis and 4 features in the dermis). As a result of the conducted studies, it was revealed that in 94 (66.2%) cases a mild degree of histological changes in psoriasis was detected, in 36 (25.2%) patients a moderate degree was detected, and in 12 (8.5%) cases a severe degree of histological changes was detected (Figure 3).

As can be seen from Figure 3, in patients with low IC, the frequency of detection of mild histological changes is 1.2 times higher than in patients with medium IC (63/82; 76.8% versus 29/45; 64.4% of cases) and 5.8 times higher than in patients with high IC (63/82; 76.8% versus 2/15; 13.3% of cases).

Discussion. Foreign literature also provides information on the characteristics of the histological manifestations of

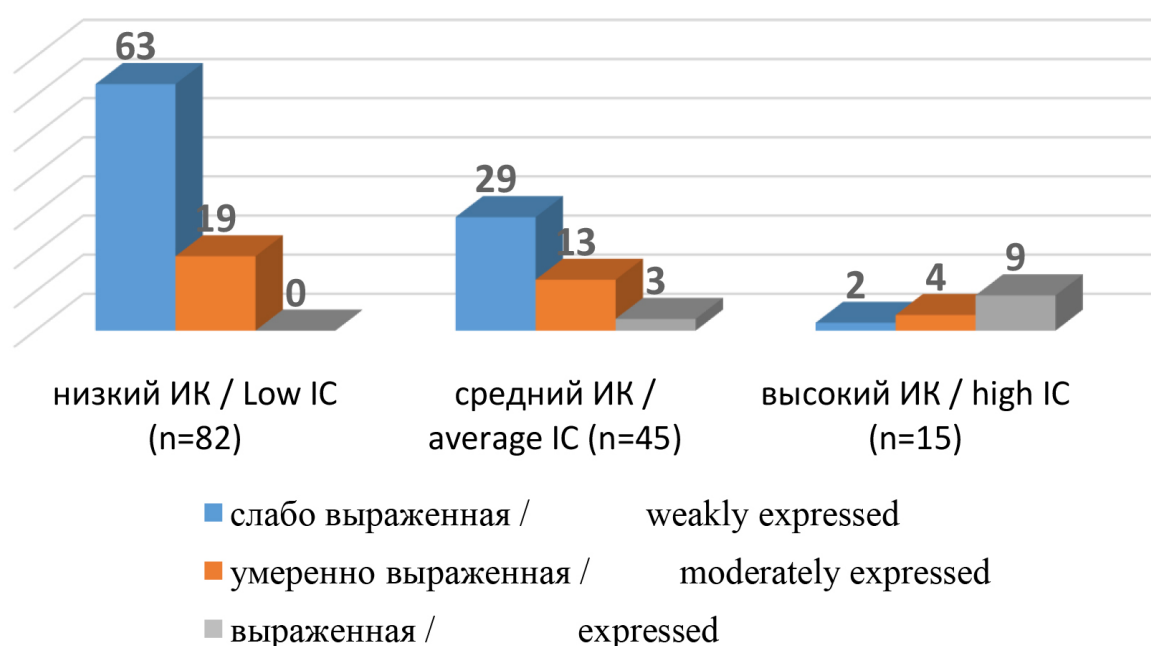


Рисунок 3. Степени выраженности гистологических признаков у больных с псориазом (n=142)

Figure 3. The severity of histological signs in patients with psoriasis (n=142)

сти псориатического процесса [13, 14]. При выявлении особенностей гистологических проявлений различных форм псориаза некоторые исследователи установили, что более выраженные проявления гиперкератоза и акантоза наблюдаются при каплевидной форме псориаза по сравнению с вульгарной формой [15]. Кроме того, при этой форме отмечается выраженная экссудация, внутриклеточный отек и экзоцитоз по типу феномена «папиллярных брызг» [7]. Другие исследователи выявили, что при каплевидном псориазе, протекающем на фоне экссудации морфологические признаки, не всегда являются типичными, а наиболее четкие гистологические проявления псориаза выявляются в очагах с развитыми шелушащимися папулезными элементами [8]. В литературе приводятся данные ретроспективного анализа биопсийных исследований кожи больных с псориазом и другими воспалительными дерматозами, которые позволили выделить признаки высокой, умеренной и низкой диагностической значимости [5]. Приводятся данные о том, что нейтрофилы в роговом слое и спонгиоз могут наблюдаться при таких инфекционных заболеваниях, как дерматофития и кандидоз. В других исследованиях выявленные признаки гиперплазии эпидермиса, лимфоцитарный экзоцитоз и спонгиоз в сочетании с вертикальной ориентацией дермального коллагена были обнаружены у больного псориазиформным дерматитом. Есть исследования, в которых установлено, что экссудативные клинические формы дерматоза часто сочетаются с такими коморбидными состояниями, как поражениями костно-суставного аппарата [6].

Заключение. Таким образом, нами выявлено, что коморбидные заболевания у детей и подростков, страдающих псориазом, отражаются на гистологических проявлениях дерматоза. Псориаз у детей до настоящего времени продолжает оставаться актуальной проблемой дермато-

psoriasis depending on the clinical form of the disease and the duration of the psoriatic process [13, 14]. When identifying the characteristics of the histological manifestations of various forms of psoriasis, some researchers have found that more pronounced manifestations of hyperkeratosis and acanthosis are observed in the guttate form of psoriasis compared to the vulgar form [15]. In addition, this form is characterized by pronounced exudation, intracellular edema and exocytosis similar to the “papillary splash” phenomenon [7]. Other researchers have found that in guttate psoriasis, occurring against a background of exudation, morphological signs are not always typical, and the most distinct histological manifestations of psoriasis are detected in lesions with developed scaly papular elements [8]. The literature provides data from a retrospective analysis of skin biopsy studies of patients with psoriasis and other inflammatory dermatoses, which made it possible to identify features of high, moderate, and low diagnostic significance [5]. Data are provided indicating that neutrophils in the stratum corneum and spongiosis can be observed in infectious diseases such as dermatophytosis and candidiasis. In other studies, signs of epidermal hyperplasia, lymphocytic exocytosis, and spongiosis in combination with vertical orientation of dermal collagen were detected in a patient with psoriasiform dermatitis. There are studies that have established that exudative clinical forms of dermatosis are often combined with comorbid conditions such as lesions of the musculoskeletal system [6].

Conclusion. Thus, we have found that comorbid conditions in children and adolescents with psoriasis are reflected in the histological manifestations of the dermatosis. Psoriasis in children continues to be a pressing issue in dermatology, as children's

логии, так как детский организм имеет особенности как в структурных проявлениях кожи, так и в функциональных особенностях органов и систем, которые влияют на течение данного дерматоза.

ЛИТЕРАТУРА

1. Авдеюк К.Э., Кухта К. Р., Макаричкова К.К. Особенности течения псориаза в детском возрасте. Сборник статей конференции молодых учёных и студентов, посвященной году науки и технологий. Екатеринбург. 2021; 720-723.
2. Адашкевич В.П., Катина М.А. Клинические особенности псориаза у детей и подростков. Педиатрия. 2018; 2: 83–88.
3. Soh C.H., Hassan S.W.U., Sacre J., Maier A.B. Morbidity Measures Predicting Mortality in Inpatients: A Systematic Review. Journal of the American Medical Directors Association. 2020; 21(4): 462-468.
4. Сидоренко О.А., Анисимова Л.А., Старостенко В.В., Гребенникова С.В. Трудности диагностики псориаза в детском возрасте. Вестник дерматологии и венерологии. 2024;100(3):80–86.
5. Тлиш М.М., Сычева А.В., Сычева Н.Л., Осмоловская П.С. Биопсийная диагностика кожи при клинимо-морфологической верификации воспалительного дерматоза. РМЖ. 2023; 2: 58-61.
6. Зыкова О.С., Соболевская И.С., Мяделец О.Д. Некоторые клинимо-патоморфологические особенности кожи при псориазе. Достижения фундаментальной, клинической медицины и фармации. 2016; 45-47.
7. Сикорская Т.А., Бич Т.А., Лукьянов А.М. Микробассоциированные формы псориаза: клинимо-морфологические характеристики. 2022; 35с
8. Сычева Н. Особенности клинического течения и биопсийная диагностика каплевидного псориаза. Врач. 2015; 2: 52-54.
9. Park J.H., Park Y.J., Kim S.K., Kwon J.E.,

bodies have unique characteristics in both the structural manifestations of the skin and the functional characteristics of their organs and systems, which influence the course of this dermatosis.

REFERENCES

1. Avdeyuk K.E., Kukhta K.R., Makarchikova K.K. Peculiarities of the course of psoriasis in childhood. Collection of articles from the conference of young scientists and students dedicated to the Year of Science and Technology. Ekaterinburg. 2021; 720-723.
2. Adaskevich V.P., Katina M.A. Clinical features of psoriasis in children and adolescents. Pediatrics. 2018; 2: 83–88.
3. Soh C.H., Hassan S.W.U., Sacre J., Maier A.B. Morbidity Measures Predicting Mortality in Inpatients: A Systematic Review. Journal of the American Medical Directors Association. 2020; 21(4): 462–468.
4. Sidorenko O.A., Anisimova L.A., Starostenko V.V., Grebennikova S.V. Difficulties in diagnosing psoriasis in childhood. Bulletin of dermatology and venereology. 2024;100(3):80–86.
5. Tlish M.M., Sycheva A.V., Sycheva N.L., Os-molovskaya P.S. Biopsy diagnostics of skin in clinical and morphological verification of inflammatory dermatosis. RMJ. 2023; 2: 58–61.
6. Zykova O.S., Sobolevskaya I.S., Myadelets O.D. Some clinical and pathomorphological features of the skin in psoriasis. Achievements of fundamental, clinical medicine and pharmacy. 2016; 45–47.
7. Sikorskaya T.A., Bich T.A., Lukyanov A.M. Microbe-associated forms of psoriasis: clinical and morphological characteristics. 2022; 35с
8. Sycheva N. Features of the clinical course

- Kang H.Y., Lee E.S., Choi J.H., Kim Y.C. Histopathological Differential Diagnosis of Psoriasis and Seborrheic Dermatitis of the Scalp. *Ann Dermatol.* 2016;28(4):427-32. doi: 10.5021/ad.2016.28.4.427.
10. Ferreli C., Pinna A. L., Pilloni L., Tomasini C. F., Rongioletti F. Histopathological aspects of psoriasis and its uncommon variants. *Giornale italiano di dermatologia e venereologia: organo ufficiale, Societa italiana di dermatologia e sifilografia* 2017; 153(2): 173-184.
11. Бакулев А.Л. Псориаз: клинические особенности, факторы риска и ассоциированные коморбидные состояния. *Клиническая фармакология и терапия.* 2019;28(1):35-39.
12. Ukonu B.A., Ibekwe P.U., Abimiku B.A. Clinicopathological Correlate of Papulosquamous Skin Disorder in a Tertiary Health Care. *Journal of Advances in Medicine and Medical Research.* 2020; 32:54-65.
13. Губанова С. Г., Амбарчян Э. Т., Намазова-Баранова Л. С., Вишнева Е. А., Зеленкова И. В., Ганковский В. А., Иванчиков В. В. Потенциальное влияние некоторых факторов на течение псориаза у детей. *Педиатрическая фармакология.* 2024; 21(3): 256-262.
14. Сатаева Л. Ю., Каширина А. И., Майорова А. П. Системная терапия псориаза в детском возрасте: актуальность, цели и современные подходы. *Вестник науки.* 2025; 2(3 (84)): 560-570.
15. Хубиева Д. Р., Хубиева Э. Р. Псориаз и его влияние на организм человека. *Медицина. Социология. Философия. Прикладные исследования.* 2024; 4: 120-123.
- and biopsy diagnosis of guttate psoriasis. *Doctor.* 2015; 2: 52-54.
9. Park J.H., Park Y.J., Kim S.K., Kwon J.E., Kang H.Y., Lee E.S., Choi J.H., Kim Y.C. Histopathological Differential Diagnosis of Psoriasis and Seborrheic Dermatitis of the Scalp. *Ann Dermatol.* 2016;28(4):427-32. doi: 10.5021/ad.2016.28.4.427.
10. Ferreli C., Pinna A. L., Pilloni L., Tomasini C. F., Rongioletti F. Histopathological aspects of psoriasis and its uncommon variants. *Italian Journal of Dermatology and Venereal Diseases: Official Organs, Societa italiana di dermatologia e sifilografia* 2017; 153(2): 173-184.
11. Bakulev A. L. Psoriasis: Clinical Features, Risk Factors, and Associated Comorbid Conditions. *Clinical Pharmacology and Therapy.* 2019; 28(1):35-39.
12. Ukonu B. A., Ibekwe P. U., Abimiku B. A. Clinicopathological Correlate of Papulosquamous Skin Disorder in a Tertiary Health Care. *Journal of Advances in Medicine and Medical Research.* 2020; 32:54-65.
13. Gubanova S. G., Ambarchyan E. T., Namazova-Baranova L. S., Vishneva E. A., Zelenkova I. V., Gankovsky V. A., Ivanchikov V. V. Potential influence of some factors on the course of psoriasis in children. *Pediatric Pharmacology.* 2024; 21(3): 256-262.
14. Sataeva, L. Yu., Kashirina, A. I., Mayорова, A. P. Systemic therapy of psoriasis in children: relevance, goals, and modern approaches. *Vestnik nauki.* 2025; 2 (3 (84)): 560-570.
15. Khubieva D. R., Khubieva E. R. Psoriasis and its impact on the human body. *Medicine. Sociology. Philosophy. Applied research.* 2024; 4: 120-123.

ФИНАНСИРОВАНИЕ

Финансовой поддержки не было.

КОНФЛИКТ ИНТЕРЕСОВ

Авторы заявляют об отсутствии конфликта интересов.

ИНФОРМАЦИЯ ОБ АВТОРАХ:

***Сафаров Шохрух Абдурахмонович** – докторант PhD кафедры дерматовенерологии имени профессора П.Т. Зоирова ГОУ “Таджикский государственный медицинский университет им. Абуали ибни Сино”, Душанбе, Таджикистан.

E-mail: shohrukh.tj96@mail.ru

http://orcid.org/ 0000-0003-1469-6750

Мухамадиева Кибриёхон Мансуровна – доктор медицинских наук, профессор, заведующая дерматовенерологии имени профессора П.Т. Зоирова ГОУ “Таджикский государственный медицинский университет им. Абуали ибни Сино” Душанбе, Таджикистан.

E-mail: kibriyo_67@mail.ru

http://orcid.org/0000-0002-4264-2816

Валиева Мухаббат Сайдалиевна – кандидат медицинских наук, доцент кафедры дерматовенерологии имени профессора Зоирова П.Т. ГОУ «ТГМУ им. Абуали ибни Сино»,

e-mail: muhabbat_v71@mail.ru

http://orcid.org/ 0000-0001-8702-0968

Бозоров Савриддин Сулаймонович – ассистент кафедры дерматовенерологии имени профессора Зоирова П.Т. ГОУ «ТГМУ им. Абуали ибни Сино», доктор PhD

E-mail: savriddin_tj@mail.ru

http://orcid.org/ 0000-0003-0426-8656

***Адрес для корреспонденции.**

FINANCING

There was no financial support.

CONFLICT OF INTERESTS

The authors declare no conflict of interest.

AUTHORS' INFORMATION:

***Safarov Shohrukh Abdurakhmonovich** – PhD candidate, Department of Dermatovenereology named after Professor P.T. Zoirov, State Educational Institution “Avicenna Tajik State Medical University”, Dushanbe, Tajikistan.

E-mail: shohrukh.tj96@mail.ru

http://orcid.org/ 0000-0003-1469-6750

Mukhamadieva Kibriyokhon Mansurovna – Doctor of Medical Sciences, Professor, Head of the Department of Dermatovenereology named after Professor P.T. Zoirov, State Educational Institution “Tajik State Medical University named after Avicenna”, Dushanbe, Tajikistan.

E-mail: kibriyo_67@mail.ru

http://orcid.org/0000-0002-4264-2816

Valieva Mukhabbat Saidaliyevna – Candidate of Medical Sciences, Associate Professor of the Department of Dermatovenereology named after Professor P.T. Zoirov. State educational institution “TSMU named after. Abuali ibni Sino”,

e-mail: muhabbat_v71@mail.ru

http://orcid.org/ 0000-0001-8702-0968

Savriddin Sulaimonovich Bozorov – Assistant Professor, Department of Dermatovenereology named after Professor P.T. Zoirov, Avicenna Tatar State Medical University, PhD

e-mail: savriddin_tj@mail.ru

http://orcid.org/ 0000-0003-0426-8656

***Address for correspondence.**

ВЛИЯНИЕ ПЛАЗМОТЕРАПИИ НА ИММУННЫЙ СТАТУС БОЛЬНЫХ С ВИТИЛИГО

Ф.М. Рахмонов, К.М. Мухамадиева, М.С. Валиева

*Кафедра дерматовенерологии имени профессора Зоирова П.Т. ГОУ “Таджикский
государственный медицинский университет им. Абуали ибни Сино”, Душанбе,
Таджикистан*

Цель исследования. Изучение влияния плазмотерапии на показатели иммунного статуса у больных витилиго.

Материал и методы. Обследовали 115 пациентов с диагнозом витилиго в возрасте от 25 до 44 лет. Мужчин – 43, женщин – 72. Несегментарное витилиго (НСВ) наблюдалось у 50 (43,5%) больных, сегментарное витилиго – у 65 (56,5%) пациентов. Изучали показатели CD3,4,8,95, иммунорегуляторный индекс (ИРИ), содержание интерлейкина - 6 (ИЛ-6) до и после проведения плазмотерапии. Группу сравнения составили 20 здоровых людей рандомизированных по полу и возрасту.

Результаты. Изменения иммунного статуса были выявлены у 98 (85,2%) больных, из которых 50/98;51,0% случаев составили больные с НСВ и 48/98;49,0% - СВ. Положительная динамика после применения плазмотерапии отражалась на показателях CD3, CD4 и CD8 и ИРИ. Выявлена нормализация показателей CD20 и CD95, особенно у больных с СВ, у которых наблюдалась выраженная динамика снижения уровня иммуноглобулина G. Показатель ИЛ-6 у больных с СВ снизился в 1,3 раза больше, чем у больных с НСВ. Применение плазмотерапии приводит к восстановлению иммунных показателей у 72/98;73,5% больных, страдающих витилиго. При этом у больных с СВ улучшение иммунных показателей наблюдалось в 1,2 раза чаще, чем у больных с НСВ (39/48;81,3% против 33/50%;66,0% случаев).

Заключение. Плазмотерапия может быть рекомендована в качестве эффективного и безопасного дополнения к комплексной терапии витилиго с целью иммунной коррекции и замедления прогрессирования депигментации, особенно при сегментарной форме.

Ключевые слова: сегментарное витилиго, несегментарное витилиго, иммунный статус, плазмотерапия

Для цитирования: Рахмонов Ф.М., Мухамадиева К.М., Валиева М.С. Влияние плазмотерапии на иммунный статус больных с витилиго // *Пластическая хирургия и восстановительная хирургия*. 2025. Т.1, №2. С. 76-87. <https://doi.org/10.65197/3106-4035-2025-1-2-76-87>

EFFECT OF PLASMATHERAPY ON THE IMMUNE STATUS OF PATIENTS WITH VITILIGO

F.M. Rakhmonov, K.M. Mukhamadieva, M.S. Valieva

Department of dermatovenereology named after Professor Zoirov P.T., Avicenna Tajik State Medical University, Dushanbe, Tajikistan

Objective. To study the effect of plasmatherapy on immune status indicators in patients with vitiligo.

Materials and methods. A total of 115 patients aged 25 to 44 years with a diagnosis of vitiligo were examined, including 43 men and 72 women. Non-segmental vitiligo (NSV) was observed in 50 patients (43.5%), while segmental vitiligo (SV) was present in 65 patients (56.5%). The study assessed CD3, CD4, CD8, CD95 markers, the immunoregulatory index (IRI), and interleukin-6 (IL-6) levels before and after plasmatherapy. A control group of 20 healthy individuals matched by sex and age was used for comparison.

Results. Changes in immune status were detected in 98 patients (85.2%), including 50 with NSV (51.0%) and 48 with SV (49.0%). Positive dynamics after plasmatherapy were reflected in improvements of CD3, CD4, CD8, and IRI values. Normalization of CD20 and CD95 levels was observed, especially in SV patients, who also showed a marked decrease in immunoglobulin G levels. IL-6 levels in SV patients decreased 1.3 times more than in NSV patients. Plasmatherapy led to restoration of immune parameters in 72 patients (73.5%). Improvement in immune indicators was 1.2 times more frequent in SV patients than in NSV patients (81.3% vs. 66.0%, respectively).

Conclusions. Plasmatherapy can be recommended as an effective and safe adjunct to comprehensive vitiligo treatment for immune correction and slowing depigmentation progression, particularly in the segmental form.

Keywords: segmental vitiligo, non-segmental vitiligo, immune status, plasmatherapy,

For citation: Rakhmonov F.M., Mukhamadieva K.M., Valieva M.S. The influence of plasma therapy on the immune status of patients with vitiligo // Plastic surgery and reconstructive surgery. 2025. Vol. 1, No. 2. P. 76-87. <https://doi.org/10.65197/3106-4035-2025-1-2-76-87>

Актуальность. Известно, что витилиго является хроническим аутоиммунным заболеванием, характеризующимся деструкцией меланоцитов и появлением на коже депигментных пятен. В основе аутоиммунного патогенеза витилиго лежит повреждение меланоцитов под действием активированных Т-лимфоцитов и провоспалительных цитокинов [1]. В литературе приводятся данные о таких изменениях иммунного статуса у больных витилиго, как нейтрофильный лейкоцитоз, низкое содержание натуральных киллеров с цитолитической активностью и нарушение их баланса в субпопуляционном составе, угнетение пролиферативной активности лимфоцитов. В связи с этим, основным направлением терапии витилиго является восстановление иммунного статуса и стимуляция регенерации меланоцитов [1,2]. В последнее время в дерматологии и регенеративной медицине широко используется метод плазмотерапии, основанный на использовании аутологичной плазмы крови, которая способствует неоколлагенезу, ангиогенезу, общей пролиферации стволовых клеток и ремоделированию мягких тканей [3,4,5]. В литературе имеются данные о клинической эффективности лечения больных витилиго аутологичной плазмой крови в комплексе с ультрафиолетовым облучением [1,3]. В других исследованиях доказана эффективность применения плазмотерапии в комплексе с CO₂ лазером, которая оказалась эффективнее традиционных методов терапии. Авторы считают, что внутривенные инъекции аутологичной плазмы крови можно рассматривать в качестве эффективного, безопасного и экономически выгодного метода для лечения витилиго [5,6,7]. В отношении влияния плазмотерапии на показатели иммунного статуса, в литературе приводятся сведения о том, что при использовании данного

Relevance. Vitiligo is a chronic autoimmune disease characterized by the destruction of melanocytes and the appearance of depigmented spots on the skin. The autoimmune pathogenesis of vitiligo is based on damage to melanocytes under the influence of activated T-lymphocytes and proinflammatory cytokines [1]. The literature provides data on such changes in the immune status in patients with vitiligo as neutrophilic leukocytosis, low levels of natural killers with cytolytic activity and an imbalance in their subpopulation composition, suppression of the proliferative activity of lymphocytes. In this regard, the main direction of vitiligo therapy is the restoration of the immune status and stimulation of melanocyte regeneration [1,2]. Recently, plasma therapy, based on the use of autologous blood plasma, has been widely used in dermatology and regenerative medicine. This method promotes neocollagenesis, angiogenesis, general proliferation of stem cells, and soft tissue remodeling [3,4,5]. The literature contains data on the clinical efficacy of treating patients with vitiligo with autologous blood plasma in combination with ultraviolet irradiation [1,3]. Other studies have proven the effectiveness of plasma therapy in combination with a CO₂ laser, which turned out to be more effective than traditional methods of therapy. The authors believe that intradermal injections of autologous blood plasma can be considered an effective, safe, and cost-effective method for the treatment of vitiligo [5,6,7]. Regarding the effect of plasma therapy on immune status indicators, the literature provides information that when using this method, there is a release of mediators and modulators of inflammation, since platelets can release numerous

метода происходит высвобождение медиаторов и модуляторов воспаления, так как тромбоциты могут высвобождать многочисленные противовоспалительные цитокины, такие как антагонист рецептора IL-1, рецептор растворимого фактора некроза опухоли (ФНО) IL-4, IL-10, IL-13 [4,7,8]. Доказано, что плазматерапия обладает иммуномодулирующим эффектом, так как аутологичная плазма крови содержит высокий уровень противовоспалительных цитокинов, которые могут снижать активность Т-лимфоцитов и подавлять локальное воспаление в коже, что приводит к уменьшению аутоиммунной агрессии [7,8].

Цель исследования. Изучение влияния плазматерапии на показатели иммунного статуса у больных витилиго.

Материал и методы. Под наблюдением находилось 115 пациентов с диагнозом витилиго в возрасте от 25 до 44 лет. Мужчин – 43, женщин – 72. Несегментарное витилиго (НСВ) наблюдалось у 50 (43,5%) больных, сегментарное витилиго – у 65 (56,5%) пациентов. У всех обследованных больных была диагностирована стационарная стадия витилиго. Количественное содержание CD3, CD4, CD8 и CD20-лимфоцитов, CD95, определялось методом иммунофлуоресценции «Статус» с использованием набора моноклональных и поликлональных антител, содержание в сыворотке крови ИЛ-6 в сыворотке крови определяли методом иммуноферментного анализа с помощью набора ООО «Цитокин» (Россия). С целью выполнения плазматерапии кровь брали из локтевой вены больного. Объем крови зависел от площади поражения и колебался в пределах от 20 до 100 мл. После взятия крови, проводилось центрифугирование, а с целью профилактики агрегации в ней, добавлялись минимальные дозы гепарина. С помощью аппарата Дермапен (ручка-манипула), обогащён-

anti-inflammatory cytokines, such as IL-1 receptor antagonist, soluble tumor necrosis factor (TNF) receptor IL-4, IL-10, IL-13 [4,7,8]. It has been proven that plasma therapy has an immunomodulatory effect, since autologous blood plasma contains a high level of anti-inflammatory cytokines that can reduce the activity of T-lymphocytes and suppress local inflammation in the skin, which leads to a decrease in autoimmune aggression [7,8].

Purpose of the study. Study of the effect of plasma therapy on immune status indicators in patients with vitiligo.

Material and methods. The study included 115 patients diagnosed with vitiligo aged 25 to 44 years. There were 43 men and 72 women. Non-segmental vitiligo (NSV) was observed in 50 (43.5%) patients, segmental vitiligo – in 65 (56.5%) patients. All examined patients were diagnosed with the stationary stage of vitiligo. The quantitative content of CD3, CD4, CD8 and CD20 lymphocytes, CD95, was determined by the Status immunofluorescence method using a set of monoclonal and polyclonal antibodies, the content of IL-6 in the serum was determined by the enzyme immunoassay method using a Cytokine LLC kit (Russia). For the purpose of performing plasma therapy, blood was taken from the patient's cubital vein. The blood volume depended on the affected area and ranged from 20 to 100 ml. After blood collection, centrifugation was performed, and minimal doses of heparin were added to prevent aggregation. Using a Dermapen device (handle-manipulator), platelet-rich plasma was injected intradermally to a depth of 4 mm at a rate of 0.1 ml/cm² into the depigmented area at a distance of 1.5 cm. The procedure was performed at intervals of 7 days in a total

ная тромбоцитами плазма вводилась внутривенно на глубину 4 мм в количестве 0,1мл/см² в зону депигментации на расстоянии через каждые 1,5 см. Процедура проводилась с интервалом в 7 дней в количестве 10 сеансов. Оценка иммунных показателей проводилась до проведения плазмотерапии и через месяц после проведенной терапии. Группу сравнения составили 20 здоровых людей рандомизированных по полу и возрасту. Статистическая обработка проводилась с использованием программы «Statistica 10» (StatSoft Inc., США) с использованием критериев Манна-Уитни, Крускала-Уоллиса и Вилкоксона. Различия считались статистически значимыми при $p < 0,05$.

Результаты исследования. До начала терапии изменения иммунного статуса

of 10 sessions. Immune parameters were assessed before plasma therapy and one month after the therapy. The comparison group consisted of 20 healthy individuals randomized by gender and age. Statistical processing was performed using the Statistica 10 program (StatSoft Inc., USA) using the Mann-Whitney, Kruskal-Wallis, and Wilcoxon tests. Differences were considered statistically significant at $p < 0.05$.

Results of the study. Before the start of therapy, changes in the immune status were detected in 98 (85.2%) patients, of which 50/98; 51.0% of cases were patients with NSV and 48/98; 49.0% - SV. The most pronounced disturbances of the immune status were observed in patients with NSV. Immune disturbances were characterized

Таблица 1 Динамика показателей иммунного статуса до и после применения плазмотерапии

Показатель / Indicator	Контрольная группа / Control group (n=20)	Исходные значения / Initial values	Через месяц после лечения / One month after treatment		
			HCB (n=50)	CB (n=65)	
CD ₃ (%)	66,9±2,4	57,72,0	58,5±	64,5±	<0,05
CD ₄ (%)	38,9±1,5	37,31,8	37,9±	38,2±	>0,05
CD ₈ (%)	19,7±	18,7±	18,9±	19,3±	>0,05
ИРИ (CD ₄ /CD ₈)	1,9±	2,01,5	2,0±	1,9±	>0,05
CD ₂₀ (%)	21,2±1,5	22,91,8	22,2±	21,5±1,5	>0,05
Апоптоз CD ₉₅	26,4±0,1	29,71,2	28,7±	27,2±	<0,05
Ig A (г/мл)	1,7±0,2	1,9±0,1	1,8±0,1	1,8±0,2	>0,05
Ig M (г/мл)	1,8±0,2	2,1±0,01	1,9±0,01	1,9±0,01	>0,05
IgG (г/мл)	9,7±0,74	12,5 ±0,16	11,2 ±0,16	10,5 ±0,16	<0,05

Примечание: p – статистическая значимость различия показателей между всеми группами (по H-критерию Крускала-Уоллиса); * $p < 0,05$, *8 $p < 0,01$ – при сравнении с исходными значениями (по T-критерию Вилкоксона)

Note: p – statistical significance of the difference in indicators between all groups (according to the Kruskal-Wallis H-test); * $p < 0.05$, *8 $p < 0.01$ – when compared with the initial values (according to the Wilcoxon T-test)

были выявлены у 98 (85,2%) больных, из которых 50/98;51,0% случаев составили больные с НСВ и 48/98;49,0% - СВ. Наиболее выраженные нарушения иммунного статуса наблюдались у больных с НСВ. Иммунные нарушения характеризовались снижением показателей Т-популяции CD3, CD4 и CD8, что тотражалось на показателях иммунорегуляторного индекса (ИРИ), который составил $2,0 \pm 1,5$, то есть был выше контрольных значений ($1,9 \pm 2,0$) (таблица 1).

Как видно на таблице 1, у больных с НСВ, так и СВ наблюдался высокий показатель CD95, что указывало на активацию апоптоза, способствующего гибели меланоцитов и прогрессированию депигментации. Нарушения гуморального иммунитета проявлялись повышением CD20 и уровней иммуноглобулинов по сравнению с контрольной группой, что указывало на активацию данного звена иммунитета, и доказывало аутоиммунный характер заболевания. Несмотря на то, что через месяц после проведения плазматерапии не наблюдалось полного восстановления иммунных показателей до контрольных значений, однако наиболее выраженная положительная динамика улучшения показателей клеточного и гуморального иммунитета наблюдалась в группе больных с СВ.

Положительная динамика после применения плазматерапии отражалась на показателе CD3, который достоверно увеличился у больных с СВ ($64,5 \pm 1,8$, $p < 0,05$). Уровни CD4 и CD8 у больных были умеренно снижены, но незначительно отличались от нормы ($p > 0,05$). Показатель ИРИ до лечения был слегка повышен ($2,0 \pm 1,5$), особенно у больных с НСВ. Данный показатель после терапии нормализовался у СВ и составил ($1,9 \pm 2,0$), что указывало на частичное восстановление у них иммунного баланса. Была выявлена нормализация показателей CD20, особенно у больных с СВ

by a decrease in the T-population CD3, CD4 and CD8, which was reflected in the immunoregulatory index (IRI), which amounted to 2.0 ± 1.5 , that is, it was higher than the control values (1.9 ± 2.0) (Table 1).

As shown in Table 1, patients with both NSV and SV had high CD95 levels, indicating activated apoptosis, which contributes to melanocyte death and depigmentation progression. Humoral immunity impairments were manifested by elevated CD20 and immunoglobulin levels compared to the control group, indicating activation of this immune system and confirming the autoimmune nature of the disease. Although complete restoration of immune parameters to control values was not observed one month after plasma therapy, the most pronounced positive dynamics in improving cellular and humoral immunity were observed in the SV group.

The positive dynamics after plasma therapy were reflected in the CD3 count, which significantly increased in patients with SV (64.5 ± 1.8 , $p < 0.05$). CD4 and CD8 levels in patients were moderately reduced but not significantly different from the norm ($p > 0.05$). The IRI index before treatment was slightly elevated (2.0 ± 1.5), especially in patients with NSV. This index normalized in SV after therapy and amounted to (1.9 ± 2.0), indicating partial restoration of their immune balance. Normalization of CD20 indices was revealed, especially in patients with SV ($21.5 \pm 1.5\%$), which corresponded to the control values. However, in patients with NSV, the CD20 index decreased compared to the baseline index from $22.9 \pm 1.8\%$ to $22.2 \pm 1.2\%$, but did not reach the control index ($21.2 \pm 1.5\%$). The most significant decrease in CD95 after therapy was observed in patients with SV

($21,5 \pm 1,5\%$), что соответствовало контрольным значениям. Однако, у больных с НСВ показатель CD20 снизился по сравнению с исходным показателем от $22,9 \pm 1,8\%$ до $22,2 \pm 1,2\%$, но не достиг контрольных показателей ($21,2 \pm 1,5\%$). Наиболее значимое снижение CD95 после терапии наблюдалось у больных с СВ (с $29,7 \pm 1,2\%$ до $27,2 \pm 2,0\%$; $p < 0,05$), но у больных с НСВ снизился лишь до $28,7 \pm 2,1\%$. Однако, как при НСВ, так и при СВ, показатель CD95 не достиг контрольных значений. Выраженная динамика снижения уровня иммуноглобулина G также наблюдалась у больных с СВ, а уровни IgA и IgM не показали достоверных изменений.

Было проанализировано влияние плазматерапии на содержание провоспалительного интерлейкина 6 (ИЛ-6). Исходный уровень ИЛ-6 как у больных с НСВ, так и СВ был повышен по сравнению с контрольной группой (таблица 2).

Как видно из таблицы 2, после проведенной терапии показатель ИЛ-6 сни-

(from $29.7 \pm 1.2\%$ to $27.2 \pm 2.0\%$; $p < 0.05$), but in patients with NSV it decreased only to $28.7 \pm 2.1\%$. However, in both NSV and SV, the CD95 index did not reach control values. A significant decrease in immunoglobulin G levels was also observed in patients with SV, while IgA and IgM levels showed no significant changes.

The effect of plasma therapy on proinflammatory interleukin 6 (IL-6) levels was analyzed. Baseline IL-6 levels were elevated in both NSV and SV patients compared to the control group (Table 2).

As can be seen from Table 2, after the therapy, the IL-6 level decreased in both patients with NSV and SV. However, in patients with SV, the IL-6 level decreased 1.3 times more than in patients with NSV (3.01 ± 0.3 pg/ml versus 3.87 ± 0.4 pg/ml) ($p < 0.05$).

The studies revealed that the use of plasma therapy leads to the restoration of immune parameters in 72/98 (73.5%)

Таблица 2. Содержание интерлейкина -6 до и после применения плазмотерапии	Table 2. Interleukin-6 content before and after plasma therapy
Группа больных / Group of patients	ИЛ-6 (пг/мл)
контроль / control	2,28±1,2
НСВ (n=50)	
До лечения / Before treatment	4,12±0,5
Через месяц после лечения / One month after treatment	3,87±
p	<0,05
СВ (n=65)	
До лечения / Before treatment	4,15±0,5
Через месяц после лечения / One month after treatment	3,01±
p	<0,05

Примечание: p – статистическая значимость различия показателей до и после лечения (по Т-критерию Вилкоксона); * $p < 0,05$ – при сравнении с таковыми показателями в I группе (по U-критерию Манна-Уитни).

Note: p – statistical significance of the difference in indicators before and after treatment (according to the Wilcoxon T-test); * $p < 0.05$ – when compared with such indicators in group 1 (according to the Mann-Whitney U-test).

зился как у больных с НСВ, так и с СВ, однако, у больных с СВ уровень ИЛ-6 снизился в 1,3 раза больше, чем у больных с НСВ ($3,01 \pm 0,3$ пг/мл против $3,87 \pm 0,4$ пг/мл) ($p < 0,05$).

В результате проведенных исследований было выявлено, что применение плазмотерапии приводит к восстановлению иммунных показателей у 72/98; 73,5% больных, страдающих витилиго. При этом у больных с СВ улучшение иммунных показателей наблюдалось в 1,2 раза чаще, чем у больных с НСВ (39/48; 81,3% против 33/50%; 66,0% случаев). Иммуномодулирующий эффект плазмотерапии наиболее выражен при лечении больных СВ и характеризуется восстановлением Т-клеточного иммунитета (повышение CD3), снижением активности апоптоза (снижение CD95) и нормализацией ИРИ. Эти изменения указывают на потенциальную эффективность применения аутологичной плазмы крови, которая доказала при лечении данной патологии иммуномодулирующий эффект. По нашему мнению, включение плазмотерапии в комплексное лечение больных витилиго будет эффективным, так как за счет снижения активации клеточного и гуморального звеньев иммунитета происходит снижение гибели меланоцитов и замедляется прогрессирование дерматоза.

Обсуждение. Методика плазмолифтинга является одной из самых простых и многообещающих в современной восстановительной медицине [9, 10]. Методика применения обогащённой тромбоцитами плазмы крови применяется в пластической хирургии, травматологии, реконструктивной медицине и других отраслях современного здравоохранения [11, 12, 13].

Эффективность плазмотерапии доказана в исследованиях Jafarzadeh et al. (2024), в которых доказано, что применение аутологичной плазмы крови

of patients with vitiligo. Moreover, in patients with SV, an improvement in immune parameters was observed 1.2 times more often than in patients with NSV (39/48 (81.3%) versus 33/50% (66.0%) of cases). The immunomodulatory effect of plasma therapy is most pronounced in the treatment of patients with SV and is characterized by the restoration of T-cell immunity (increased CD3), decreased apoptotic activity (decreased CD95) and normalization of IRI. These changes indicate the potential effectiveness of the use of autologous blood plasma, which has proven its immunomodulatory effect in the treatment of this pathology. In our opinion, the inclusion of plasma therapy in the complex treatment of patients with vitiligo will be effective, since by reducing the activation of cellular and humoral immunity, there is a decrease in melanocyte death and slows the progression of the dermatosis.

Discussion. The plasma lifting technique is one of the simplest and most promising in modern restorative medicine [9, 10]. The technique of using platelet-rich blood plasma is used in plastic surgery, traumatology, reconstructive medicine and other areas of modern healthcare [11, 12, 13].

The effectiveness of plasma therapy has been proven in studies by Jafarzadeh et al. (2024), which showed that the use of autologous blood plasma in combination with a CO2 laser leads to repigmentation of 58.7% of the area of vitiligo lesions [1]. In studies by Mercuri et al. (2021) demonstrated that the use of plasma therapy in combination with an eskimer laser resulted in repigmentation of depigmented lesions in 59.0% of patients [7].

Our study demonstrated that the use of autologous plasma therapy in patients

совместно с CO₂ лазером приводит к репигментации 58,7% площади очагов витилиго [1]. В исследованиях Mercuri et al. (2021) доказано, что применение плазмотерапии в сочетании с эскимерным лазером привело к репигментации депигментных очагов у 59,0% больных [7].

Проведённое нами исследование показало, что применение аутологичной плазмотерапии у пациентов с витилиго оказывает умеренно выраженное иммуномодулирующее действие, особенно у больных с сегментарной формой заболевания. Отмечено достоверное повышение уровня CD3-лимфоцитов, снижение экспрессии CD95, нормализация иммунорегуляторного индекса и уровня провоспалительного цитокина IL-6. Эти изменения указывают на снижение активности аутоиммунного процесса и апоптоза меланоцитов, что, может способствовать стабилизации достигнутого клинического эффекта.

Заключение. Таким образом, плазмотерапия может быть рекомендована в качестве эффективного и безопасного дополнения к комплексной терапии витилиго с целью иммунной коррекции и замедления прогрессирования депигментации, особенно при сегментарной форме дерматоза.

ЛИТЕРАТУРА

1. Jafarzadeh A., Pour Mohammad A., Khosravi M., Amiri S., Rasouli A., Keramati H., Goodarzi A. A systematic review of case series and clinical trials investigating systemic oral or injectable therapies for the treatment of vitiligo. *Skin Research and Technology*. 2024; 30(3): 13642. doi.org/10.1111/srt.13642
2. Everts P., Onishi K., Jayaram P., Lana J.F., Mautner K. Platelet-Rich Plasma: New Performance Understandings and Therapeutic Considerations in 2020.

with vitiligo has a moderate immunomodulatory effect, especially in patients with the segmental form of the disease. A significant increase in CD3 lymphocyte levels, a decrease in CD95 expression, and normalization of the immunoregulatory index and the level of the proinflammatory cytokine IL-6 were observed. These changes indicate a decrease in the activity of the autoimmune process and melanocyte apoptosis, which may contribute to the stabilization of the achieved clinical effect.

Conclusion. Thus, plasma therapy can be recommended as an effective and safe addition to complex vitiligo therapy for immune correction and slowing the progression of depigmentation, especially in the segmental form of the dermatosis.

REFERENCES

1. Jafarzadeh A., Pour Mohammad A., Khosravi M., Amiri S., Rasouli A., Keramati H., Goodarzi A. A systematic review of case series and clinical trials investigating systemic oral or injectable therapies for the treatment of vitiligo. *Skin Research and Technology*. 2024; 30(3): 13642. doi.org/10.1111/srt.13642
2. Everts P., Onishi K., Jayaram P., Lana J.F., Mautner K. Platelet-Rich Plasma: New Performance Understandings and Therapeutic Considerations in 2020. *Int J Mol Sci*. 2020; 21 (20): 7794. DOI: 10.3390/ijms21207794
3. Lin M.Y., Lin C.S., Hu S., Chung W.H. Progress in the Use of Platelet-rich Plasma in Aesthetic and Medical Dermatology. *J Clin Aesthet Dermatol*. 2020; 13 (8): 28–35.
4. Kaushik A., Kumaran M.S. Platelet-Rich Plasma: The Journey so Far! *Indian Dermatol Online J*. 2020; 11 (5): 685–92.

- Int J Mol Sci. 2020; 21 (20): 7794. DOI: 10.3390/ijms21207794
3. Lin M.Y., Lin C.S., Hu S., Chung W.H. Progress in the Use of Platelet-rich Plasma in Aesthetic and Medical Dermatology. J Clin Aesthet Dermatol. 2020; 13 (8): 28–35.
 4. Kaushik A., Kumaran M.S. Platelet-Rich Plasma: The Journey so Far! Indian Dermatol Online J. 2020; 11 (5): 685–92.
 5. Gentile P. Autologous activated platelet-rich plasma (AA-PRP) and nonactivated (A-PRP) in hair growth: a retrospective, blinded, randomized evaluation in androgenetic alopecia. Expert Opin Biol Ther. 2020; 20 (3): 327–37.
 6. Mercuri S.R., Vollono L., Paolino G. The usefulness of platelet-rich plasma (PRP) for the treatment of vitiligo: state of the art and review. Drug design, development and therapy. 2020; 1749-1755.
 7. Mercuri S.R., Di Nicola M.R., Brianti P., Bianchi V.G., Paolino G. Pilot study on the use of the “monocyte-rich” platelet-rich plasma in combination with 1927 nm fractional and 308 nm excimer lasers for the treatment of vitiligo. Medicina. 2021; 57(9): 904.
 8. Earlia N., Lestari W., Bulqiah M., Fajrina N., Maulana M.N., Tasrif A.Y. The usefulness of platelet-rich plasma (PRP) as an adjuvant therapy for the treatment of vitiligo: a systematic review. IOP Conference Series: Earth and Environmental Science. – IOP Publishing. 2024; 1356(1): 012122.
 9. Шаймонов А.Х. Клеточные технологии в ведении больных с послеожоговыми рубцами различной локализации. Здравоохранения Таджикистана. 2025; 1: 95-100.
 10. Ходжамурадов Г.М., Давлатов А.А., Мирзоев Н.М., Шаймонов А.Х., Юнусов И.А., Шамсов Н.Х. Послеоперационная профилактика развития рубцов, посредством клеточных технологий, у лиц с последствиями ожогов. Вестник
 5. Gentile P. Autologous activated platelet-rich plasma (AA-PRP) and non-activated (A-PRP) in hair growth: a retrospective, blinded, randomized evaluation in androgenetic alopecia. Expert Opin Biol Ther. 2020; 20 (3): 327–37.
 6. Mercuri S.R., Vollono L., Paolino G. The usefulness of platelet-rich plasma (PRP) for the treatment of vitiligo: state of the art and review. Drug design, development and therapy. 2020; 1749-1755.
 7. Mercuri S.R., Di Nicola M.R., Brianti P., Bianchi V.G., Paolino G. Pilot study on the use of the “monocyte-rich” platelet-rich plasma in combination with 1927 nm fractional and 308 nm excimer lasers for the treatment of vitiligo. Medicina. 2021; 57(9): 904.
 8. Earlia N., Lestari W., Bulqiah M., Fajrina N., Maulana M.N., Tasrif A.Y. The usefulness of platelet-rich plasma (PRP) as an adjuvant therapy for the treatment of vitiligo: a systematic review. IOP Conference Series: Earth and Environmental Science. – IOP Publishing. 2024; 1356(1): 012122.
 9. Shaimanov A.Kh. Cellular technologies in the management of patients with post-burn scars of various localizations. Tajikistan Healthcare. 2025; 1: 95-100.
 10. Khodjamuradov G.M., Davlatov A.A., Mirzoev N.M., Shaimanov A.Kh., Yunusov I.A., Shamsov N.Kh. Postoperative prevention of scar development using cellular technologies in individuals with burn sequelae. Bulletin of the Smolensk State Medical Academy. 2021; 20(2): 125-129.
 11. Shaimanov A.Kh., Mirzoev N.M.,

- Смоленской государственной медицинской академии. 2021; 20(2): 125-129.
11. Шаймонов А.Х., Мирзоев Н.М., Шамсов Н.Х., Джононов Д.Д., Юнусов И.А., Хамидов Н.Х. Применение обогащённой тромбоцитами плазмы крови при хирургическом лечении последствий ожогов. Вестник последипломного образования в сфере здравоохранения. 2021; 1: 87-91.
12. Юнусов А.И., Шаймонов А.Х., Каримзода Б.Д., Муминджанов С.А., Курбанов С.Х., Махмаджонов Б.К., Шарипов А.А. Современное состояние и перспективы применения аутологичных клеток в хирургии и травматологии. Вестник Академии медицинских наук Таджикистана. 2020; 10(1 (33)): 78-86.
13. Морозов А.М., Дадабаев В.К., Куркова В.В., Семенова С. М., Потоцкая Л. А., Беляк М. А. Эффективность применения плазмотерапии при различных нозологиях. Врач. 2023; 34 (7): 37-40. <https://doi.org/10.29296/25877305-2023-07-07>
- Shamsov N.Kh., Jononov D.D., Yunusov I.A., Khamidov N.Kh. Use of platelet-rich blood plasma in surgical treatment of burn consequences. Bulletin of Postgraduate Education in Healthcare. 2021; 1: 87-91.
12. Yunusov A.I., Shaimanov A.Kh., Karimzoda B.D., Muminjanov S.A., Kurbanov S.Kh., Makhmadzhonov B.K., Sharipov A.A. Current state and prospects for the use of autologous cells in surgery and traumatology. Bulletin of the Academy of Medical Sciences of Tajikistan. 2020; 10(1 (33)): 78-86.
13. Morozov A.M., Dadabaev V.K., Kurkova V.V., Semenova S.M., Pototskaya L.A., Belyak M.A. Efficiency of plasma therapy in various nosologies. Doctor. 2023; 34 (7): 37-40. <https://doi.org/10.29296/25877305-2023-07-07>

ФИНАНСИРОВАНИЕ

Финансовой поддержки не было.

КОНФЛИКТ ИНТЕРЕСОВ

Авторы заявляют об отсутствии конфликта интересов.

ИНФОРМАЦИЯ ОБ АВТОРАХ:

Рахмонов Фирдавс Махмадсалимович – соискатель кафедры дерматовенерологии имени профессора П.Т. Зоирова ГОУ “Таджикский государственный медицинский университет им. Абуали ибни Сино”, Душанбе, Таджикистан.

Мухамадиева Кибриёхон Мансуровна – доктор медицинских наук, профессор, заведующая дерматовенерологии имени профессора П.Т. Зоирова ГОУ “Таджикский государственный медицинский университет им. Абуали ибни Сино”, Душанбе, Таджикистан.

E-mail: kibriyo_67@mail.ru

http:://orcid.org/0000-0002-4264-2816

Валиева Мухаббат Сайдалиевна – кандидат медицинских наук, доцент кафедры дерматовенерологии имени профессора П.Т. Зоирова ГОУ “Таджикский государственный медицинский университет им. Абуали ибни Сино”, Душанбе, Таджикистан.

E-mail: muhabbat_v71@mail.ru

https:://orcid.org/0000-0001-8702-0968

***Адрес для корреспонденции.**

FINANCING

There was no financial support.

CONFLICT OF INTERESTS

The authors declare no conflict of interest.

AUTHORS' INFORMATION:

Rakhmonov Firdavs Makhmadsalimovich – PhD candidate, Department of Dermatovenereology named after Professor P.T. Zoirov, State Educational Institution “Avicenna Tajik State Medical University”, Dushanbe, Tajikistan.

Mukhamadiyeva Kibriyokhon Mansurovna – Doctor of Medical Sciences, Professor, Head of the Department of Dermatovenereology named after Professor P.T. Zoirov, State Educational Institution “Avicenna Tajik State Medical University”, Dushanbe, Tajikistan.

E-mail: kibriyo_67@mail.ru

http:://orcid.org/0000-0002-4264-2816

Valieva Mukhabbat Saidaliyevna – Candidate of Medical Sciences, Associate Professor of the Department of Dermatovenereology named after Professor P.T. Zoirov of the State Educational Institution “Tajik State Medical University named after Abu Ali ibn Sino”, Dushanbe, Tajikistan.

E-mail: muhabbat_v71@mail.ru

https:://orcid.org/0000-0001-8702-0968

***Address for correspondence.**

Правила оформления статей

- 1. Рукопись.** В редакцию Научно-практического журнала «Пластическая хирургия и восстановительная медицина» статьи направляются по адресу: plasticsurgerycentr@gmail.com, подготовленные в формате MS Word for Windows (иметь расширение *.doc, *.docx, *.rtf). Шрифт – Times New Roman, размер шрифта основного текста – 12, интервал 1,5, абзацный отступ – 1,25. Размер полей: сверху – 2,5 см, снизу – 2,5 см, слева – 3 см, справа – 1,5 см. Все страницы, начиная с титульной, должны быть последовательно пронумерованы.
- 2. Язык подачи статьи.** К публикации в журнале принимаются рукописи из любых стран на русском и английском языках. В случае, если статья написана на русском языке, то обязательен перевод метаданных статьи на английский язык (Ф.И.О. авторов, официальное название учреждений авторов, адреса, название статьи, резюме статьи, ключевые слова, информация для контакта с ответственным автором, а также пристатейный список литературы (References).
- 3. Титульный лист** должен начинаться со следующей информации: название статьи, инициалы и фамилия автора/авторов, полное наименование учреждения, в котором работает каждый автор, в именительном падеже с обязательным указанием статуса организации и ведомственной принадлежности, аннотация (резюме) и ключевые слова через запятой (не менее 5). В ключевые слова обзорных статей следует включать слово «обзор».

Article Format Guidelines

- 1. Manuscript.** Articles should be submitted to the editors of the Scientific and Practical Journal «Plastic Surgery and Reconstructive Medicine» at: plasticsurgerycentr@gmail.com. They should be prepared in MS Word for Windows format (*.doc, *.docx, *.rtf extensions). The font should be Times New Roman, the main text font size should be 14, the line spacing should be 1.5, and the paragraph indentation should be 1.25. Margins should be as follows: top – 2.5 cm, bottom – 2.5 cm, left – 3 cm, right – 1.5 cm. All pages, starting with the title page, should be numbered consecutively.
- 2. Language of Submission.** Manuscripts from any country, in Russian and English, are accepted for publication in the journal. If the article is written in Russian, a translation of the article metadata into English is required (full names of authors, official names of the authors' institutions, addresses, article title, abstract, keywords, contact information for the corresponding author, and a list of references).
- 3. The title page** should begin with the following information: article title, initials and surname of the author(s), full name of the institution where each author works, in the nominative case with the mandatory indication of the organization's status and departmental affiliation, abstract (summary), and keywords separated by commas (at least 5). The keywords of review articles should in-

4. Правила оформления оригинальных статей. Структура оригинальных статей должна соответствовать формату IMRAD (Introduction, Methods, Results, Discussion). План построения оригинальных статей должен быть следующим: аннотация (резюме) и ключевые слова на русском и английском языках; актуальность (введение); цель исследования; материал и методы; результаты; обсуждение; выводы и список цитированной литературы. Информация о финансовой поддержке работы, гранты, благодарности; указание на конфликт интересов. Объем оригинальных статей — 15-20 страниц.

5. Правила оформления обзора литературы. Обзорная статья должна быть обозначена авторами как (обзор литературы) после названия статьи. Желательно, чтобы составление обзоров соответствовало международным рекомендациям по систематическим методам поиска литературы и стандартам. Резюме обзорных статей должны содержать информацию о методах поиска литературы по базам данных Scopus, Web of Science, MedLine, The Cochrane Library, EMBASE, Global Health, CyberLeninka, РИНЦ и другим. Объем обзорных статей — 20-25 страниц.

6. Правила оформления клинических наблюдений. Клинические наблюдения, оформленные согласно рекомендациям CARE (<http://care-statement.org>), имеют приоритет. Объем статьи для описания клинического наблюдения — до 10 страниц.

7. Библиографические списки. В журнале применяется Ванкуверский стиль цитирования (в списке литературы ссылки нумеруются не по алфавиту, а по мере упоминания в тексте независимо от языка, на ко-

clude the word «review»).

4. Rules for formatting original articles.

The structure of original articles must comply with the IMRAD (Introduction, Methods, Results, Discussion) format. The structure plan for original articles should be as follows: abstract (summary) and keywords in Russian and English; relevance (introduction); purpose of the study; material and methods; results; Discussion; Conclusions and Reference List. Information on financial support, grants, acknowledgments; Conflict of Interest Disclosure. Original articles are 15-20 pages long.

5. Literature Review Format Guidelines.

A review article should be designated by its authors as (literature review) after the article title. It is desirable that reviews be compiled in accordance with international guidelines for systematic literature search methods and standards. Abstracts of review articles should contain information on literature search methods using Scopus, Web of Science, MedLine, The Cochrane Library, EMBASE, Global Health, CyberLeninka, Russian Science Citation Index (RSCI), and other databases. Review articles are 20-25 pages long.

6. Clinical Observation Format Guidelines. Clinical observations formatted in accordance with CARE guidelines (<http://care-statement.org>) have priority. The length of an article describing a clinical observation is up to 10 pages.

7. Bibliographies. The journal uses the Vancouver citation style (in the reference list, references are numbered not sequentially). (alphabetically, and as

тором дана работа). Библиография должна содержать помимо основополагающих работ публикации за последние 5-7 лет, прежде всего статьи из журналов, ссылки на высоко цитируемые источники, в том числе из Scopus и Web of Science. В оригинальных статьях желательно цитировать не более 20 источников, в обзорах литературы — не более 40. Библиографические ссылки в тексте статьи обозначаются цифрами в квадратных скобках.

8. Оформление пристатейного списка литературы (References). Учитывая требования международных систем цитирования, библиографические списки входят в англоязычный блок статьи и, соответственно, должны даваться не только на языке оригинала, но и в латинице (романским алфавитом). Поэтому авторы статей должны давать список литературы в двух вариантах: один на языке оригинала (русскоязычные источники кириллицей, англоязычные латиницей), и отдельным блоком тот же список литературы (References) в романском алфавите для международных баз данных.

9. Аннотация (резюме) статьи должна ясно излагать существенные факты работы и включать следующую структуру: цель исследования, материалы и методы, результаты, заключение (выводы) и ключевые слова. Объем текста авторского резюме должен быть от 150 до 250 слов. Англоязычная версия резюме статьи должна по смыслу, структуре и стилю (Objective, Materials and Methods, Results, Conclusion) полностью соответствовать русскоязычной и быть грамотной с точки зрения английского языка.

they are mentioned in the text, regardless of the language in which the work is given). The bibliography should contain, in addition to the fundamental works, publications from the last 5-7 years, primarily articles from journals, as well as references to highly cited sources, including those from Scopus and Web of Science. It is advisable to cite no more than 20 sources in original articles, and no more than 40 in literature reviews. Bibliographic references in the text of the article are indicated by numbers in square brackets.

8. Format of the reference list (References). Taking into account the requirements of international citation systems, bibliographic lists are included in the English-language section of the article and, accordingly, should be given not only in the original language, but also in Latin (Roman alphabet). Therefore, authors of articles should provide a bibliography in two versions: one in the original language (Russian-language sources in Cyrillic, English-language sources in Latin), and a separate section of the same reference list (References) in the Roman alphabet for international databases.

9. The abstract (summary) of the article should clearly present the essential facts of the work and include the following structure: study objective, materials and methods, results, conclusion(s), and keywords. The author's abstract should be between 150 and 250 words long. The English version of the article's abstract should fully correspond to the Russian version in meaning, structure, and style (Objective, Materials and Methods, Re-

10. Ключевые слова. Для верного написания ключевых слов на английском следует использовать тезаурус Национальной медицинской библиотеки США <https://www.ncbi.nlm.nih.gov/mesh>.

11. Информация об авторах: Ф.И.О. полностью, учёная степень, звание, должность, название учреждения с адресом, адрес электронной почты авторов. Для ответственного автора за переписку: Ф.И.О. полностью, учёная степень, звание, должность и место работы и контактная информация (индекс, почтовый адрес, телефон, E-mail). Для каждого автора необходимо указать: SPIN в e-library (<https://elibrary.ru>), Researcher ID (<http://www.researcherid.com>), ORCID ID (<http://orcid.org>).

12. Crossref DOI (Digital Object Identifier) — цифровой идентификатор объекта. Размещённым статьям в номерах журнала присваивается DOI Crossref.

Префикс DOI: 10.65197

13. Текст присылаемой рукописи является окончательным и должен быть тщательно выверен и исправлен.

14. За правильность приведенных данных ответственность несут все авторы. Авторские материалы не обязательно отражают точку зрения редколлегии.

15. Направление рукописи осуществляется в электронном варианте через online форму на сайте www.tps.tj или на электронный адрес журнала plasticsurgerycentr@gmail.com

16. Более подробную информацию о правилах оформления рукописи статьи можете узнать на нашем сайте www.tps.tj.

sults, Conclusion) and be grammatically correct.

10. Keywords. To correctly spell keywords in English, use the thesaurus of the US National Library of Medicine <https://www.ncbi.nlm.nih.gov/mesh>.

11. Author Information: Full name, academic degree, title, position, name of institution with address, and email address of the authors. For the corresponding author: Full name, academic degree, title, position, and place of affiliation, as well as contact information (zip code, mailing address, telephone number, and email). For each author, please provide: e-library SPIN (<https://elibrary.ru>), Researcher ID (<http://www.researcherid.com>), and ORCID ID (<http://orcid.org>).

12. Crossref DOI (Digital Object Identifier). Articles published in journal issues are assigned a Crossref DOI.

DOI prefix: 10.65197

13. The text of the submitted manuscript is final and must be carefully proofread and corrected.

14. All authors are responsible for the accuracy of the data provided. The author's materials do not necessarily reflect the views of the editorial board.

15. Manuscripts must be submitted electronically via the online form on the website www.tps.tj or by email to the journal at plasticsurgerycentr@gmail.com.

16. More detailed information on the rules for submitting an article manuscript can be found on our website www.tps.tj.